



Aneurisma verdadeiro de artéria dorsal do pé: relato de caso

True dorsalis pedis artery aneurysm: case report

Uellinton Galli Ferreira¹, José Aderval Aragão^{2,3}, Antonio Alexandre Lenik¹, Iapunira Catarina Sant'Anna Aragão⁴, Felipe Matheus Sant'Anna Aragão⁴, Wilson Barbosa Leão¹, Carlos Eduardo Nunes¹, Francisco Prado Reis⁴

Resumo

O aneurisma verdadeiro da artéria dorsal do pé é um achado médico raro, e suas principais causas e manifestações clínicas são pouco conhecidas. Paciente do sexo feminino, 49 anos de idade, apresentou-se com uma massa pulsátil no dorso do pé direito. O exame clínico e a imagem ultrassonográfica confirmaram o diagnóstico de um aneurisma. O aneurisma foi ressecado após dissecação, exposição e isolamento dos cotos proximal e distal da artéria dorsal do pé. A ligadura simples e a ressecção do aneurisma vêm se mostrando um tratamento seguro quando o arco plantar se mantém pérvio.

Palavras-chave: aneurisma; artéria; hipertensão arterial sistêmica; procedimentos cirúrgicos vasculares.

Abstract

A true aneurysm of the dorsal artery of the foot is a rare medical finding and its principal causes and clinical manifestations are not well known. A 49-year-old female patient presented with a pulsatile mass on the dorsal part of her right foot. Clinical and ultrasound examinations confirmed a diagnosis of aneurysm. The aneurysm was resected after dissection, exposure and isolation of the proximal and distal stumps of the dorsalis pedis artery. Simple ligation and resection of the aneurysm is proving to be a safe treatment option in patients with a patent plantar arch.

Keywords: aneurysm; artery; systemic arterial hypertension; vascular surgical procedures.

¹Fundação Beneficência Hospital de Cirurgia, Serviço de Cirurgia Vascular Dr. José Calumby Filho, Aracaju, SE, Brasil.

²Universidade Federal de Sergipe – UFS, Aracaju, SE, Brasil.

³Universidade Tiradentes – UNIT, Aracaju, SE, Brasil.

⁴Centro Universitário de Volta Redonda – UNIFOA, Volta Redonda, RJ, Brasil.

Fonte de financiamento: Nenhuma.

Conflito de interesse: Os autores declararam não haver conflitos de interesse que precisam ser informados.

Submetido em: Janeiro 03, 2018. Aceito em: Fevereiro 07, 2018.

O estudo foi realizado no Serviço de Cirurgia Vascular Dr. José Calumby Filho, Fundação Beneficência Hospital de Cirurgia, Aracaju, SE, Brasil.

INTRODUÇÃO

O aneurisma de artéria dorsal do pé é extremamente raro e suas manifestações clínicas pouco conhecidas^{1,2}. Tem sido reportado na literatura através de relatos de caso³, e desde a primeira descrição por Cauff⁴ em 1907 foram propostas diferentes formas de tratamento^{5,6}. Entretanto, a maioria dos aneurismas de artéria dorsal do pé são pseudoaneurismas secundários a traumas^{3,7}.

RELATO DE CASO

Paciente de 49 anos, sexo feminino, relata aparecimento de uma massa pulsátil no dorso do pé direito há aproximadamente 3 anos, apresentando crescimento progressivo e dor no decorrer dos últimos

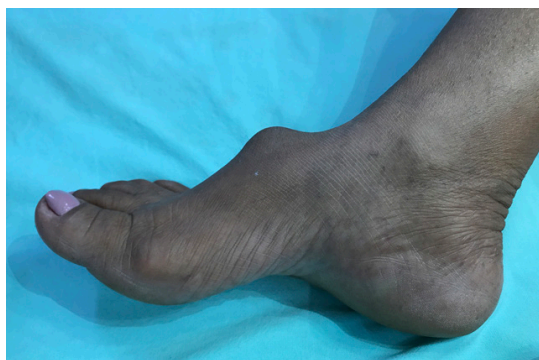

Figura 1. Massa pulsátil, compressível e dolorosa sobre o dorso do pé direito.

meses, o que levou a paciente a procurar assistência médica. Nega traumas ou procedimentos cirúrgicos no pé, antecedentes familiares de aneurismas, diabetes ou dislipidemia, entretanto apresenta tabagismo e hipertensão como fatores de risco cardiovascular.

Ao exame físico, foi observada uma massa pulsátil, fixa, dolorosa á palpação, no dorso do pé direito, sugestiva de aneurisma de artéria dorsal do pé (Figura 1). Além disso, observou-se pulso amplo em artéria tibial posterior, sem sinais de isquemia crônica ou outras alterações vasculares detectáveis.

Na ultrassonografia foi evidenciada uma imagem ovalada, anecoica, situada em continuidade com a artéria dorsal do pé direito, medindo aproximadamente $1,2 \times 1,6 \times 2,2$ cm (Figura 2).

A exploração cirúrgica, sob anestesia local, foi realizada através de uma incisão longitudinal no dorso do pé direito sobre o aneurisma. Após disseção minuciosa, foi possível identificar uma dilatação de aspecto sacular em continuidade com artéria dorsal do pé. Após exposição, os cotos proximal e distal da artéria dorsal do pé foram isolados, ligados e o aneurisma ressecado (Figura 3).

A reconstrução arterial não foi necessária, visto que o pé não apresentava sinais de isquemia e foi verificado excelente fluxo para as artérias interdigitais e tibiais através do *duplex scan*. A análise histopatológica do saco aneurismático apresentou espessamento intimal e degeneração mixoide com infiltrado inflamatório e alterações ateroscleróticas (Figura 4).

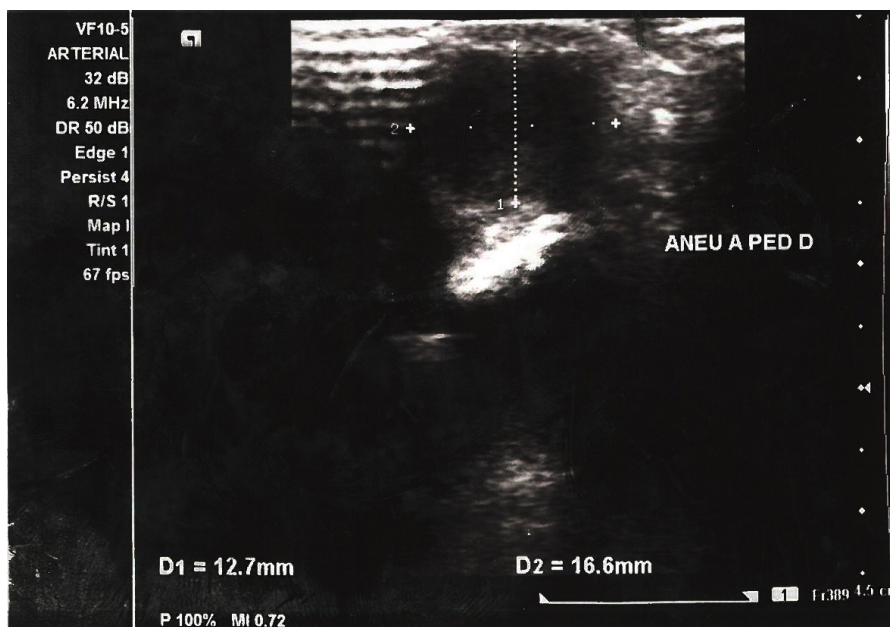


Figura 2. Dilatação aneurismática da artéria dorsal do pé direito visto pelo ultrassom.

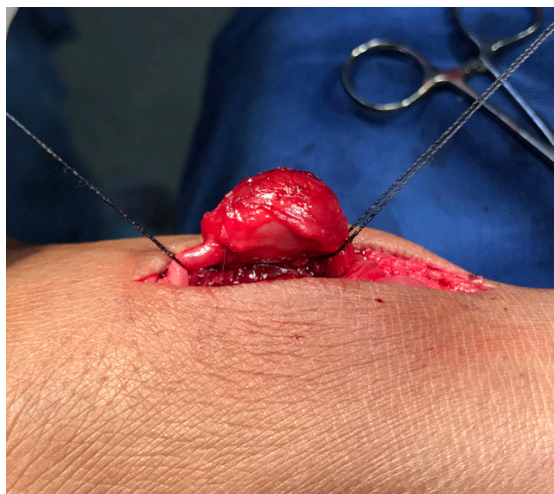

Figura 3. Exposição cirúrgica de um aneurisma sacular da artéria dorsal do pé direito com coto proximal e distal reparados.

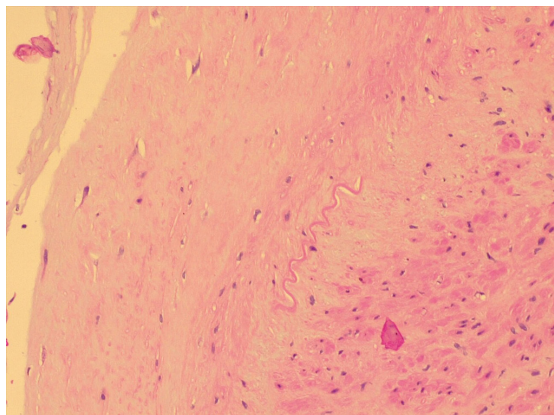


Figura 4. Estudo histopatológico da artéria dorsal do pé direito, mostrando espessamento intimal e degeneração mixoide do saco aneurismático.

■ DISCUSSÃO

O aneurisma verdadeiro da artéria dorsal do pé é incomum e sua fisiopatologia segue ainda obscura^{5,8}. Para Aragão et al.¹, somente 24 casos foram relatados até o momento na literatura. Porém, a maioria dos aneurismas envolvendo artérias infrapoplíteas comumente é de origem traumática^{2,9}. Afastar antecedentes de traumas ou procedimentos no membro inferior é importante, uma vez que, na maior parte dos casos de aneurisma descritos na artéria dorsal do pé, tratava-se de pseudoaneurismas e não de aneurismas verdadeiros^{1,5,6}.

Para Legel et al.³, Al-Omran¹⁰ e Kwon et al.¹¹, as principais causas de pseudoaneurismas são punções venosas para coleta de sangue, traumas locais, cirurgias ortopédicas e cirurgias vasculares. Porém, o aneurisma verdadeiro da artéria dorsal do pé está muitas vezes associado a hipertensão arterial, diabetes, tabagismo e aterosclerose^{1,5,9}. No nosso caso também estavam presentes o tabagismo e a hipertensão.

As manifestações clínicas mais descritas em aneurisma de artéria dorsal do pé eram uma massa pulsátil, dolorosa ou não, por vezes associada a prurido e desconforto^{5,7}. No presente relato, o aneurisma a princípio era assintomático, e só após o aumento progressivo da massa pulsátil no dorso do pé direito evoluiu com dor e desconforto, o que poderia ser justificado pela compressão de estruturas adjacentes. A maioria dos pacientes com aneurismas da ADP era do sexo masculino (63%) com idade média de 55 anos², o que difere do nosso caso, em que o paciente era do sexo feminino e tinha 49 anos de idade.

Vários autores propuseram diferentes formas de tratamento para o aneurisma de artéria dorsal do pé, tais como ressecção e ligadura simples, revascularizações com anastomose termino-terminal ou interposição de veia safena^{1,5,9,12-15}. No presente relato, optou-se por ligadura simples e ressecção do saco aneurismático, uma vez que o membro não apresentava sinais clínicos de isquemia. Porém, pacientes com risco elevado de doenças vasculares periféricas, diabetes e crianças poderiam se beneficiar da revascularização e evitar complicações futuras, como isquemias, necrose e perda do membro.

■ CONCLUSÃO

O aneurisma verdadeiro de artéria dorsal do pé é extremamente raro. A ligadura simples da artéria dorsal do pé e ressecção do aneurisma vêm se mostrando um tratamento simples e seguro quando o arco plantar se mantém pérvio e o pé não apresenta sinais crônicos de isquemia. No entanto, em pacientes com fatores de risco vascular e doença arterial periférica, se recomenda revascularização de modo a evitar possíveis complicações e perda do membro.

■ AGRADECIMENTOS

Ao Programa de Residência Médica em Cirurgia Vascular da Fundação Beneficência Hospital de Cirurgia – FBHC.

■ REFERÊNCIAS

1. Aragão JA, Neves OMG, Miranda FGG, Leão WB, Aragão FMS, Aragão ICS. True aneurysm of the dorsal artery of the foot: case

- report and review of the literature. *Ann Vasc Surg.* 2017;44:414.e1-4. <http://dx.doi.org/10.1016/j.avsg.2017.04.011>. PMID:28479441.
2. Kato T, Takagi H, Sekino S, et al. Dorsalis pedis artery true aneurysm due to atherosclerosis: case report and literature review. *J Vasc Surg.* 2004;40(5):1044-8. <http://dx.doi.org/10.1016/j.jvs.2004.08.052>. PMID:15557927.
 3. Legel K, Savard M, Blanco CJ, Chaminda Jayanetti DPM. Dorsalis pedis aneurysm: a case report and review of the literature. *Foot Ankle J.* 2008;1:1-6.
 4. Cuff A. Spontaneous aneurysm of the dorsalis pedis artery. *BMJ.* 1907;2(2427):16. <http://dx.doi.org/10.1136/bmj.2.2427.16>. PMID:20763342.
 5. Christoforou P, Asaloumidis N, Katseni K, Kotsis T. Dorsalis pedis artery aneurysm: a case report and review of the literature. *Ann Vasc Surg.* 2016;34:271.e5-8. <http://dx.doi.org/10.1016/j.avsg.2015.12.011>. PMID:27174346.
 6. McKee TI, Fisher JB. Dorsalis pedis artery aneurysm: case report and literature review. *J Vasc Surg.* 2000;31(3):589-91. <http://dx.doi.org/10.1067/mva.2000.102130>. PMID:10709074.
 7. Berard X, Bodin R, Saucy F, et al. Current management of true aneurysm of the dorsalis pedis artery. *Ann Vasc Surg.* 2011;25(2):265.e13-6. <http://dx.doi.org/10.1016/j.avsg.2010.06.010>. PMID:20889304.
 8. Taylor DT, Mansour MA, Bergin JT, Reyes CV, Stuck RM. Aneurysm of the dorsalis pedis artery: a case report. *Vasc Endovascular Surg.* 2002;36(3):241-5. <http://dx.doi.org/10.1177/153857440203600314>. PMID:12075392.
 9. Ballesteros-Pomar M, Sanz-Pastor N, Vaquero-Morillo F. Repair of bilateral true aneurysms of the dorsalis pedis artery. *J Vasc Surg.* 2013;57(5):1387-90. <http://dx.doi.org/10.1016/j.jvs.2012.09.070>. PMID:23312834.
 10. Al-Omran M. Repair of a true dorsalis pedis artery saccular aneurysm. *J Surg Case Rep.* 2012;2012(7):15. <http://dx.doi.org/10.1093/jscr/2012.7.15>. PMID:24960740.
 11. Kwon JN, Lee SY, Kim YM. Images in vascular medicine: pseudoaneurysm of the dorsalis pedis artery following ankle arthroscopy. *Vasc Med.* 2014;19(6):510-1. <http://dx.doi.org/10.1177/1358863X14557153>. PMID:25362108.
 12. Jin PH, van der Elst A, Nio D. A man with a pulsating mass on the dorsal side of his foot. *Ned Tijdschr Geneesk.* 2014;158:A7829. PMID:25322355.
 13. Sonntag M, Hopper N, Graham AR. "Sandal strap" trauma and atherosclerosis are dual pathologies leading to bilateral true aneurysms of the dorsalis pedis arteries. *J Vasc Surg.* 2013;57(5):1391-4. <http://dx.doi.org/10.1016/j.jvs.2012.09.066>. PMID:23312836.
 14. Bittner JG 4th, Hardy D, Biddinger PW, Agarwal G. Giant, metachronous bilateral dorsalis pedis artery true aneurysms. *Ann Vasc Surg.* 2012;26(2):279.e13-6. <http://dx.doi.org/10.1016/j.avsg.2011.05.040>. PMID:22304868.
 15. Tempest HV, Wilson YG. Acute forefoot ischaemia: an unreported complication of dorsalis pedis artery aneurysm. *Eur J Vasc Endovasc Surg.* 2001;22(5):472-3. <http://dx.doi.org/10.1053/ejvs.2001.1486>. PMID:11735189.

Correspondência

José Aderval Aragão
 Universidade Federal de Sergipe – UFS
 Av. Marechal Rondon, s/n – Jardim Rosa Elze
 CEP 49100-000 - São Cristóvão (SE), Brasil
 Tel.: (79) 99191-6767
 E-mail: adervalufs@gmail.com

Informações sobre os autores

UGF - Médico Cirurgião Vascular, Serviço de Residência em Cirurgia Vascular, Fundação Beneficência Hospital de Cirurgia (FBHC).
 JAA - Médico Cirurgião Vascular; Professor Titular, Universidade Tiradentes (UNIT); Professor Associado, Universidade Federal de Sergipe (UFS).
 AAL, WBL e CEN - Preceptores do Serviço de Residência Médica em Cirurgia Vascular, Fundação Beneficência Hospital de Cirurgia (FBHC).
 ICSA e FMSA - Estudantes de Medicina, Centro Universitário de Volta Redonda (UNIFOA).
 FPR - Professor Titular da Faculdade de Medicina, Universidade Tiradentes (UNIT).

Contribuições dos autores

Concepção e desenho do estudo: JAA, UGF, AAL, FPR
 Análise e interpretação de dados: ICSA, FMSA, WBL, CEN
 Coleta de dados: UGF, CEN
 Redação do artigo: JAA, UGF, FPR
 Revisão crítica do texto: JAA
 Aprovação final do artigo*: UGF, JAA, AAL, ICSA, FMSA, WBL, CEN, FPR
 Análise estatística: N/A
 Responsabilidade geral pelo estudo: JAA

*Todos os autores leram e aprovaram a versão final submetida ao *J Vasc Bras.*