



Tratamento de *endoleak* tipo 1A mediante embolização com molas: relato de caso

Treatment of type 1A endoleak using coil embolization: a case report

Sergio Quilici Belczak^{1,2} , Guilherme Delicato Pedroso¹, Lara Cote Ogawa¹, Paula Thume Campos¹, Andre Lopes Padula¹, Glenna Paulain Machado¹, Matheus Zago Soares dos Santos¹, Beatriz Marques Abrão¹

Resumo

No *endoleak* tipo 1A, a endoprótese não sela completamente o colo do aneurisma proximal, e o fluxo arterial está presente entre a parede do colo aórtico e o material do implante. Este é um relato de um caso no qual foi utilizada embolização com molas, associado a uma revisão de literatura (PubMed, LILACS e SciELO). Foram pesquisados artigos publicados nos últimos 5 anos com os descritores “*endoleak* 1A”, “coil embolization” e “treatment”, combinados de formas aleatórias, sendo encontrados 25 artigos. O tipo 1A ocorre em 1,1% dos pacientes após 30 dias do implante. O tratamento consiste em aumentar a vedação do implante proximal, principalmente com o uso de stents e balões para alargar a zona de aterragem ou aumentar a força radial do implante. Alguns trabalhos sugerem técnicas de embolização com cianoacrilato, cola de fibrina e uso de Onyx, mostrando taxas de sucesso superiores a 97%. Contudo, a correção de *endoleaks* tipo 1A mediante embolização com molas é pouco descrita.

Palavras-chave: *endoleak*; embolização terapêutica; tratamento.

Abstract

In a type 1A *endoleak*, the endograft is unable to fully seal the proximal aneurysm neck and blood flow leaks between the wall of the aortic neck and the graft material. This article reports a case in which coil embolization was used and presents a literature review (PubMed, LILACS, and SciELO). Searches were run for articles published in the past 5 years using the descriptors “*endoleak* 1A”, “coil embolization,” and “treatment”. Type 1A *endoleak* occurs in 1.1% of patients within 30 days of graft placement. Treatment of an *endoleak* is obligatory and usually consists of sealing the proximal graft neck using stents and balloons to expand the landing zone or to increase the radial force of the graft. Some studies have suggested using embolization techniques with cyanoacrylate, fibrin glue, and Onyx, demonstrating success rates that exceed 97%. However, correction of type 1A *endoleak* using coil embolization has seldom been described.

Keywords: *endoleak*; therapeutic embolization; treatment.

Como citar: Belczak SQ, Pedroso GD, Ogawa LC, et al. Tratamento de *endoleak* tipo 1A mediante embolização com molas: relato de caso. J Vasc Bras. 2019;18:e20180130. <https://doi.org/10.1590/1677-5449.180130>

¹ Centro Universitário São Camilo – CUSC, São Paulo, SP, Brasil.

² Instituto de Aprimoramento e Pesquisa em Angiorradiologia e Cirurgia Endovascular – IAPACE, São Paulo, SP, Brasil.

Fonte de financiamento: Nenhuma.

Conflito de interesse: Os autores declararam não haver conflitos de interesse que precisam ser informados.

Submetido em: Novembro 19, 2018. Aceito em: Junho 11, 2019.

O estudo foi realizado no Instituto de Aprimoramento e Pesquisa em Angiorradiologia e Cirurgia Endovascular (IAPACE), São Paulo, SP, Brasil.

■ INTRODUÇÃO

O reparo endovascular de aneurisma aórtico (*endovascular aneurysm repair*, EVAR) tornou-se uma alternativa comum à cirurgia aberta, por tratar-se de um procedimento menos invasivo¹. Entretanto, algumas complicações podem acontecer, como o *endoleak*, definido como persistência de enchimento do saco aneurismático após a correção endovascular, aumentando o risco de ruptura por expansão do saco aneurismático.

Existem cinco tipos principais de *endoleaks*. O tipo 1 é o proximal (1A) ou distal (1B) ao local do reparo. No 1A, a endoprótese não sela completamente o colo do aneurisma, e o extravasamento arterial está presente entre a parede do colo aórtico proximal e o material de implante. No 1B, o extravasamento está presente entre a parede do colo aórtico distal e o material do implante. No tipo 2, há preenchimento do saco por fluxo retrógrado nos vasos. No tipo 3, há ocorrência de rasgo ou desconexão da endoprótese. Já o tipo 4 é usualmente visto no momento da implantação em pacientes anticoagulados devido à porosidade do implante. No tipo 5, há aumento do tamanho do saco na ausência de visibilidade do *endoleak* (endotensão)².

O tratamento do *endoleak* tipo 1 é obrigatório³ e aumenta a vedação do implante proximal, principalmente com o uso de stents e balões para alargar a zona de aterragem ou aumentar a força radial do implante. O presente trabalho relata um caso no qual foi usada embolização com molas para resolução de *endoleak* tipo 1A, técnica pouco descrita na revisão de literatura.

■ DESCRIÇÃO DO CASO

Um paciente de 72 anos, avaliado com estado geral regular, foi internado com quadro de dor abdominal. Foi realizada uma tomografia, que diagnosticou um aneurisma de aorta abdominal de 6,4 cm e colo proximal de 1,1 cm, cônico, com angulação de 60°. Havia também a presença de um aneurisma de íliaca interna direita de 3,4 cm de diâmetro sem colo distal. Essa anatomia, com o aneurisma de íliaca interna se aprofundando na pelve, descartou a possibilidade de indicação de cirurgia aberta. Optou-se, no planejamento, por colocar endoprótese com extensão permitindo alcançar a íliaca externa, uma vez que o grande aneurisma de íliaca interna sem colo distal impôs o tratamento mediante embolização.

O paciente foi submetido, então, ao tratamento endovascular com implante de endoprótese Ovation® (Endologix, Irvine, Califórnia). Na angiografia de controle, foi observado importante vazamento entre a endoprótese e o colo proximal na aorta (*endoleak* tipo 1A). Optou-se pelo implante de molas

de liberação controlada para fechamento da área de extravasamento. Realizou-se uma angiografia de controle, que mostrou o fechamento do *endoleak* com as molas implantadas.

Para realização da embolização do *endoleak*, foi colocado um cateter Simmons® de 5 Fr encostado entre a endoprótese e a aorta. Assim, um microcateter Maestro® passou por dentro do outro cateter até alcançar o local onde se deveria embolizar, com posterior liberação de seis molas Complex Trufill 3D. O paciente apresentou resolução do *endoleak* e recebeu alta do hospital após 3 dias (Figuras 1 e 2).

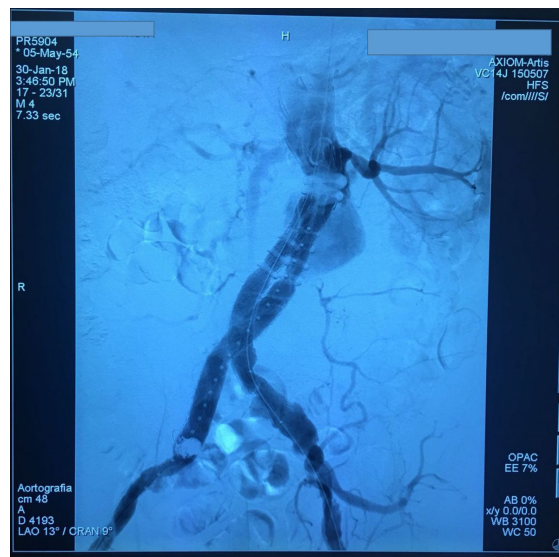

Figura 1. *Endoleak* tipo 1A.

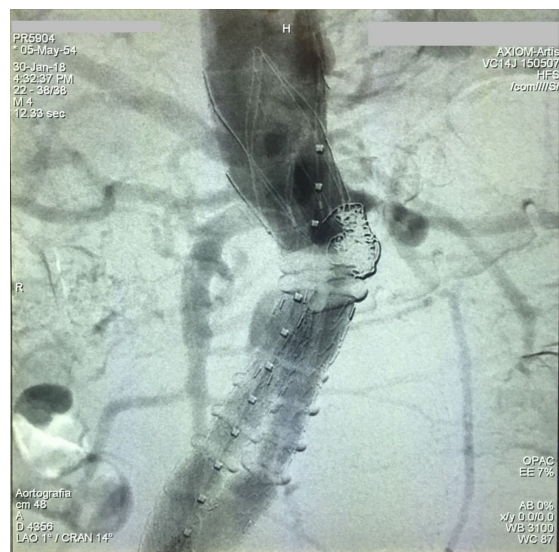


Figura 2. *Endoleak* tipo 1A após embolização com molas.

■ DISCUSSÃO

Para a revisão de literatura, foram utilizadas as bases de dados PubMed, LILACS e SciELO. Foram pesquisados artigos publicados nos últimos 5 anos com os seguintes descritores: “endoleak 1A”, “coil embolization” e “treatment”.

A complicação mais comum associada ao aneurisma endovascular é o vazamento interno, com taxas de incidência entre 6% e 57% relatadas na literatura. Um *endoleak* representa falha do implante de stent para excluir o saco aneurismático da circulação sistêmica e pode levar ao aumento e ruptura do saco do aneurisma. O manuseio de um vazamento interno varia de acordo com o tipo. Os tipos 1 e 3 requerem tratamento, enquanto o tipo 2 é cada vez mais gerenciado com expectativa, especialmente se não estiver associado ao alargamento do saco aneurismático⁴.

A incidência de vazamento interno tipo 1 pode ser atribuída à habilidade cirúrgica do cirurgião, mas também à habilidade de dimensionamento pré-operatório da endoprótese. Este é dificultado quando os aneurismas a serem reparados apresentam características anatômicas complexas, como um colo de aneurisma de curto comprimento proximal, afilamento reverso do colo, calcificação mural ou trombo e acentuada angulação do colo⁵.

Nem todos os aneurismas aórticos conseguem resoluções satisfatórias. Estudos identificaram uma associação direta entre colos aórticos proximais curtos e falha do EVAR, ou seja, presença de vazamento interno⁶. Diante disso, é preciso desenvolver técnicas especiais para resolver esses casos complexos.

Embora a ruptura de aneurisma aórtico pós-EVAR represente um grande risco de vida que requer diagnóstico imediato e intervenção emergencial, não há diretrizes específicas para a gestão mais adequada dessa situação. Dados limitados de pequenas séries de caso indicam que esses pacientes são tratados com cirurgia mais frequentemente. No entanto, o risco operatório de aneurismas da aorta abdominal rompidos pós-EVAR é alto e tais pacientes geralmente apresentam comorbidades significativas. Por essa razão, o reparo endovascular é a conduta de escolha quando favorável a cada paciente⁷.

A conversão para cirurgia aberta geralmente envolve exposição cirúrgica do aneurisma, controle vascular proximal e distal, remoção completa da endoprótese e substituição com prótese aórtica. Um procedimento tão complexo acarreta morbidade e mortalidade significativas.

Métodos de tratamento convencionais para vazamento tipo 1 incluem o uso de extensões aórticas proximais, angioplastia com balão e stents. Alguns casos não

são passíveis de reintervenções endovasculares, e o reparo cirúrgico aberto é a única opção⁴. EVAR com implante de chaminé (Ch-EVAR) pode ser uma opção em casos de função cardíaca comprometida⁸, bem como endopróteses fenestradas (FEVAR), que podem ser úteis em pacientes com anatomia aórtica complexa⁹. Casos de sucesso de reparo de *endoleak* tipo 1A já foram relatados na literatura e incluem uso de stent intraoperatório Palmaz¹⁰. Outros estudos também relataram manejo eficaz de *endoleak* 1A com uso de Onyx com ou sem molas, dependendo da quantidade de calhas envolvidas¹¹.

Em conclusão, o EVAR é um método cada vez mais preferível em relação à correção aberta nos casos com anatomia favorável, por apresentar menor morbimortalidade quando comparado à correção aberta. No entanto, foi demonstrado um maior risco de reabordagem por complicações, como os *endoleaks*. Estudos mostraram forte relação das complicações com colo curto, migração da prótese e variações anatômicas. Com isso, surgiram tratamentos alternativos ao EVAR, bem como novas gerações de endoprótese com melhorias no design do EVAR. Assim, performances mais satisfatórias diminuíram a necessidade de reabordagem e garantiram menor morbimortalidade na correção dos aneurismas. Por fim, apesar da literatura limitada, os estudos evidenciaram uma boa resposta em curto prazo; por ser uma técnica recente, existe a necessidade de um maior tempo para realização de acompanhamento em longo prazo desses métodos.

■ REFERÊNCIAS

1. Katada Y, Kondo S, Tsuboi E, Nakamura K, Rokkaku K, Irie Y. Type 1A endoleak embolization after TEVAR via direct transthoracic puncture. *Jpn J Radiol*. 2015;33(3):169-72. <http://dx.doi.org/10.1007/s11604-015-0392-7>. PMID:25626572.
2. Ameli-Renani S, Morgan RA. Secondary interventions after endovascular aneurysm sac sealing: endoleak embolization and limb-related interventions. *Semin Vasc Surg*. 2016;29(1-2):61-7. <http://dx.doi.org/10.1053/j.semvascsurg.2016.07.001>. PMID:27823592.
3. Gandini R, Del Giudice C, Abrignani S, Vasili E, Pampana E, Simonetti G. Inexplicable late type 1a endoleak associated with the low-profile ovation endograft in a patient with favorable neck anatomy: treatment with transcaval coil embolization. *J Endovasc Ther*. 2015;22(3):426-30. <http://dx.doi.org/10.1177/1526602815579898>. PMID:25862362.
4. Rusius VC, Davies R, Hopkins J, Duddy M, Smith S. Successful glue embolization of a late type 1A endoleak causing abdominal aortic aneurysm rupture. *Vasc Endovascular Surg*. 2011;45(2):198-201. <http://dx.doi.org/10.1177/1538574410391821>. PMID:21156711.
5. Buijs RV, Zeebregts CJ, Willems TP, Vainas T, Tielliu IF. Endograft sizing for endovascular aortic repair and incidence of endoleak type 1A. *PLoS One*. 2016;11(6):e0158042. <http://dx.doi.org/10.1371/journal.pone.0158042>. PMID:27359115.

6. Galiñanes EL, Hernandez E, Krajcer Z. Preliminary results of adjunctive use of endoanchors in the treatment of short neck and pararenal abdominal aortic aneurysms. *Catheter Cardiovasc Interv.* 2016;87(4):E154-9. <http://dx.doi.org/10.1002/ccd.26351>. PMID:26699436.
7. Klonaris C, Georgopoulos S, Markatis F, Katsargyris A, Tsigris C, Bastounis E. Endovascular repair of late abdominal aortic aneurysm rupture owing to mixed-type endoleak following endovascular abdominal aortic aneurysm repair. *Vascular.* 2007;15(3):167-71. <http://dx.doi.org/10.2310/6670.2007.00021>. PMID:17573024.
8. Van den Eynde W, Van Breussegem A, Joos B, Keirse K, Verbist J, Peeters P. Endovascular repair of a type 1a endoleak after Ch-EVAR with a b-EVAR. *Cardiovasc Intervent Radiol.* 2016;39(9):1361-3. <http://dx.doi.org/10.1007/s00270-016-1388-0>. PMID:27272712.
9. Marcelin C, Le Bras Y, Petitpierre F, et al. Embolization for persistent type 1A endoleaks after chimney endovascular aneurysm repair with Onyx®. *Diagn Interv Imaging.* 2017;98(12):849-55. <http://dx.doi.org/10.1016/j.diii.2017.04.005>. PMID:28528715.
10. Law Y, Chan Y, Cheng S. Effectiveness of proximal intra-operative salvage Palmaz stent placement for endoleak during endovascular aneurysm repair. *Hong Kong Med J.* 2016;22(6):538-45. <http://dx.doi.org/10.12809/hkmj154799>. PMID:27779098.
11. Reddy NP, Ham S, Weaver F, Rowe V, Ziegler K, Han S. Repair of delayed type 1A endoleak using fenestrated and parallel endografts. *Ann Vasc Surg.* 2018;49:309.e7-15. <http://dx.doi.org/10.1016/j.avsg.2018.01.070>. PMID:29518520.

Correspondência

Sergio Quilici Belczak
 Centro Universitário São Camilo – CUSC
 Rua Rio de Janeiro, 338, apto. 8 - Higienópolis
 CEP 01240-010 - São Paulo (SP), Brasil
 Tel.: (11) 3628-5642
 E-mail: belczak@gmail.com

Informações sobre os autores

SQB - Doutor e Pós-doutor em Cirurgia, Universidade de São Paulo (USP); Docente, Disciplina de Cirurgia Vascular, Curso de Medicina, Centro Universitário São Camilo (CUSC); Coordenador e Pesquisador associado, Instituto de Aprimoramento e Pesquisa em Angiorradiologia e Cirurgia Endovascular (IAPACE).
 GDP, LCO, PTC, ALP, GPM, MZSS e BMA - Estudantes de Medicina, Centro Universitário São Camilo (CUSC).
 Contribuições dos autores
 Concepção e desenho do estudo: GDP, LCO, PTC, ALP, GPM, MZSS, BMA, SQB
 Análise e interpretação dos dados: GDP, LCO, PTC, ALP, GPM, MZSS, BMA, SQB
 Coleta de dados: GDP, LCO, PTC, ALP, GPM, MZSS, BMA, SQB
 Redação do artigo: GDP, LCO, PTC, ALP, GPM, MZSS, BMA, SQB
 Revisão crítica do texto: GDP, LCO, PTC, ALP, GPM, MZSS, BMA, SQB
 Aprovação final do artigo*: GDP, LCO, PTC, ALP, GPM, MZSS, BMA, SQB
 Análise estatística: N/A.
 Responsabilidade geral pelo estudo: SQB

*Todos os autores leram e aprovaram a versão final submetida ao J Vasc Bras.