

Tumores ósseos benignos subperiosteais do colo do tálus ressecados artroscopicamente: relatos de caso

Benign bone tumors subperiosteal on the talar neck resected arthroscopically: case reports

Marcelo Pires Prado¹, Alberto Abussamara Moreira Mendes², Daniel Tassetto Amodio³

RESUMO

Dois casos de tumores condrais benignos na região do colo do tálus (um osteoma osteoide e um condroblastoma) foram descritos. Puderam ser ressecados por artroscopia devido à localização específica e pouco comum. Discutiram-se os aspectos sobre exames de imagens, a incidência em ossos do pé e as possibilidades de tratamento, além de apresentar uma revisão da literatura.

Descritores: Condroblastoma/cirurgia; Neoplasias ósseas/cirurgia; Osteoma osteoide/cirurgia; Tálus/cirurgia; Artroscopia; Relatos de casos

ABSTRACT

Two cases of benign chondral tumors of the talar neck region (an osteoid osteoma and a chondroblastoma) were described. Because of their specific, unusual site they could be resected by arthroscopy. The imaging aspects, incidence in foot bones and possibilities of treatment were discussed, and a literature review is presented.

Keywords: Chondroblastoma/surgery; Bone neoplasms/surgery; Osteoma, osteoid/surgery; Talus/surgery; Arthroscopy; Case reports

INTRODUÇÃO

A artroscopia tem sido utilizada para tratar muitas alterações patológicas na articulação do tornozelo. Os autores mostraram causas relativamente raras de dor no tornozelo: um osteoma osteoide e um condroblastoma no colo do tálus (uma localização rara)⁽¹⁾, no subperiósteo, e sem as alterações radiográficas comuns relacionadas a tais lesões⁽²⁾. Devido ao local específico, a ressecção pode ser realizada por artroscopia, com excisão completa das lesões e resolução da queixa dos pacientes.

Os autores descreveram dois casos de homens jovens com dor intensa na região anterior do tornozelo, associada a traumatismo anterior e tratada como entorse de tornozelo e síndrome de impacto anterior, sem resolução.

As radiografias não apresentaram alterações significativas; entretanto, no exame de ressonância magnética (RM), havia lesões localizadas no colo do tálus, circundadas por uma membrana sinovial espessa. Ambos os pacientes foram submetidos à artroscopia de tornozelo para remoção da sinovite associada e ressecção completa do nidus. A dor desapareceu nos dois pacientes imediatamente após a cirurgia, e os resultados posteriores foram excelentes.

CASO 1

F.S.M., sexo masculino, 37 anos, relatava dor intensa no tornozelo esquerdo, com sensação de falseio, por mais de um ano. A dor aumentava com as atividades diárias normais e, à noite, tinha alívio discreto com uso de anti-inflamatórios não-hormonais. Ao exame físico, queixava dor intensa na porção anteromedial do tornozelo esquerdo, com derrame moderado, sem instabilidade no teste de gaveta anterior. A investigação com RM mostrou uma sinovite anteromedial importante, com uma irregularidade no córtex medial dorsal do colo do tálus (Figura 1). Foi tratado com elevação do retropé e fisioterapia por seis meses, sem resolução da dor. Fez outro exame de RM, que revelou uma lesão redonda na porção dorsomedial do colo do tálus. Foi submetido à artroscopia de tornozelo para ressecar a sinovite e retirar a lesão redonda, vermelha, com 8 mm de diâmetro que estava no leito cortical (Figura 2). O exame anatomo-

¹ Mestre; Médico Ortopedista do Hospital Israelita Albert Einstein – HIAE, São Paulo (SP), Brasil.

² Médico Ortopedista do Hospital Israelita Albert Einstein – HIAE, São Paulo (SP), Brasil.

³ Médico Ortopedista do Hospital Israelita Albert Einstein – HIAE, São Paulo (SP), Brasil.

Autor correspondente: Marcelo Pires Prado – Avenida Albert Einstein, 627 – Conj. 1204 – Morumbi – CEP 05651-901 – São Paulo (SP), Brasil – Tel.: 2151-5320 – E-mail: mprado@einstein.br

Data de submissão: 1/10/2009 - Data de aceite: 15/7/2010

patológico mostrou condroblastoma do colo do tálus. Após a cirurgia a dor desapareceu completamente, e o paciente voltou ao estado anterior à lesão, após quatro semanas de reabilitação. Está no terceiro ano de pós-operatório, sem nenhuma queixa ou limitação física.

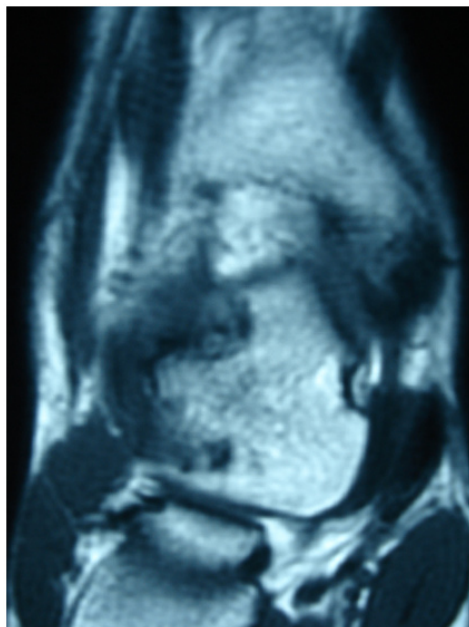


Figura 1. Caso 1: Imagem de RM com irregularidade no colo do tálus

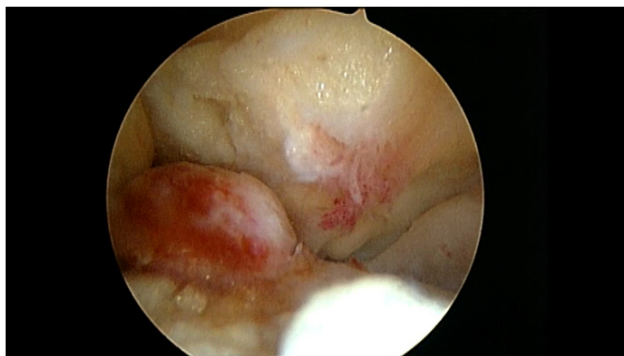


Figura 2. Caso 1: Imagem artroscópica da lesão no colo do tálus

CASO 2

D.R.C., paciente masculino, 21 anos, com dor no tornozelo direito por mais de 5 meses. História progressiva de entorse do tornozelo 18 meses antes do início dos sintomas, tratada com repouso, gelo e restrição de atividades físicas por um mês. A intensidade da dor aumentou e, na primeira consulta, sentia dor intensa na porção anterolateral da articulação do tornozelo direito, com sensibilidade à palpação, derrame moderado no tornozelo, e restrição da amplitude de movimento causada pela dor severa. A radiografia mostrou uma irregularidade na porção dorsal do colo do tálus (Figura 3), e a RM revelou exostose

e sinovite na mesma região, com alterações inflamatórias no colo do tálus (Figura 4). Foi submetido à artroscopia do tornozelo para remoção do tecido sinovial hipertrófico e da exostose. Durante o procedimento, encontrou-se uma massa redonda vermelha, com 5 mm de diâmetro na região da exostose (Figura 5), que foi retirada e teve seu leito curetado (Figura 6). O exame anatomopatológico mostrou um tumor benigno, caracterizado por trabéculas ósseas e circundado por osteoblastos e osteoclastos, em uma estrutura de tecido fibrovascular, com esclerose óssea na periferia, que confirmou o diagnóstico de osteoma osteoide (Figura 7). O paciente não sentiu dores no período pós-operatório inicial e, após três semanas de fisioterapia, retornou às atividades esportivas regulares, sem sintomas, e, na avaliação mais recente de seguimento de três anos, não apresentava nenhuma queixa.

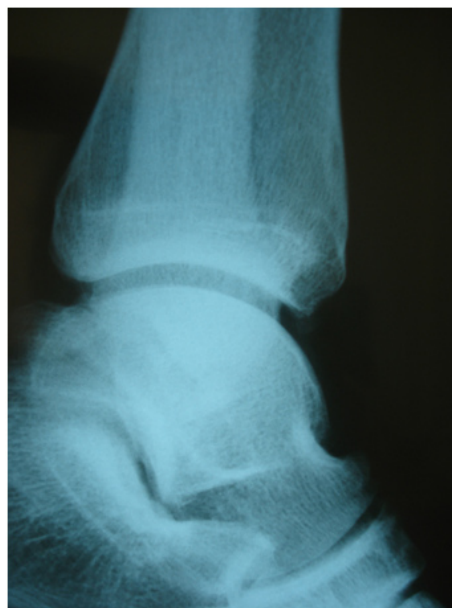

Figura 3. Caso 2: Imagem da radiografia

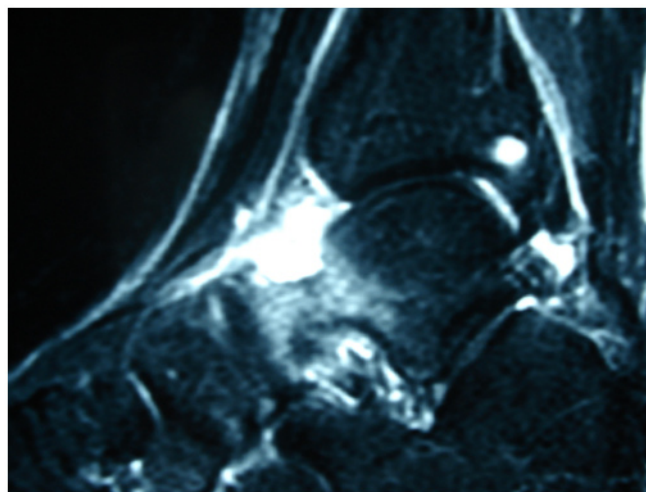


Figura 4. Caso 2: Imagem de ressonância magnética (RM)

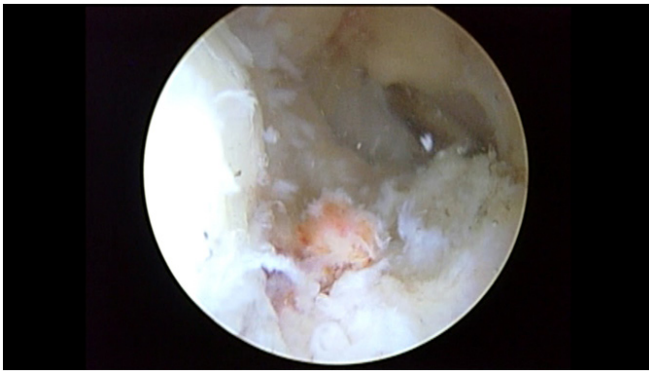

Figura 5. Caso 2: Aspecto da artroscopia

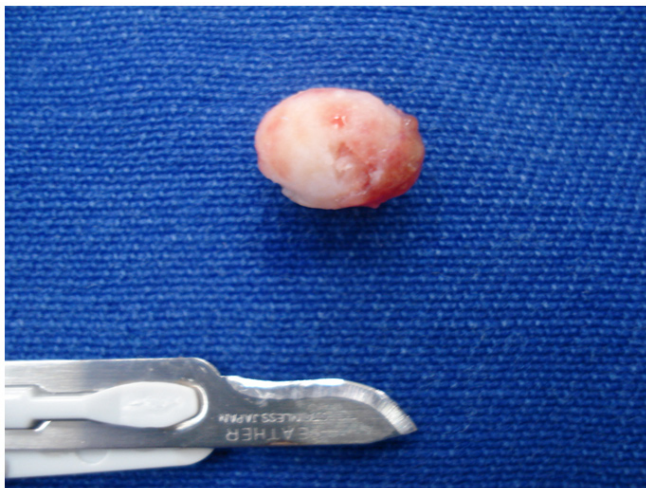

Figura 6. Caso 2: Lesão ressecada

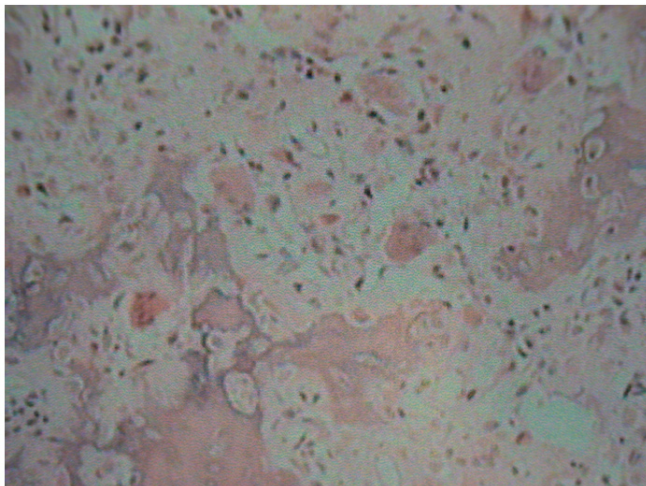


Figura 7. Caso 2: Imagem histológica

DISCUSSÃO

Os osteomas osteoides são lesões benignas em forma de osteoide, não raras nos ossos do tarso, e de 2 a 11% afetam o pé, sendo o tálus o local mais frequente. São pequenos tumores dolorosos, que aparecem classicamente na radiografia como lesões osteolíticas centrais (cha-

mas de *nidus*), com uma reação densa osteoblástica adjacente. A apresentação típica é dor localizada, mais intensa à noite, aliviada com aspirina e outros salicilatos e inibidores da prostaglandina. A localização mais frequente é o córtex dos ossos acometidos, mas pode ocorrer nas regiões do subperiósteo e endósteo. Nesses locais a característica radiográfica de uma esclerose óssea típica nem sempre está presente. O tratamento é sintomático, para aliviar a dor, pois pode se tornar assintomático em 1,5 a 2 anos. Se a dor não for bem controlada, indica-se uma ressecção cirúrgica. A histologia mostrou um *nidus* composto por barras vasculares espessas de tecido osteoblástico, rodeado por uma zona fina de tecido fibroso vascular e por uma densa margem de osso esclerótico reativo maduro.

O condroblastoma é um raro tumor benigno de cartilagens, com apresentação histológica típica de células poliédricas muito compactadas e áreas focais de calcificação e necrose, sem figuras mitóticas. Clinicamente, assemelha-se a um osteoma osteoide, com alívio da dor com salicilatos. Quando próximo a uma articulação, ocorre derrame e, algumas vezes, limitação de movimentos. Essa lesão ocorre na adolescência, é mais comum em sexo masculino, e as localizações mais frequentes são as epífises do úmero proximal, fêmur distal e tibia proximal^(1,3), entretanto, há relatos de condroblastoma no tálus⁽⁴⁻⁸⁾.

O diagnóstico destas lesões em localizações raras é geralmente feito com atraso de meses ou anos, e são muitas vezes tratadas como entorse de tornozelo^(2,9).

A RM é uma ferramenta importante para o diagnóstico de alterações patológicas do retopé, mas a tomografia computadorizada (CT) é a melhor modalidade para identificar e encontrar o nidus característico dessas lesões⁽¹⁰⁾.

Esses casos são significativos por alertarem para a possibilidade diagnóstica de tumores condrais benignos (osteoma osteoide e condroblastoma) como causas de dor crônica de tornozelo. Além disso, devido a sua localização rara, são em geral diagnosticados sem os achados típicos de esclerose, na radiografia⁽¹¹⁾.

A localização dessas lesões específicas (superficial e intra-articular) permite a ressecção artroscópica, como demonstrado por outros autores⁽¹²⁻¹⁴⁾.

REFERÊNCIAS

1. Tachdjian's pediatric orthopaedic. 2nd ed. Vol. 2. Philadelphia: WB. Saunders; 1990. Benign chondroblastoma; p. 1200-3.
2. Francesco B, Andrea LA, Vincenzo S. Intra-articular osteoid osteoma of the lower extremity: diagnostic problems. Foot Ankle Int. 2002;23(3):264-7.
3. Knackfuss IG, Rosebaum S, Giordano V, Metsavath L, Ferreira Neto M, Giordano M. Chondroblastoma do navicular: relato de caso. Rev Bras Ortop. 2003;38(5):301-4.

4. Breck LW, Emmett JE. Chondroblastoma of the talus: a case report. *Clin Orthop*. 1956;7:132-5.
5. Moore TM, Roe JB, Harvey JP Jr. Chondroblastoma of the talus. *J Bone Joint Surg Am*. 1977;59(6):830-1.
6. Fink BR, Temple HT, Chiricosta FM, Mizel MS, Murphey MD. Chondroblastoma of the foot. *Foot Ankle Int*. 1997;18(4):236-42.
7. Ochsner PE, von Hochstetter AR, Hilfiker B. Chondroblastoma of the talus: natural development after 9.5 years. Case report. *Arch Orthop Trauma Surg*. 1988;107(2):122-5.
8. Yu GV, Sellers CS. Chondroblastoma of the talus. *J Foot Ankle Surg*. 1996;35(1):72-7.
9. van Horn JR, Karthaus RP. Epiphyseal osteoid osteoma. Two case reports. *Acta Orthop Scand*. 1989;60(5):625-7.
10. Monroe MT, Manoli A 2nd. Osteoid osteoma of the lateral talar process presenting as a chronic sprained ankle. *Foot Ankle Int*. 1999;20(7):461-3.
11. Corbett JM, Wilde AH, McCormack LJ, Evarts CM. Intra-articular osteoid osteoma: a diagnostic problem. *Clin Orthop Relat Res*. 1975;(98):225-30.
12. Yercan HS, Okcu G, Ozalp T, Osiç U. Arthroscopic removal of the osteoid osteoma on the neck of the talus. *Knee Surg Sports Traumatol Arthrosc*. 2003;12(3):246-9.
13. Gunes T, Erdem M, Sen C, Bilen E, Yeniel K. Arthroscopic removal of a subperiosteal osteoid osteoma of the talus. *J Am Podiatr Med Assoc*. 2007;97(3):238-43.
14. Tüzüner S, Aydın AT. Arthroscopic removal of an osteoid osteoma at the talar neck. *Arthroscopy*. 1998;14(4):405-9.