

Ruptura isolada de vesícula biliar após trauma abdominal fechado: relato de caso

Isolated rupture of the gallbladder following blunt abdominal trauma: case report

Marina Gabrielle Epstein¹, Dorivaldo Lopes da Silva², Naim Carlos Elias², Gustavo Tricta Augusto Sica², Murillo de Lima Fávaro¹, Marcelo Augusto Fontenelle Ribeiro Junior³

RESUMO

A ruptura da vesícula biliar após trauma abdominal fechado é um evento raro, identificada apenas durante laparotomia para avaliar e tratar outras lesões viscerais. A ruptura isolada da vesícula biliar secundária a traumatismo abdominal fechado é ainda mais rara. A apresentação clínica da lesão da vesícula biliar é variável, resultando em um atraso no diagnóstico e tratamento. Relata-se um caso de ruptura isolada da vesícula biliar devido a um trauma abdominal fechado.

Descritores: Vesícula biliar/lesões; Traumatismos abdominais; Laparotomia/métodos; Colectomia; Relatos de casos

ABSTRACT

Gallbladder rupture following blunt abdominal trauma is a rare event recognized on evaluation and treatment of other visceral injuries during laparotomy. Isolated gallbladder rupture secondary to blunt abdominal trauma is even more uncommon. The clinical presentation of gallbladder injury is variable, resulting in a delay in diagnosis and treatment. We report the case of a patient who suffered an isolated gallbladder rupture due to blunt abdominal trauma.

Keywords: Gallbladder/injuries; Abdominal injuries; Laparotomy/methods; Cholecystectomy; Case reports

INTRODUÇÃO

Lesões traumáticas isoladas da vesícula biliar são pouco comuns e de difícil diagnóstico⁽¹⁾. A lesão da vesícula decorre de forças compressivas e de cisalhamento, mais comuns em acidentes automobilísticos. A tomografia computadorizada é a melhor técnica para diagnosticar lesão na vesícula biliar. O tratamento de escolha é colecistectomia⁽²⁾.

RELATO DE CASO

AGF, paciente do gênero masculino, 27 anos, chegou ao Pronto-Socorro do Hospital Geral do Grajaú com queixa de dor abdominal há 3 semanas, com piora nos 2 dias anteriores. Não relatava febre, vômitos ou alterações intestinais. O paciente relatou que havia caído de uma motocicleta 28 dias antes e que tinha sido atendido em outro serviço, onde foi realizada tomografia computadorizada devido à dor abdominal. Esta mostrou uma pequena quantidade de líquido livre. Permaneceu hemodinamicamente estável e recebeu alta.

Ao exame físico, apresentava bom estado geral, afebril, icterico e hemodinamicamente estável. Abdome com dor à palpação difusa e descompressão brusca.

Os resultados dos exames laboratoriais foram hemoglobina 14,2mg/dL, leucócitos 8.200 sem desvios, AST 65U/L, ALT 157U/L, fosfatase alcalina 371U/L, gama-GT 384U/L, bilirrubina total 4,2mg/dl e amilase 104U/L. Foi solicitada outra tomografia computadorizada do abdome, que revelou uma grande quantidade de líquido livre (Figura 1).

Foi recomendada uma laparotomia exploratória, que mostrou extensa peritonite por bile e uma perfuração isolada na porção inferior da vesícula biliar (Figura 2). Outros órgãos ocos e parenquimatosos não apresentavam sinais de lesão.

Foi realizada colecistectomia, seguida por drenagem da cavidade.

O paciente se recuperou sem intercorrências e recebeu alta no terceiro dia de pós-operatório, com antibioticoterapia. No momento deste relato, estava no 20º dia pós-operatório, assintomático e em acompanhamento ambulatorial.

¹ Universidade de Santo Amaro, São Paulo, SP, Brasil.

² Hospital Geral do Grajaú, São Paulo, SP, Brasil.

³ Universidade de Santo Amaro, São Paulo, SP, Brasil; Hospital Geral Dr. Moisés Deutsch, São Paulo, SP, Brasil.

Autor correspondente: Marina Gabrielle Epstein – Rua Professor Enéas de Siqueira Neto, 340 – Cidade Dutra – CEP: 04829-300 – São Paulo, SP, Brasil – Tel.: (11) 2141-8500 – E-mail: ma_epstein@hotmail.com

Data de submissão: 20/5/2012 – Data de aceite: 24/4/2013

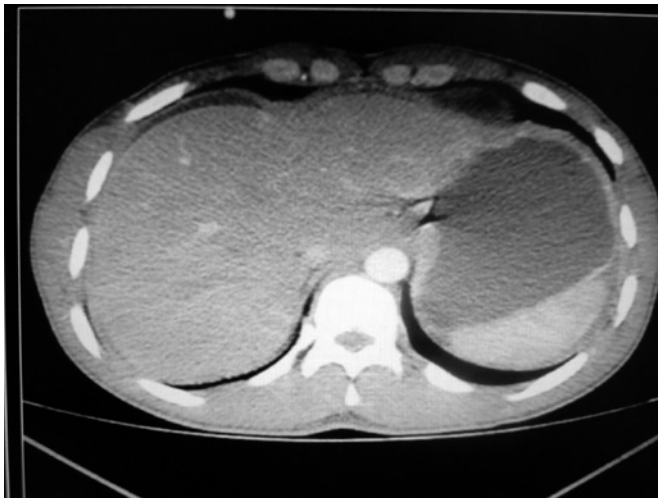

Figura 1. Tomografia computadorizada mostra grande quantidade de líquido livre

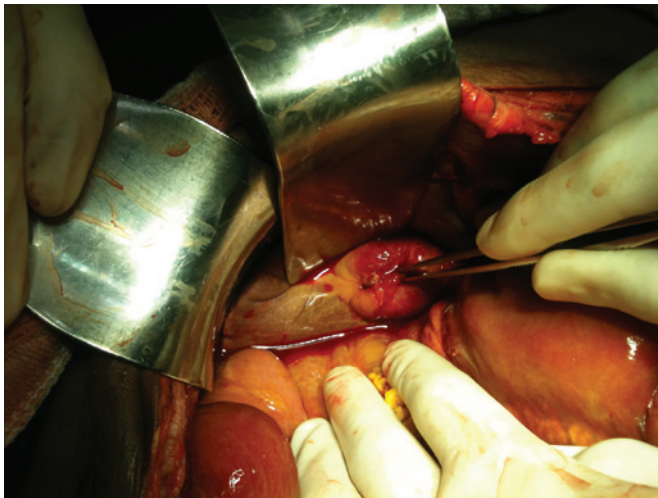


Figura 2. Perfuração isolada da vesícula biliar

DISCUSSÃO

Lesões na vesícula biliar resultantes de trauma abdominal fechado ocorrem raramente e são, em geral, associadas a dano a outros órgãos abdominais⁽¹⁾. A perfuração isolada da vesícula biliar é incomum devido à posição anatômica protegida.

A lesão traumática da vesícula biliar é rara. Sua incidência geral varia de 0,8 a 2,1% em pacientes com algum tipo de traumatismo abdominal; em 2% dos pacientes submetidos à laparotomia por lesão traumática, encontra-se alguma lesão da vesícula biliar⁽³⁾.

A maioria das lesões da vesícula biliar ocorre após acidentes com veículos automotores, quedas importantes e golpes diretos em esportes.

A perfuração da vesícula biliar é mais provável quando a vesícula está distendida e tem parede fina na ocasião da lesão. Apesar de um caso isolado de lesão secundária a uma cabeçada de touro no abdome de um paciente, não há causas identificáveis de lesão por esse tipo de mecanismo⁽³⁾.

A presença de bile estéril na cavidade peritoneal causa irritação discreta, o que explica a lenta evolução. O paciente pode apresentar icterícia, que se deve à absorção de pigmentos biliares pelo peritônio, como neste caso⁽⁴⁾.

O diagnóstico de lesão da vesícula biliar por traumatismo abdominal fechado geralmente é confirmado durante a laparotomia exploratória. Frequentemente outras lesões mais graves são observadas em órgãos que se sobrepõem à vesícula biliar⁽⁵⁾.

Quando não se realiza laparotomia, pode haver um intervalo de 1 a 6 semanas para o diagnóstico de lesão traumática da vesícula biliar, como ocorreu neste caso.

Colecistectomia é o tratamento recomendado para ruptura da vesícula biliar e laceração extensa. A colecistectomia parcial também já foi descrita na literatura e é uma opção em casos selecionados. Colecistectomia laparoscópica é indicada como procedimento seguro e eficaz para diagnóstico e tratamento de ruptura traumática da vesícula biliar⁽⁶⁾. No presente caso, em função de incerteza diagnóstica, a opção mais segura foi laparotomia exploratória.

REFERÊNCIAS

1. Liess BD, Awad ZT, Eubanks WS. Laparoscopic cholecystectomy for isolated traumatic rupture of the gallbladder following blunt abdominal injury. *J Laparoendosc Adv Surg Tech A*. 2006;16(6):623-5.
2. Salomão RM, Magalhães NC, Silva FV, Iglesias AC. Colecistite aguda decorrente de hemorragia intraluminal da vesícula biliar após trauma abdominal fechado. *Rev Col Bras Cir*. 2008;35(5):346-8.
3. Søndena K, Horn A, Nedrebø T. Diagnosis of blunt trauma to the gallbladder and bile ducts. *Eur J Surg*. 2000;166(11):903-7.
4. Zantut LFC, Machado MAC, Volpe P, Poggetti RS, Birolini D. Lesões traumáticas da vesícula e trato biliar extra-hepático: análise de 45 casos. *Rev Assoc Med Bras*. 1995;41(1):53-9.
5. De Raet J, Lamote J, Delvaux G. Isolated traumatic gallbladder rupture. *Acta Chir Belg*. 2010;110(3):370-5.
6. Bainbridge J, Shaaban H, Kenefick N, Armstrong CP. Delayed presentation of an isolated gallbladder rupture following blunt abdominal trauma: a case report. *J Med Case Rep*. 2007;1:52.