

# Efeitos do exercício físico sobre a cartilagem de ratas ooforectomizadas submetidas à imobilização

Effects of physical exercise on the cartilage of ovariectomized rats submitted to immobilization

José Martim Marques Simas<sup>1</sup>, Regina Inês Kunz<sup>1</sup>, Rose Meire Costa Brancalhão<sup>1</sup>, Lucinéia de Fátima Chasko Ribeiro<sup>1</sup>, Gladson Ricardo Flor Bertolini<sup>1</sup>

## RESUMO

**Objetivo:** Analisar os efeitos do exercício físico sobre a histomorfometria da cartilagem de ratas induzidas à osteoporose e submetidas à imobilização. **Métodos:** Foram utilizadas 36 ratas Wistar separadas em seis grupos: G1, G2 e G3 submetidas à pseudo-ooforectomia e G4, G5 e G6, à ooforectomia. Após 60 dias em repouso, G2, G3, G5 e G6 tiveram o membro posterior direito imobilizado por 15 dias, seguido pelo mesmo período em remobilização, sendo livres na caixa para G2 e G5, e de subida em escada para G3 e G6. Ao final do experimento, as ratas foram eutanasiadas, e suas tíbias foram retiradas bilateralmente e submetidas à rotina histológica. **Resultados:** Houve aumento significativo de espessura da cartilagem articular ( $F(5;29)=13,88$ ;  $p<0,0001$ ) e da placa epifisária ( $F(5;29)=14,72$ ;  $p<0,0001$ ), bem como do número de condrocitos ( $F(5;29)=5,11$ ;  $p<0,0021$ ) em ratas ooforectomizadas, imobilizadas e submetidas ao exercício em escada. Nas análises morfológicas, verificaram-se degeneração da cartilagem articular com exposição de osso subcondral, perda da organização celular, descontinuidade da *tidemark*, presença de fissuras e floculações em ratas ooforectomizadas, imobilizadas e com remobilização livre. Nas ratas ooforectomizadas, imobilizadas e com remobilização em escada, observaram-se sinais de reparação das estruturas cartilaginosas com presença de clones, *pannus*, invasão de vasos sanguíneos subcorticais na zona calcificada, aumento da quantidade de grupos isógenos e espessura da zona calcificada. **Conclusão:** O exercício físico de subida em escada mostrou-se efetivo no processo de recuperação do tecido cartilaginoso danificado pela imobilização, em modelo de osteoporose por ooforectomia em ratas.

**Descritores:** Osteoporose; Imobilização; Terapia por exercício; Modalidades de fisioterapia; Ratos Wistar

## ABSTRACT

**Objective:** To analyze the effects of physical exercise on cartilage histomorphometry in osteoporosis-induced rats subjected to immobilization. **Methods:** We used 36 Wistar rats that were separated into six groups: G1, G2 and G3 submitted to pseudo-oophorectomy, and G4, G5 and G6 submitted to oophorectomy. After 60 days at rest, G2, G3, G5 and G6 had the right hind limbs immobilized for 15 days, followed by the same period in remobilization, being free in the box to G2 and G5, and climb ladder to G3 and G6. At the end of the experiment, the rats were euthanized, their tibias bilaterally removed and submitted to histological routine. **Results:** There was significant increase in thickness of the articular cartilage ( $F(5;29)=13.88$ ;  $p<0.0001$ ) and epiphyseal plate ( $F(5;29)=14.72$ ;  $p<0.0001$ ) as the number of chondrocytes ( $F(5;29)=5.11$ ;  $p=0.0021$ ) in ovariectomized rats, immobilized and submitted to exercise. In the morphological analysis, degeneration of articular cartilage with subchondral bone exposure, loss of cellular organization, discontinuity of tidemark, presence of cracks and flocculation in ovariectomized, immobilized and free remobilization rats were found. In ovariectomized and immobilized remobilization ladder rats, signs of repair of the cartilaginous structures in the presence of clones, pannus, subcortical blood vessel invasion in the calcified zone, increasing the amount of isogenous groups and thickness of the calcified zone were observed. **Conclusion:** Exercise climb ladder was effective in cartilaginous tissue recovery process damaged by immobilization, in model of osteoporosis by ovariectomy in rats.

**Keywords:** Osteoporosis; Immobilization; Exercise therapy; Physical therapy modalities; Rats, Wistar

<sup>1</sup> Universidade Estadual do Oeste do Paraná, Cascavel, PR, Brasil.

Autor correspondente: Gladson Ricardo Flor Bertolini – Rua Universitária, 2.069 – Jardim Universitário – CEP: 85819-110 – Cascavel, PR, Brasil – Tel.: (45) 3220-3157 – E-mail: gladsonricardo@gmail.com

Data de submissão: 18/6/2015 – Data de aceite: 30/9/2015

Conflitos de interesse: não há.

DOI: 10.1590/S1679-45082015AO3418

## INTRODUÇÃO

A menopausa provoca a diminuição lenta e gradativa dos hormônios estrógeno e progesterona, produzindo aumento da reabsorção óssea e diminuição da absorção de cálcio pelo tecido ósseo. Dessa forma, os ossos ficam mais fragilizados e aumenta a predisposição ao aparecimento de doenças, como a osteoporose<sup>(1,2)</sup> e osteoartrite.<sup>(3)</sup> A diminuição dos níveis de estrógeno acelera a meia-vida da cartilagem e aumenta a erosão da superfície da cartilagem,<sup>(4)</sup> sendo que o modelo animal tem se apresentado como útil ferramenta para estudos relacionados à lesão da cartilagem pós-ovariectomia.<sup>(5)</sup>

A imobilização é amplamente utilizada em lesões musculoesqueléticas, e pode gerar graves prejuízos ao sistema musculoesquelético e, particularmente, à cartilagem articular, além de acarretar em incapacitação temporária ou permanente do indivíduo e em elevação dos custos de cuidados em saúde.<sup>(6,7)</sup> Vários tratamentos têm sido propostos para períodos de reabilitação pós-imobilização. No entanto, o exercício físico tem sido o mais preconizado, por melhorar a força muscular, prevenir fraturas e promover reparações na estrutura tecidual muscular, óssea e cartilaginosa.<sup>(7-11)</sup>

Assim justifica-se este estudo tendo em vista a elevação da expectativa de vida da população, o entendimento de que a menopausa pode levar a doenças como a osteoporose e osteoartrite (que são grandes problemas de saúde pública), as incapacitações e os efeitos deletérios nas estruturas teciduais decorrentes de uma imobilização, além da necessidade de tornar evidência científica recursos terapêuticos amplamente utilizados na prática clínica.

## OBJETIVO

Analisar os efeitos do exercício físico sobre a histomorfometria da cartilagem de ratas induzidas à osteoporose e submetidas à imobilização.

## MÉTODOS

### Grupos experimentais

Foram utilizadas 36 ratas da linhagem Wistar, adultas ( $10 \pm 2$  semanas), nulíparas, com peso médio de  $317,2 \pm 22,1$ g, mantidas em gaiolas de polipropileno com livre acesso à água e à ração, fotoperíodo claro/escuro de 12 horas e temperatura ambiente controlada ( $25^\circ \pm 1^\circ\text{C}$ ). O estudo foi realizado conforme as normas éticas internacionais de experimentação animal, sendo aprovado pelo Comitê de Ética em Experimentação Animal da Unioeste, sob o parecer 4.112.

As ratas foram separadas aleatoriamente em seis grupos:

- G1 (n=6): as ratas foram submetidas à cirurgia simulada de ooforectomia (pseudo-ooforectomia) e permaneceram 60 dias sem intervenção.
- G2 (n=6): pseudo-ooforectomia e permaneceram 60 dias sem intervenção. Após, foi realizada imobilização do membro posterior direito (MPD) por 2 semanas. Posteriormente, ficaram em remobilização livre pelo mesmo período, sendo apenas colocadas em contato com uma escada nos últimos 10 dias.
- G3 (n=6): pseudo-ooforectomia e permaneceram 60 dias sem intervenção. Após, foi realizada imobilização do MPD por 2 semanas, sendo posteriormente submetidas ao exercício de subida em escada durante 10 dias, com intervalo de 2 dias após a quinta sessão. Foram realizadas 10 subidas na primeira semana (5 dias) e 20 na segunda semana (5 dias), com intervalo de 1 minuto entre as subidas.
- G4 (n=6): cirurgia de ooforectomia bilateral e permaneceram 60 dias sem intervenção.
- G5 (n=6): ooforectomia bilateral e permaneceram 60 dias sem intervenção. Após, foi realizado imobilização e remobilização semelhante ao G2.
- G6 (n=6): ooforectomia bilateral e permaneceram 60 dias sem intervenção. Após, foram realizados procedimentos de imobilização e de remobilização, semelhante ao G3.

### Protocolo de ooforectomia e pseudo-ooforectomia

Para a realização da ooforectomia, pseudo-ooforectomia, imobilização e eutanásia, as ratas foram pesadas e submetidas a um protocolo de anestesia, que consistiu em injeção intraperitoneal de cloridrato de xilazina (12mg/kg) e cloridrato de cetamina (95mg/kg).

Na realização da ooforectomia, após realizada a anestesia, foram realizadas a tricotomia e a antisepsia com álcool iodado na região de baixo ventre, sendo, em seguida, feita a incisão cirúrgica longitudinal, com lâmina de bisturi número 11. Após acessar a cavidade peritoneal, foi afastado o tecido adiposo, até que se conseguissem identificar as tubas uterinas e ovários. Em seguida, realizou-se sutura com fio *catgut* 4.0 simples na área dos cornos uterinos, promovendo a ressecção dos ovários bilateralmente.

Ao final do procedimento, foram realizadas suturas internas com fio reabsorvível *catgut* 4.0 simples e as externas, com fio de nylon 4.0. A pseudo-ooforectomia consistiu na realização de todas as etapas cirúrgicas semelhantes à ooforectomia, com exceção da remoção dos ovários. Subsequente à cirurgia, as ratas permaneceram por 60 dias sem qualquer intervenção, livres na gaiola.

## Protocolo de imobilização

Foi realizada imobilização conforme modelo proposto por Booth e Kelso,<sup>(12)</sup> sendo readequado para somente um dos membros, como proposto por Matheus et al.,<sup>(13)</sup> com adaptação do material utilizado para confecção de órtese estática gessada. Previamente à imobilização, realizou-se o procedimento anestésico, sendo, em seguida, realizada a MPD, desde o quadril até o tornozelo, envolvido por uma malha tubular juntamente de ataduras de algodão. Em seguida, foi moldada a órtese contensora, de aproximadamente 50g, utilizando-se atadura gessada de secagem rápida, com o MPD em extensão completa de joelho e tornozelo em flexão plantar máxima, nas ratas de G2, G3, G5 e G6.

## Protocolo de remobilização

Após a retirada da imobilização, as ratas de G3 e G6 foram submetidas ao exercício de subida em escada, com 10 repetições na primeira semana (5 dias) e 20 repetições na segunda semana (5 dias), com intervalo de 1 minuto entre as subidas e de 2 dias entre as semanas. As ratas de G2 e G5 realizaram remobilização livre na gaiola, sendo colocadas em contato com uma escada a 10cm da caixa escura, uma vez apenas, no mesmo período em que era realizado o exercício com G3 e G6. O equipamento utilizado para a realização do exercício físico consistiu de uma escada com 67 degraus, com espaçamento de 1,5cm entre os degraus da grade, 20,5cm de largura, 118cm de altura e ângulo de inclinação de 80° (aproximadamente). Na região superior, havia uma câmara escura de 28,5cm de comprimento, 18,5cm de altura e 15cm de largura, que servia para que as ratas descansassem entre as séries de subidas, e para que se sentissem atraídas para um refúgio e estimuladas a realizarem o exercício.

## Análise histomorfométrica e histomorfológica

Ao final do experimento, as ratas foram pesadas, anestesiadas e eutanasiadas por meio de decapitação em guilhotina. Após, foram retiradas as tíbias direitas e esquerdas, submetidas à rotina de laboratório, sendo diafanizadas e incluídas em parafina, com a realização de cortes de 7µm em micrótomo e a confecção das lâminas com cortes em plano frontal, que foram coradas em hematoxilina e eosina (HE). As lâminas foram fotomicrografadas em microscópio *Olympus DP71*<sup>®</sup> em três pontos para as análises da cartilagem articular, denominados P1, P2 e P3, que correspondem respectivamente às porções lateral, intermédia e medial da tíbia. Para a análise da placa epifisária, foi realizada fotomicrografia

do ponto intermediário. Foi utilizado aumento de 200 vezes para a realização de mensurações da espessura da cartilagem articular e placa epifisária, e também para a contagem do número de condrócitos. As imagens foram submetidas à análise por meio do programa Image Pro-Plus 6.0<sup>®</sup>. Para a análise histomorfológica, foram observadas, na cartilagem articular, a estrutura e a organização celular, como presenças de alterações na superfície articular.

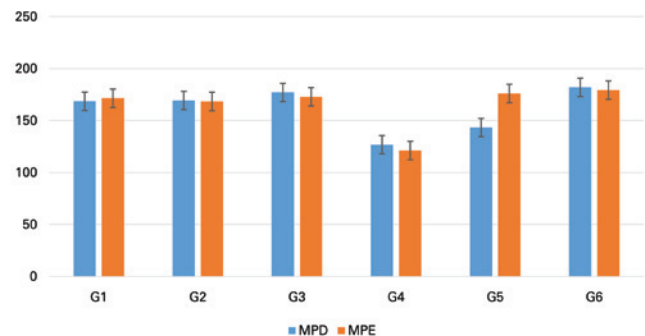
## Análise estatística

Os dados da pesquisa foram avaliados por meio da comparação dos resultados obtidos no membro posterior esquerdo (MPE – controle) e MPD (imobilizado), entre as ratas do mesmo grupo e entre os grupos experimentais. Para isso, foi utilizado o programa BioEstat 5.0, com os valores apresentados em média e desvio padrão. Foi realizado o teste *t* de Student pareado para a comparação entre o lado direito e esquerdo, dentro do mesmo grupo, e Análise de Variância (ANOVA) unidirecional para comparação entre grupos experimentais para os lados direito e esquerdo. O nível de significância estatística considerado foi de  $p \leq 0,05$ .

## RESULTADOS

### Espessura da cartilagem articular

Para a espessura da cartilagem articular, observou-se diminuição significativa do MPD em relação ao MPE nas ratas do G5 ( $p=0,0138$ ). Na comparação intergrupos, para o MPD, houve redução significativa do G4 em relação ao G1, G2, G3 e G6, como também do G5 em relação ao G1 e G6 ( $F(5;29)=13,88$ ;  $p<0,0001$ ). No MPE, notou-se diminuição significativa nas ratas de G4 em relação às outras ( $F(5;29)=10,72$ ;  $p<0,0001$ ) (Figura 1).

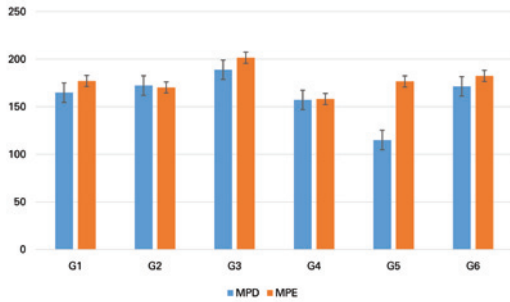


MPD: membro posterior direito; MPE: membro posterior esquerdo.

**Figura 1.** Espessura da cartilagem articular superior da tíbia, comparando-se as ratas distribuídas entre os grupos de estudo (G1, G2, G3, G4, G5 e G6) e os membros posteriores direito (alvo) e esquerdo (controle). Letras iguais significam semelhanças e letras diferentes significam diferenças significativas entre os grupos experimentais, para o mesmo lado

## Espessura da placa epifisária

Na análise da espessura da placa epifisária, observou-se diminuição significativa do MPD em relação ao MPE em G5 ( $p=0,0187$ ). Na comparação intergrupos para o MPD, notou-se redução significativa do G5 em relação aos outros grupos, além de maiores valores em G1 em relação ao G4 ( $F(5;29)=14,72$ ;  $p<0,0001$ ) (Figura 2).

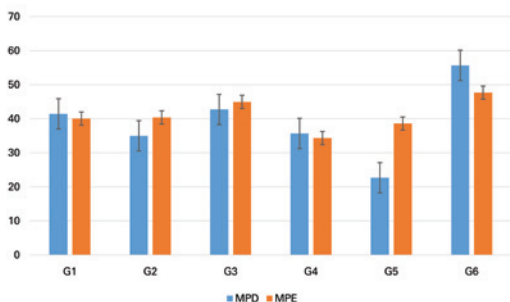


MPD: membro posterior direito; MPE: membro posterior esquerdo.

**Figura 2.** Espessura da placa epifisária da tíbia, comparando-se as ratas distribuídas entre os grupos de estudo (G1, G2, G3, G4, G5 e G6) e os membros posteriores direito (alvo) e esquerdo (controle). Letras iguais significam semelhanças e letras diferentes significam diferenças significativas entre os grupos experimentais, para o mesmo lado

## Número de condrócitos

Em relação ao número de condrócitos, somente em G5 houve diminuição significativa do MPD em comparação com o MPE ( $p=0,0006$ ). Na comparação entre os grupos experimentais, observou-se diminuição significativa de G2, G4 e G5 em relação ao G6, e também de G1 e G3 com respeito ao G5, na comparação entre os membros posteriores direitos ( $F(5;29)=10,16$ ;  $p<0,0001$ ). Entre os esquerdos, houve valores maiores de G6 ao comparar com G1, G2, G4 e G5 ( $F(5;29)=5,11$ ;  $p<0,0021$ ) (Figura 3).



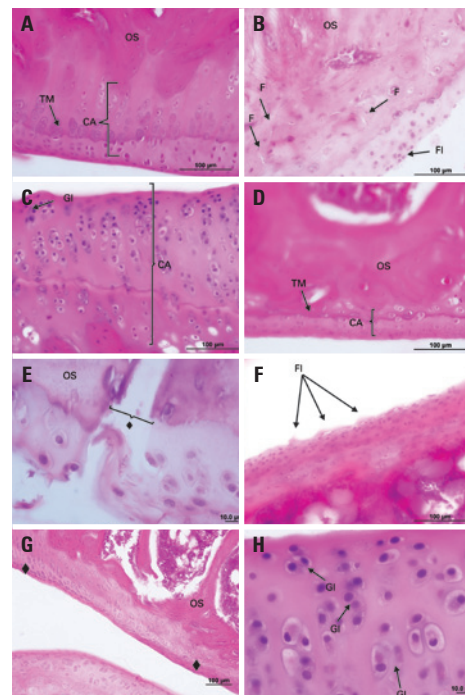
MPD: membro posterior direito; MPE: membro posterior esquerdo.

**Figura 3.** Números de condrócitos na cartilagem articular superior da tíbia (unidade), comparando-se as ratas distribuídas entre os grupos de estudo (G1, G2, G3, G4, G5 e G6) e os membros posteriores direito (alvo) e esquerdo (controle). Letras iguais significam semelhanças e letras diferentes significam diferenças significativas entre os grupos experimentais, para o mesmo lado

## Histomorfologia

Em G1 (grupo pseudo-ooforectomizado) e G4 (grupo ooforectomizado), não foram verificadas mudanças na

estrutura da cartilagem articular e nem da placa epifisária, demonstrando aspectos morfológicos normais, mas, em G4, visualizou-se considerável diminuição na espessura e no número de condrócitos, como já evidenciada na análise histomorfométrica. Nas ratas de G2 (grupo pseudo-ooforectomizado, imobilizado e com remobilização livre), foram observadas regiões de degeneração da cartilagem articular, perda da organização celular, floculações, diminuição da quantidade de condrócitos e algumas regiões com tecido de granulação (*pannus*). Já no G3 (grupo pseudo-ooforectomizado, imobilizado e remobilização em escada), notaram-se sinais de reparação das estruturas cartilaginosas, com presença de clones celulares e de *pannus*. Em G5 (grupo ooforectomizado, imobilizado e remobilização livre), foram evidenciadas degeneração da cartilagem articular, presença de fissuras e floculações, descontinuidade da *tidemark* e exposição de osso subcondral. Em G6 (grupo ooforectomizado, imobilizado e remobilização em escada), foram visualizados formação de *pannus*, invasão de vasos sanguíneos subcorticais na zona calcificada, aumento da quantidade de grupos isógenos e da espessura da zona calcificada (Figura 4).



CA: cartilagem articular; TM: *tidemark*; OS: osso subcondral; F: fissuras; FI: floculações; GI: grupos isógenos.

**Figura 4.** Fotomicrografias da cartilagem articular superior da tíbia direita de ratas, G1 (A), G2 (B), G3 (C), G4 (D), G5 (E e F) e G6 (G e H); corte frontal; coloração em hematoxilina e eosina. (A) Vista panorâmica da cartilagem articular (CA), com evidência para a *tidemark* (TM) e visualização de parte de osso subcondral (OS); (B) presença de fissuras (F), floculações (FI) e desorganização tecidual; (C) aumento da espessura da cartilagem articular, hiper celularidade e aumento do número de grupos isógenos (GI); (D) diminuição da espessura da cartilagem articular e organização celular normal; (E) perda da cartilagem articular (♦) com exposição de osso subcondral; (F) presença de floculações na superfície da cartilagem (FI); (G) recuperação da cartilagem articular (♦) com formação de *pannus* e presença de clones; (H) aumento da espessura da cartilagem articular, hiper celularidade e aumento de grupos isógenos



## DISCUSSÃO

Os resultados do estudo apontam que a privação hormonal estrogênica, provocada pela ooforectomia, ocasionou perda significativa de cartilagem articular. Esse hipoestrogenismo altera o processo de remodelação do tecido cartilaginoso,<sup>(4)</sup> favorecendo o aparecimento da osteoartrite.<sup>(1,5,6,14,15)</sup> Tal fato pode ser agravado quando há necessidade do uso de imobilização, podendo provocar lesões irreversíveis à cartilagem articular, ou seja, a associação entre a ooforectomia e imobilização pode levar mais rapidamente à instalação de prejuízos nos tecidos muscular e cartilaginoso.<sup>(16-18)</sup>

A imobilização provoca degeneração da cartilagem articular, com alterações atróficas, redução de sua espessura e da síntese de proteoglicanos da matriz da cartilagem, irregularidade da superfície articular, necrose e ulceração da cartilagem, aumento do número de células inflamatórias, redução da massa e volumes totais da cartilagem.<sup>(7-9,16,19-24)</sup> Algumas destas características foram observadas no grupo pseudo-ooforectomizado e imobilizado, indicando efeitos agressivos da imobilização em apenas 2 semanas. Ainda, a deficiência de estrogênio leva a alterações na morfologia da cartilagem, direcionando à degeneração da mesma,<sup>(25)</sup> conforme foi observado que apenas o grupo ooforectomizado apresentou valores menores, com relação à espessura da cartilagem, do membro esquerdo entre os grupos.

O exercício físico é indicado como forma de tratamento para a artralgia advinda da osteoartrite pós-menopáusia.<sup>(26)</sup> Esse recurso tem sido o mais preconizado para remobilização, pois, por meio do movimento articular, é possível promover mudanças físicas, bioquímicas e histológicas que favorecem o retorno à síntese de macromoléculas e proporcionam reversibilidade, pelo menos parcial, das lesões causadas na cartilagem.<sup>(8,27,28)</sup> No entanto, Portinho et al.,<sup>(29)</sup> utilizando remobilização livre por 15 dias, associado a três séries, de 30 segundos, diárias, de alongamento do músculo sóleo não observaram mudanças na espessura da cartilagem articular pela imobilização e remobilização. Já Del Carlo et al.<sup>(9)</sup> verificaram que a imobilização por 45 dias provocou aumento da espessura articular e do número de condrócitos, irregularidade da superfície articular e perda de proteoglicanos da matriz da cartilagem.

Não foram encontrados estudos que verificassem os efeitos sobre a cartilagem, em ratas ooforectomizadas e submetidas à imobilização, com posterior remobilização em treino de subida em escada. Porém alguns apontam sucesso desse tipo de exercício na promoção de melhora na densidade mineral óssea, na rigidez óssea e na hipertrofia dos músculos gastrocnêmio, flexor longo dos dedos, plantar e tríceps braquial.<sup>(30-33)</sup>

No presente estudo, foi verificado que, em ratas pseudo-ooforectomizadas e submetidas à imobilização – tanto a remobilização livre (G2) como em escada (G3) – foram capazes de manter a espessura da cartilagem articular e placa epifisária, como também o número de condrócitos, em níveis semelhantes aos do membro não imobilizado. Isso ocorreu também com as ratas ooforectomizadas, imobilizadas e em remobilização em escada (G6). No entanto, tal benefício não foi alcançado com as ratas de G5, demonstrando que a imobilização provoca perdas significativas no tecido cartilaginoso em ratas ooforectomizadas, e a remobilização livre não foi capaz de reverter os efeitos deletérios no tecido cartilaginoso, ao contrário da remobilização em escada (G6), provavelmente por requerer uma carga intensa sobre a articulação, visto que a remobilização, com descarga de peso sobre a articulação, promove a secreção de proteoglicanos na matriz celular, viabilizando a restauração da estrutura da cartilagem.<sup>(8)</sup> Já foi demonstrado que o exercício em esteira mostrou-se útil em ratas ooforectomizadas quanto à proteção da cartilagem articular.<sup>(34)</sup>

As lesões da matriz extracelular e degradação completa da cartilagem articular podem derivar de maior atividade das metaloproteinases da matriz.<sup>(35)</sup> Na análise morfológica, foi verificado predomínio de áreas degradadas, principalmente em G5, que realizou ooforectomia, imobilização e remobilização livre; e área com predomínio de recuperação da cartilagem articular, em G2, G3 e G6, sendo mais evidente nas duas últimas, apontando, assim, efeito reparador do exercício físico. Havia principalmente presença de *pannus*, aumento de grupos isogênicos e clones celulares, que decorrem da presença de inflamação dos tecidos articulares.<sup>(36)</sup> Essas reações refletem um processo de recuperação frente aos danos ocasionados na cartilagem articular, visto a capacidade proliferativa dos condrócitos e reparo do osso subcondral, com aumento do aporte nutricional na região, alcançadas por meio de programas de remobilização.<sup>(9,36)</sup>

## CONCLUSÃO

Em suma, observou-se que a ooforectomia, associada à imobilização, provocou diminuição da espessura da cartilagem articular e placa epifisária, além de diminuição do número de condrócitos, degeneração da cartilagem articular, perda da organização celular, floculações e *pannus*. A remobilização livre não foi capaz de recuperar as lesões ocasionadas no tecido cartilaginoso da tíbia de ratas ooforectomizadas e imobilizadas, mas a reversibilidade foi alcançada com a remobilização em escada, com melhora dos parâmetros morfométricos e

morfológicos, com sinais de reparação das estruturas cartilaginosas, observados pela presença de clones celulares e de *pannus*, invasão de vasos sanguíneos subcorticais na zona calcificada, aumento da quantidade de grupos isógenos e da espessura da zona calcificada.

## REFERÊNCIAS

- Claassen H, Schlüter M, Schünke M, Kurz B. Influence of 17beta-estradiol and insulin on type II collagen and protein synthesis of articular chondrocytes. *Bone*. 2006;39(2):310-7.
- The North American Menopause Society. The menopause guidebook. 7a ed. 2012. 89 p.
- Li S, Luo Q, Huang L, Hu Y, Xia Q, He C. Effects of pulsed electromagnetic fields on cartilage apoptosis signalling pathways in ovariectomised rats. *Int Orthop*. 2011;35(12):1875-82.
- Høegh-Andersen P, Tankó LB, Andersen TL, Lundberg CV, Mo JA, Heegaard AM, et al. Ovariectomized rats as a model of postmenopausal osteoarthritis: validation and application. *Arthritis Res Ther*. 2004;6(2):R169-80.
- Sniekers YH, Weinans H, Bierma-Zeinstra SM, van Leeuwen JP, van Osch GJ. Animal models for osteoarthritis: the effect of ovariectomy and estrogen treatment - a systematic approach. *Osteoarthritis Cartilage*. 2008;16(5):533-41. Review.
- Talwar R, Wong B, Svoboda K, Harper R. Effects of estrogen on chondrocyte proliferation and collagen synthesis in skeletally mature articular cartilage. *J Oral Maxillofac Surg*. 2006;64(4):600-9.
- Kunz RI, Coradini JG, Silva LI, Bertolini GR, Brancalhão RM, Ribeiro LF. Effects of immobilization and remobilization on the ankle joint in Wistar rats. *Braz J Med Biol Res*. 2014;47(10):842-9.
- Brandt KD. Response of joint structures to inactivity and to reloading after immobilization. *Arthritis Rheum*. 2003;49(2):267-71. Review.
- Del Carlo R, Galvão M, Vitoria M, Natali A, Barbosa A, Monteiro B, et al. Imobilização prolongada e remobilização da articulação fêmoro-tíbio-patelar de ratos: estudo clínico e microscópico. *Arq Bras Med Vet Zootec*. 2007;59(2):363-70.
- Ju YI, Sone T, Okamoto T, Fukunaga M. Jump exercise during remobilization restores integrity of the trabecular architecture after tail suspension in young rats. *J Appl Physiol*. 2008;104(6):1594-600.
- Ocarino N, Silva J, Santiago L, Rocha C, Marubayashi U, Serakides R. Treadmill training before and/or after ovariectomy is more effective in preventing osteopenia in adult female rats. *Sci Sports*. 2009;24(1):52-5.
- Booth FW, Kelso JR. Effect of hind-limb immobilization on contractile and histochemical properties of skeletal muscle. *Pflugers Arch*. 1973;342(3):231-8.
- Matheus JP, Gomide LB, Oliveira JG, Volpon JB, Shimano AC. Efeitos da estimulação elétrica neuromuscular durante a imobilização nas propriedades mecânicas do músculo esquelético. *Rev Bras Med Esporte*. 2007;13(1):55-9.
- Richette P, Corvol M, Bardin T. Estrogens, cartilage, and osteoarthritis. *Joint Bone Spine*. 2003;70(4):257-62. Review.
- Roman-Blas JA, Castañeda S, Largo R, Herrero-Beaumont G. Osteoarthritis associated with estrogen deficiency. *Arthritis Res Ther*. 2009;11(5):241. Review.
- Ando A, Suda H, Hagiwara Y, Onoda Y, Chimoto E, Saijo Y, et al. Reversibility of immobilization-induced articular cartilage degeneration after remobilization in rat knee joints. *Tohoku J Exp Med*. 2011;224(2):77-85.
- Vanwanseele B, Lucchinetti E, Stüssi E. The effects of immobilization on the characteristics of articular cartilage: current concepts and future directions. *Osteoarthritis Cartilage*. 2002;10(5):408-19. Review.
- Cavolina JM, Evans GL, Harris SA, Zhang M, Westerlind KC, Turner RT. The effects of orbital spaceflight on bone histomorphometry and messenger ribonucleic acid levels for bone matrix proteins and skeletal signaling peptides in ovariectomized growing rats. *Endocrinology*. 1997;138(4):1567-76.
- Christensen B, Dyrberg E, Aagaard P, Kjaer M, Langberg H. Short-term immobilization and recovery affect skeletal muscle but not collagen tissue turnover in humans. *J Appl Physiol* (1985). 2008;105(6):1845-51.
- Christensen B, Dyrberg E, Aagaard P, Enejhlm S, Krosgaard M, Kjaer M, et al. Effects of long-term immobilization and recovery on human triceps surae and collagen turnover in the Achilles tendon in patients with healing ankle fracture. *J Appl Physiol* (1985). 2008;105(2):420-6.
- Arakaki K, Kitamura N, Kurokawa T, Onodera S, Kanaya F, Gong JP, et al. Joint immobilization inhibits spontaneous hyaline cartilage regeneration induced by a novel double-network gel implantation. *J Mater Sci Mater Med*. 2011;22(2):417-25.
- Hagiwara Y, Ando A, Chimoto E, Saijo Y, Ohmori-Matsuda K, Itoi E. Changes of articular cartilage after immobilization in a rat knee contracture model. *J Orthop Res*. 2009;27(2):236-42.
- Iqbal K. Effects of immobilization on chondrocytes and pericellular matrix in articular cartilage of patella in rats. *J Morphol Sci*. 2012;29(1):8-11.
- Iqbal K, Khan Y, Minhas LA. Effects of immobilization on thickness of superficial zone of articular cartilage of patella in rats. *Indian J Orthop*. 2012;46(4):391-4.
- Wolff RB, Gomes RC, do Amaral VC, da Silva PL, Simoncini T, Prosdociimi FC, et al. Effects of hyperprolactinemia on the tibial epiphyseal plate of mice treated with sex hormones. *Gynecol Endocrinol*. 2015;1-4. [Epub ahead of print]
- Magliano M. Menopausal arthralgia: fact or fiction. *Maturitas*. 2010;67(1):29-33. Review.
- Narmoneva DA, Cheung HS, Wang JY, Howell DS, Setton LA. Altered swelling behavior of femoral cartilage following joint immobilization in a canine model. *J Orthop Res*. 2002;20(1):83-91.
- Leroux MA, Cheung HS, Bau JY, Wang JY, Howell DS, Setton LA. Altered mechanics and histomorphometry of canine tibial cartilage following joint immobilization. *Osteoarthritis Cartilage*. 2001;9(7):633-40.
- Portinho D, Boin VG, Bertolini GR. Efeitos Sobre o Tecido Ósseo e Cartilagem Articular Provocados Pela Imobilização e Remobilização em Ratos Wistar. *Rev Bras Med Esporte*. 2008;14(5):408-11.
- Cassilhas RE, Reis IT, Venâncio D, Fernandes J, Tufik S, Mello MT. Animal model for progressive resistance exercise : a detailed description of model and its implications for basic research in exercise. *Motriz*. 2013;19(1):178-84.
- Nascimento V, Krause Neto W, Gonçalves L, Maifrino LB, Souza RR, Gama EF. Morphoquantitative analysis revealed Triceps Brachialis muscle hypertrophy by specific Resistance training equipment in rats. *J Morphol Sci*. 2013;30(4):276-80.
- Oliveira M, Oliveira B, Peres M, Coêlho J, Florindo P, Louzada M. Análise densitométrica e biomecânica de tíbias de ratos submetidos à suspensão pela cauda e exercício físico resistido. *Arch Health Invest*. 2013;2:292.
- Oliveira BR, Silva ME, Medeiros RA, Apolinário-Coêlho J. A influência do treinamento físico resistido no tecido ósseo de ratos osteopênicos induzidos por suspensão pela cauda. *Arch Heal Investig*. 2013;2(2):3009.
- Chang TK, Huang CH, Huang CH, Chen HC, Cheng CK. The influence of long-term treadmill exercise on bone mass and articular cartilage in ovariectomized rats. *BMC Musculoskelet Disord*. 2010;11(185).
- Nagase H, Kashiwagi M. Aggrecanases and cartilage matrix degradation. *Arthritis Res Ther*. 2003;5(2):94-103. Review.
- Gonçalves G, Melo EG, Gomes MG, Nunes VA, Rezende CM. Effects of chondroitin sulfate and sodium hyaluronate on chondrocytes and extracellular matrix of articular cartilage in dogs with degenerative joint disease. *Arq Bras Med Vet Zootec*. 2008;60(1):93-102.