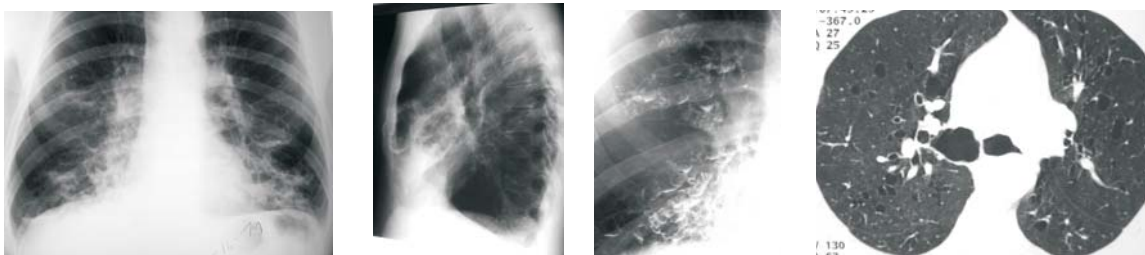


# Diagnóstico Radiológico

## Diagnóstico do caso da edição anterior

J Bras Pneumol 2005;31(1): 86.

### SÍNDROME DE MOUNIER-KUHN



Homem de 56 anos  
Tosse crônica e infecções de repetição

A Síndrome de Mounier-Kuhn, também denominada de traqueobroncomegalia, é uma doença rara, caracterizada por dilatação da traquéia e dos brônquios principais, podendo estar associada a diverticulose traqueal, bronquiectasias e infecções recorrentes do trato respiratório inferior.

Sua etiologia permanece desconhecida; materiais de autópsia e biópsia demonstraram ausência, atrofia ou escassez de fibras elásticas e musculares da traquéia e dos brônquios principais. Como resultado, podem ocorrer herniações da mucosa traqueal através dos anéis cartilagosos, formando divertículos. Além disto, o alargamento e a flacidez das paredes traqueobrônquias geram um mecanismo de tosse ineficiente, impedindo o correto funcionamento do "clearance" mucociliar, que associado ao acúmulo de secreção nos divertículos traqueais, favorece a instalação de pneumonias de repetição, enfisema e bronquiectasias. Já foram relatados casos relacionados a complicação de fibrose pulmonar difusa, ventilação mecânica em neonatos e após infecções de repetição das vias aéreas inferiores. Porém, a maioria dos casos é de origem idiopática. A síndrome é um pouco mais comum em homens negros, na terceira e quarta décadas de vida.

Os sintomas são inespecíficos e dificilmente consegue-se diferenciar da bronquite crônica ou

de bronquiectasias: tosse produtiva, ocasionalmente com escarro hemoptóico, e dispnéia progressiva que pode resultar em insuficiência respiratória. Podem ocorrer complicações como pneumonias, pneumotórax espontâneo e hemoptise maciça.

O diagnóstico pode ser feito através de métodos por imagem. Na radiografia, valores diamétricos da traquéia, brônquio principal direito e esquerdo maiores que 30 mm, 24 mm e 23 mm, respectivamente, são diagnósticos. Na tomografia os valores diagnósticos são de 30 mm, 20 mm e 18 mm, respectivamente. Achados como protrusão do tecido músculo-membranoso entre os anéis cartilagosos, diverticulose traqueal ou saculações podem ajudar no diagnóstico, e estão presentes em um terço dos casos. Geralmente, a dilatação brônquica ocorre até a 4ª ou 5ª segmentação, assumindo então calibre usual. Tais medidas podem ser mais bem realizadas pela TC de alta resolução. Na TC dinâmica pode-se visibilizar a dilatação traqueal na fase inspiratória, e a redução de seu diâmetro ou colapso na expiração. A ressonância magnética tem a vantagem de não emitir radiação ionizante, mas baixa sensibilidade para a detecção e caracterização de alterações parenquimatosas coexistentes.

## REFERÊNCIAS:

1. Woodring JH, Howard RS, Rehm SR. Congenital tracheobronchomegaly (Mounier-Kuhn syndrome): a report of 10 cases and review of the literature. *J Thorac Imaging* 1991; 6(2):1-10.
2. Jain P, Dave M, Singh DP, Kumawat DC, Babel CS. Mounier-Kuhn syndrome. *Indian J Chest Dis Allied Sci* 2002; 44:195-8.
3. Genta PR, Costa MVO, Stelmach R, Cukier A. A 26-yr-old male with recurrent respiratory infections. *Eur Respir J* 2003; 22:564-7.
4. Lazzarini-de-Oliveira LC, Franco CACB, Salles CLG, Oliveira AC. A 38-Year-Old Man With Tracheomegaly, Tracheal Diverticulosis, and Bronchiectasis. *Chest* 2001; 120:1018-20.
5. Nobrega B, Barcelos F, Sizenildo S, Cavalcante LP. Traqueobroncomegalia (síndrome de Mounier-Kuhn): relato de caso e revisão da literatura. *Radiol Bras*; 2002; 35(3):187-9.

## ACERTADORES DO CASO DE JANEIRO / FEVEREIRO 2005

Arismar Léon Pereira - Prever-Centro radiológico, Brasília, DF  
Arnaldo Jose Noronha Filho - Universidade Estadual do Rio de Janeiro, Rio de Janeiro, RJ  
Carlos A. C. Pereira - Universidade Federal de São Paulo, São Paulo, SP  
Celso Murilo Nálío Matias de Faria - Hospital de Base de São José do Rio Preto, SP  
Cristian Cremonez Vogas - Universidade Federal Fluminense, Niterói, RJ  
Cristiano Feijo Andrade - Irmandade Santa Casa de Misericórdia de Porto Alegre, RS  
Gislleny Nunes Calanzani Rocha - Prefeitura Municipal de São José dos Campos, SP  
Jorge Luiz Pereira-Silva - Universidade Federal da Bahia, Salvador, BA  
Karen Cristina de Paula Batista - Hospital Universitário Sul Fluminense, Vassouras, RJ  
Leandro Baptista Pinto - Santa Casa de Misericórdia, Cachoeiro de Itapemirim, ES  
Lilian Pinto de Azevedo Oliveira - SAMER Hospital, Resende, RJ  
Marcio Abreu Neis - Hosp Heliópolis/Fac.Medicina ABC, Santo André, SP  
Maria do Socorro de Lucena Cardoso - Universidade Federal do Amazonas, Manaus, AM  
Marina da Rocha Lordelo - Universidade Federal da Bahia, Salvador, BA  
Mario Ghefter - Hospital do Servidor Publico Estadual, São Paulo, SP  
Pablo Gerardo Sanchez, Porto Alegre, RS  
Pollyana Pereira Camargo - Hospital do Servidor Publico Estadual de São Paulo, São Paulo, SP  
Ricardo Domingos Delduque - Hospital Emilio Carlos, Catanduva, SP  
Rodrigo Tamer Sertorio - Hospital Regina, Novo Hamburgo, RS  
Rogerio Antonio Silva - Universidade Federal do Rio de Janeiro, Rio de Janeiro, RJ  
Rosane Rodrigues Martins - Hospital Universitario de Brasília, DF  
Rubens Gabriel Feijo Andrade - Universidade Federal de Santa Maria, Santa Maria, RS  
Simone Fortaleza - Hospital de Messejana, Fortaleza, CE  
Virgilio Alexandre Nunes de Aguiar - Faculdade de Medicina UNIMES, Santos, SP  
Vivianne Calheiros Chaves Gomes - Hospital Infantil Albert Sabin, Fortaleza, CE  
Wagner Malheiros - Diagnóstico e Imagem, Juina, MT