

Relato de Caso

Nocardiose pulmonar e cutânea em paciente usuário de corticosteróide*

Pulmonary and cutaneous nocardiosis in a patient treated with corticosteroids

BRUNO GUEDES BALDI¹, ALFREDO NICODEMOS CRUZ SANTANA², TERESA YAE TAKAGAKI³

RESUMO

Nocardiose é a infecção localizada ou disseminada causada por bactérias gram positivas do gênero *Nocardia*. Acomete mais freqüentemente pulmão, pele e sistema nervoso central. Ocorre principalmente em indivíduos com deficiência de imunidade celular e deve ser investigada principalmente quando se tem associação de manifestações respiratórias, cutâneas e neurológicas nesse grupo de pacientes. Relata-se um caso de nocardiose pulmonar e cutânea em paciente usuário de corticosteróide oral para tratamento de bronquiolite obliterante com pneumonia em organização idiopática, que evoluiu com melhora clínico-radiológica após tratamento prolongado com sulfametoxazol-trimetoprim.

Descritores: Nocardiose; Pneumopatias; Bronquiolite obliterante; Corticosteróides; Relatos de casos [Tipo de publicação]

ABSTRACT

Nocardiosis is a localized or disseminated infection caused by gram-positive bacteria of the genus *Nocardia*. The infection most commonly affects the lungs, skin and central nervous system. Nocardiosis principally occurs in individuals with cellular immunodeficiency and should be considered in the differential diagnosis when such individuals present respiratory, cutaneous or neurological alterations. Herein, we report a case of pulmonary and cutaneous nocardiosis in a patient receiving oral corticosteroids to treat bronchiolitis obliterans accompanied by organizing pneumonia of unknown origin. After long-term treatment with sulfamethoxazole-trimethoprim, the clinical and radiological profile improved.

Keywords: *Nocardia* infections; Lung diseases; Bronchiolitis obliterans; Adrenal cortex hormones; Case reports [Publication type]

INTRODUÇÃO

Nocardiose é uma infecção que geralmente ocorre em indivíduos com deficiência de imunidade celular pode apresentar-se de forma localizada ou disseminada e acomete mais freqüentemente pulmão, pele e sistema nervoso central (SNC).⁽¹⁻⁵⁾ A apresentação clínico-radiológica pulmonar é inespecífica; muitas vezes o diagnóstico é retardado em função de a doença não ser incluída no diag-

nóstico diferencial e da dificuldade de cultivo da bactéria.^(2,4)

Apresentamos o caso de paciente em uso de corticosteróide sistêmico que desenvolveu quadro pulmonar e cutâneo secundário a nocardiose, com evolução satisfatória após tratamento com a associação de sulfametoxazol com trimetoprim (SMZ-TMP).

* Trabalho realizado na Disciplina de Pneumologia da Faculdade de Medicina da Universidade de São Paulo - USP - São Paulo (SP) Brasil.

1. Médico Residente da Disciplina de Pneumologia da Faculdade de Medicina da Universidade de São Paulo - USP - São Paulo (SP) Brasil.

2. Doutorando da Disciplina de Pneumologia da Faculdade de Medicina da Universidade de São Paulo - USP - São Paulo (SP) Brasil.

3. Doutora pela Disciplina de Pneumologia da Faculdade de Medicina da Universidade de São Paulo - USP - São Paulo (SP) Brasil.

Endereço para correspondência: Bruno Guedes Baldi. Av. Dr. Enéas de Carvalho Aguiar 255, Sala 7.079 - CEP: 05403-900, São Paulo, SP, Brasil. Tel: 55 11 3069-7202. Email: bruno.guedes2@terra.com.br

Recebido para publicação em 6/2/06. Aprovado, após revisão, em 6/3/06.

RELATO DO CASO

Paciente do sexo masculino, de 60 anos, branco, natural e procedente de São Paulo (SP), vendedor de apólices, apresentou-se com febre havia vinte dias (cerca de 38,5 °C), dispnéia aos grandes esforços, sudorese e tumoração em região cervical direita e braço esquerdo. O paciente estava em uso de prednisona havia três meses (20 mg/dia no momento da consulta) para tratamento de bronquiolite obliterante com pneumonia em organização idiopática, a qual já tinha apresentado resolução clínico-radiológica completa. O paciente não era tabagista e não tinha outras doenças associadas.

Ao exame físico, estava em bom estado geral e, além da febre, evidenciavam-se roncos esparsos em ambos os hemitórax e nódulos subcutâneos na região cervical direita e braço esquerdo, com 5 cm de diâmetro, sem sinais flogísticos (Figura 1).

A radiografia de tórax mostrava múltiplos nódulos disseminados por ambos os pulmões (mais proeminentes à direita), associados a velamento do seio costofrênico direito. A tomografia computadorizada de tórax confirmou a presença dos nódulos com tamanhos variados, sendo alguns cavitados (Figura 2). Os exames laboratoriais foram normais e a sorologia para o vírus da imunodeficiência humana e duas amostras de hemocultura foram negativas.

Foi realizada fibrobroncoscopia com lavado broncoalveolar e biópsia transbrônquica. Porém,

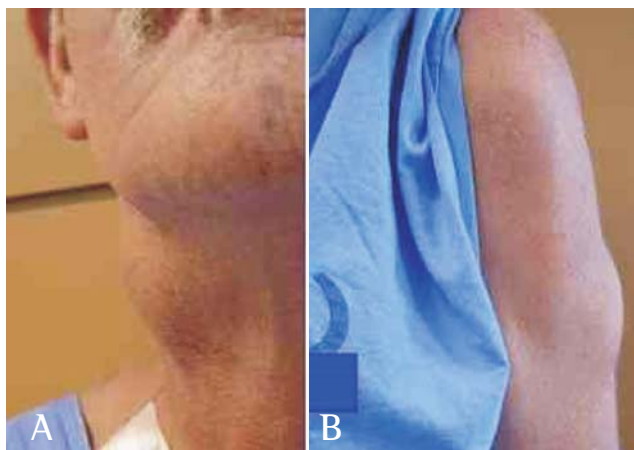

Figura 1 - A) Nódulo subcutâneo em região cervical direita (cerca de 5cm); B) Nódulo subcutâneo em braço esquerdo (cerca de 5cm)

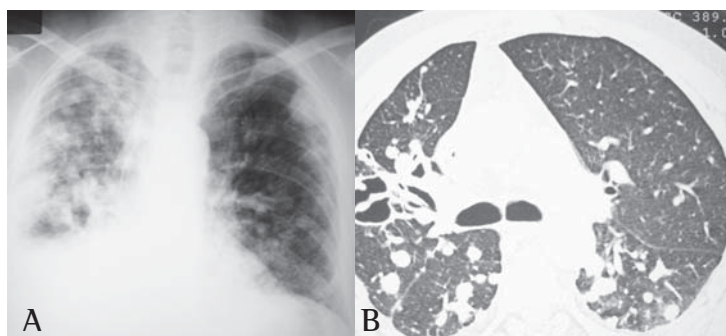


Figura 2 - A) Radiografia de tórax em PA evidenciando múltiplos nódulos pulmonares bilaterais, alguns coalescentes, associados à opacidade em base direita; B) Tomografia computadorizada de tórax evidenciando lesões nodulares difusas, principalmente à direita, algumas cavitadas

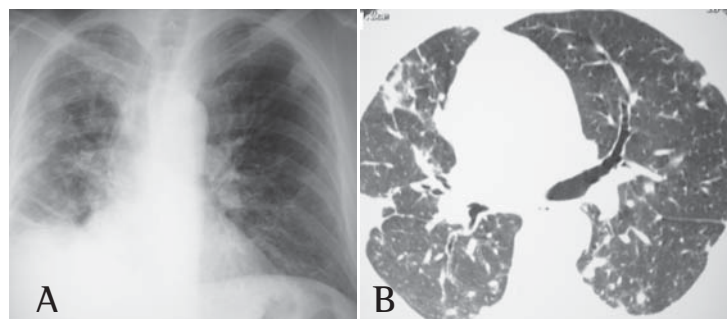


Figura 3 - A) Radiografia de tórax em PA 6 meses após o início do tratamento evidenciando redução de volume dos nódulos, mas ainda mantendo opacidade em base direita; B) Tomografia computadorizada de tórax 6 meses após o início do tratamento evidenciando redução de volume dos nódulos e desaparecimento das cavitações

não se obteve o diagnóstico. Concomitantemente, puncionou-se o nódulo subcutâneo cervical, sendo a cultura do material positiva apenas para *Nocardia asteroides*. Com o diagnóstico de nocardiose, o paciente foi submetido a tomografia computadorizada de crânio, que foi normal.

Assim, o paciente foi tratado com SMZ-TMP na dose de 10 mg/kg/dia de TMP por seis meses, evoluindo com resolução completa dos sintomas, involução dos nódulos subcutâneos e melhora radiológica significativa (Figura 3).

DISCUSSÃO

Nocardiose é a infecção localizada ou disseminada causada por bacilos aeróbios gram positivos do gênero *Nocardia*, que apresentam positividade na coloração de Ziehl-Neelsen (bacilo álcool-ácido-resistente fracamente positivo), podendo ocorrer

em animais e em humanos.⁽¹⁻³⁾ São habitualmente saprófitas ambientais, vivendo no solo, em matéria orgânica em decomposição e na água.^(1,4-6) As principais espécies envolvidas são *N. asteroides* (80% a 90% dos casos), *N. farcinica*, *N. nova*, *N. brasiliensis*, *N. otitidiscaviarum* e *N. transvalensis*.⁽²⁻⁴⁾

A transmissão da doença geralmente ocorre por via inalatória, com deposição nos pulmões, podendo haver disseminação para outros locais. Entretanto, pode haver infecção cutânea primária após inoculação direta do microorganismo, como após trauma ou cirurgia. Não há evidência de transmissão inter-humana ou de animais para humanos.^(1,3-4)

A nocardiose ocorre geralmente em situações de deficiência de imunidade celular, como em transplantados de órgãos sólidos ou medula óssea, em portadores do vírus da imunodeficiência humana, de neoplasias, de doenças pulmonares crônicas e em usuários crônicos de corticosteróide. Entretanto, em cerca de 10% dos casos, não se identifica uma condição predisponente.⁽²⁻⁵⁾ Nos últimos anos, tem-se observado aumento no número de casos relatados em função da evolução das modalidades diagnósticas, do aumento da população de imunodeprimidos e da nocardiose estar sendo incluída com maior frequência no diagnóstico diferencial dos quadros infecciosos nesse grupo de pacientes.^(3,5-6)

O quadro clínico é inespecífico, devendo ser suspeitado em pacientes com associação de manifestações respiratórias, cutâneas e/ou neurológicas.⁽³⁾ Dessa forma, faz parte do diagnóstico diferencial de sarcoidose, actinomicose e aspergilose.⁽⁷⁾ O pulmão é o órgão mais frequentemente acometido, devendo-se lembrar que a nocardia não faz parte da flora normal da árvore respiratória, de modo que sua identificação em secreção respiratória deve sempre ser avaliada como o potencial agente causador de infecção.⁽⁵⁻⁶⁾ A evolução pode ser aguda, subaguda ou crônica, com possíveis complicações como empiema, mediastinite, pericardite, pneumonia necrotizante, síndrome de veia cava superior e fibrose pulmonar.⁽⁴⁾

A apresentação radiológica torácica também é inespecífica, podendo haver nódulos ou massas (isolados ou múltiplos), com ou sem cavitação (forma mais comum), infiltrados reticulares, consolidação alveolar e derrame pleural.^(2,4,6) Essas alterações predominam nos lobos superiores, sendo muitas vezes confundidas com tuberculose, inclu-

sive pelo fato de a nocardia ser positiva na coloração de Ziehl-Neelsen. Nesta situação, a cultura é fundamental no diagnóstico diferencial.⁽⁶⁾ A tomografia de tórax raramente pode revelar linfonodomegalias.⁽⁶⁾

Quanto à classificação em forma localizada ou disseminada, esta é definida quando a bactéria é identificada em dois ou mais órgãos. Os locais mais frequentemente envolvidos são pulmão, SNC, pele, rins, ossos, coração e olhos.^(4,6) Em relação ao SNC, a principal forma encontrada é o abscesso parenquimatoso.⁽⁴⁾ O acometimento cutâneo pode ocorrer na forma primária ou disseminada, sendo *N. brasiliensis* a espécie mais frequentemente isolada, podendo se manifestar-se como ulceração, celulite e/ou abscesso subcutâneo.^(4,6)

Para o diagnóstico definitivo, há necessidade de isolamento e identificação do organismo a partir de biópsia ou aspirado dos locais acometidos ou de secreção respiratória.^(2,3-4) Muitas vezes o diagnóstico é retardado pela dificuldade de cultivo da bactéria.⁽²⁾ Ao exame direto, caracteriza-se por ser um bacilo ramificado gram positivo e pela positividade na coloração de Ziehl-Neelsen (bacilo álcool-acidorresistente fracamente positivo). Na cultura, o crescimento ocorre geralmente entre dois a cinco dias; entretanto, a incubação deve ser mantida por pelo menos três semanas para exclusão do diagnóstico. Dessa forma, é fundamental informar ao laboratório da suspeita de nocardiose, para que essa cultura seja mantida por 20 a 30 dias.^(3,6) Em relação à hemocultura, ela raramente é positiva.⁽⁶⁾

Na avaliação histopatológica, evidenciam-se necrose e abscesso, com acúmulo de neutrófilos, linfócitos e macrófagos, sem formação de granuloma. Não há testes sorológicos para avaliação da infecção.⁽³⁻⁴⁾ A aspiração por agulha ou a biópsia de lesões cerebrais não são necessárias nos casos confirmados de nocardiose pulmonar ou cutânea. Entretanto, podem ser consideradas nos pacientes com a síndrome da imunodeficiência adquirida, em que outras infecções devem ser descartadas.⁽⁴⁾

O tratamento antibiótico recomendado depende da gravidade e localização da infecção e da imunidade do hospedeiro.⁽⁴⁾ Não há ensaios clínicos aleatorizados demonstrando o melhor esquema terapêutico para a nocardiose, sendo a escolha baseada em estudos retrospectivos e relatos de caso.⁽²⁻³⁾ Para infecções pleuropulmonares (asso-

ciadas ou não a acometimento cutâneo) e para a forma cutânea primária, o esquema de escolha é a associação SMZ-TMP, a 5 a 10 mg/kg/dia de TMP.^(1,4,6) Já para infecções disseminadas ou quando houver acometimento do SNC, recomenda-se nas seis primeiras semanas dose maior de SMZ-TMP (15 mg/kg/dia de TMP) ou associação de imipenem (2 g/dia) e amicacina (10 a 15 mg/kg/dia), mantendo-se a associação SMZ-TMP em doses menores (5 a 10 mg/kg/dia de TMP) até o término do tratamento.⁽⁴⁾

A duração do tratamento depende da localização das lesões e da imunidade do hospedeiro. Para lesões cutâneas, deve ser mantido por três meses, enquanto que para as formas pulmonares e sistêmicas (sem acometimento de SNC), prolonga-se por até seis meses. Em imunodeprimidos e nos casos de acometimento de SNC, o tratamento deve ser mantido por doze meses. A melhora clínica habitualmente ocorre em sete a dez dias.^(1,3) Se houver intolerância ou refratariedade à associação SMZ-TMP, pode-se utilizar a associação de imipenem e amicacina, ou monoterapia com ceftriaxona, minociclina, linezolida ou a associação de amoxicilina com clavulanato.^(3-4,6) Sugere-se a realização de teste de susceptibilidade a antimicrobianos nos casos refratários ou recorrentes, ou quando houver reação de hipersensibilidade ao esquema vigente.⁽³⁻⁴⁾

O tratamento cirúrgico está indicado para a maioria das lesões de SNC, nas situações de refratariedade à antibioticoterapia e nos acometimentos cutâneos extensos.^(4,6)

Em resumo, a nocardiose é uma infecção de difícil diagnóstico e deve ser incluída no diferencial de casos com manifestações respiratórias, cutâneas e/ou neurológicas, principalmente em indivíduos com imunodeficiência celular ou com pneumopatia crônica. O diagnóstico geralmente é tardio, em função da pouca especificidade do quadro clínico e da dificuldade de cultivo da bactéria, o que determina atraso no início do tratamento e aumento da morbimortalidade. O tratamento deve ser prolongado, em geral de seis a doze meses, em função da tendência à recorrência da infecção quando tratada por menor período.

REFERÊNCIAS

1. Nocardia infections. *Am J Transpl.* 2004;4(Suppl.10):47-50.
2. Narushima M, Suzuki H, Kasai T, Tsuzura Y, Tomita S, Endoh S, et al. Case report: Pulmonary nocardiosis in a patient treated with corticosteroid therapy. *Respirology.* 2002;7(1):87-9.
3. Saubolle MA, Sussland D. Nocardiosis: review of clinical and laboratory experience. *J Clin Microbiol.* 2003;41(10):4497-501.
4. Corti ME, Villafane-Fiotti MF. Nocardiosis: a review. *Int J Infect Dis.* 2003;7(4):243-50.
5. Hui CH, Au VW, Rowland K, Slavotinek JP, Gordon DL. Pulmonary nocardiosis re-visited: experience of 35 patients at diagnosis. *Respir Med.* 2003;97(6):709-7.
6. Lederman ER, Crum NF. A case series and focused review of nocardiosis clinical and microbiologic aspects. *Medicine (Baltimore).* 2004;83(5):300-13.
7. Ribeiro SC, Santana AN, Arriagada GH, Martins JE, Takagaki TY. A novel cause of invasive pulmonary infection in an immunocompetent patient: *Aspergillus candidus*. *J Infect.* 2005;51(4):e195-7.