

Relato de Caso

Metástases pulmonares em homem: localização incomum do tumor primário*

Pulmonary metastases in men: primary tumor in an unusual location

Daniel Brito de Araújo¹, Nilton Haertel Gomes², Décio Valente Renck³, Ricardo Bertolino Silva⁴,
Danise Senna Oliveira⁵, Fábio Eduardo Nunes Vieira⁶

Resumo

Os autores relatam caso de câncer de mama em um homem de 72 anos achado acidentalmente durante a pesquisa do tumor primário para investigação de metástases pulmonares. São abordados aspectos epidemiológicos, diagnóstico, tratamento e prognóstico desta patologia no sexo masculino.

Descritores: Metástase neoplásica/pulmão; Neoplasias mamárias; Masculino.

Abstract

We report a case of breast cancer identified in a 72-year-old male as an accidental finding during the course of the investigation of a primary tumor and the search for pulmonary metastases. We address aspects related to the epidemiology, diagnosis, treatment and prognosis of this condition in males.

Keywords: Neoplasm metastasis/lung; Breast neoplasms; Male.

Introdução

O clínico, com certa frequência, tem a necessidade de avaliar um paciente com múltiplos nódulos pulmonares achados em estudos de imagem. Normalmente, a etiologia de tais lesões é descoberta através de uma história e exame clínico adequados. Neste caso, entretanto, a descoberta do sítio primário foi casual, dando-se através de achado tomográfico. Provavelmente por ser esta uma patologia pouco esperada no sexo masculino, não foi dada necessária atenção aos achados de exame físico, o qual mostrava alterações mamárias.

O carcinoma de mama em homens é uma entidade rara, embora sua incidência venha aumentando nos últimos 25 anos.⁽¹⁾ Corresponde a menos de 1% de todos os casos de carcinoma mamário e a 0,2 a 1,5% dos tumores malignos do homem.⁽¹⁻³⁾ Devido a isto, existem muito menos informações

sobre fatores prognósticos e tratamento desta neoplasia em homens. Em contraste com a crescente incidência dos casos na mulher, no homem a incidência do câncer de mama se manteve estável nas últimas quatro décadas, apresentando um aumento exponencial com a idade. As informações acumuladas sugerem que esta neoplasia apresenta o mesmo comportamento e prognóstico em ambos os sexos, quando em estádios iguais. Infelizmente, o diagnóstico em pacientes masculinos é tardio, devido ao desconhecimento do problema pelo paciente e, muitas vezes, pelo médico.⁽²⁾ Além disso, a proximidade do tumor à pele e ao plano muscular explica a pequena frequência de casos em estágios iniciais, o que, por consequência, leva ao achado do tumor com uma maior incidência de invasão tumoral de estruturas adjacentes e metástases linfonodais e à distância.

* Trabalho realizado na Santa Casa de Misericórdia de Pelotas – Pelotas (RS) Brasil.

1. Especialista em Clínica Médica. Residente de Reumatologia do Hospital do Servidor Público Estadual – HSPE – IAMSPE – São Paulo (SP) Brasil

2. Titular do Colégio Brasileiro de Cirurgiões. Universidade Federal de Pelotas – UFPel – Pelotas (RS) Brasil.

3. Titular do Colégio Brasileiro de Radiologia. Santa Casa de Misericórdia de Pelotas, Pelotas (RS) Brasil.

4. Residente em Gastroenterologia. Hospital Regional de Joinville, Joinville (SC) Brasil.

5. Médica de Família e Comunidade. Residente em Infectologia do Hospital Heliópolis, São Paulo (SP) Brasil.

6. Médico Residente em Cirurgia Geral, Hospital Universitário do Oeste do Paraná, Cascavel (PR) Brasil.

Endereço para correspondência: Daniel Brito de Araújo. Rua Estado de Israel, 847/63, CEP 04022-002, São Paulo, SP, Brasil.

E-mail: danielb.araujo@bol.com.br

Recebido para publicação em 5/11/05. Aprovado, após revisão, em 26/04/06.

Relato de caso

Homem de 75 anos, hipertenso e diabético em tratamento, tabagista e portador de doença pulmonar obstrutiva crônica de longa data, foi encaminhado ao nosso serviço para investigação de lesões pulmonares à radiografia de tórax e hemoptise. Apresentava emagrecimento progressivo, tosse intensa, dispnéia e hemoptise recorrentes havia cerca de três meses.

Ao exame, apresentava-se hipocorado e taquidispnéico, com emagrecimento importante. Sua mama esquerda era discretamente aumentada de tamanho, de consistência endurecida, indolor, sem derrame ou retração mamilar. A ausculta pulmonar demonstrava um murmúrio vesicular diminuído, principalmente à esquerda, com sibilos e estertores difusos e crepitação em bases.

A radiografia de tórax demonstrava múltiplos nódulos em ambos os campos pulmonares, compatíveis com metástases, sendo confirmada através de estudo tomográfico. Este, além das metástases pulmonares, apresentou, como achado casual, massa mamária à esquerda compatível com neoplasia (Figura 1).

Foi então realizada punção biópsia da lesão com um diagnóstico de carcinoma ductal invasivo de mama. Negava história familiar de câncer de mama e negou-se a realizar qualquer tipo de tratamento.

Discussão

A incidência de metástases para o parênquima pulmonar originadas de neoplasias primárias extratorácicas varia de 20 a 54%. As metástases decorrentes

de tumores sólidos são as causas mais frequentes de múltiplos nódulos pulmonares, responsáveis por cerca de 80% de tais casos (Quadro 1).⁽⁴⁾ A tomografia computadorizada de tórax é o exame de escolha para a avaliação de múltiplos nódulos pulmonares. Essas lesões são, na maioria das vezes, menores que 5 mm, e estão localizadas na região subpleural ou escondidas pelas estruturas mediastinais ou pelas cúpulas diafragmáticas.

Quadro 1 - Fatores de risco para câncer de mama em homens.

Anormalidades testiculares
Criptorquia
Hérnia inguinal congênita
Orquiectomia
Orquite
Trauma testicular
Alterações hormonais
Infertilidade
Síndrome de Klinefelter
Obesidade
Cirrose
História familiar de câncer de mama
Lesões mamárias benignas
Descarga mamilar
Cistos mamários
Trauma mamário
Exposição à radiação e a altas temperaturas
Idade avançada
Descendência judia
Esquistossomose

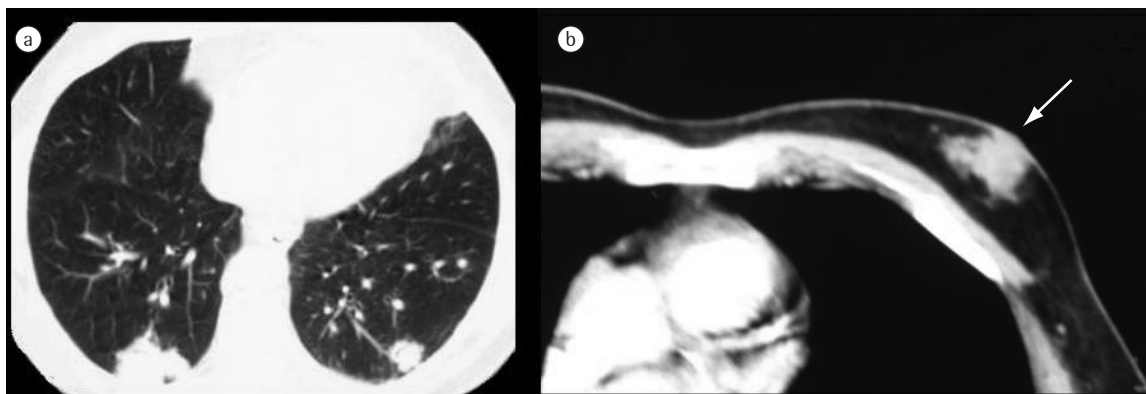


Figura 1 - a) Tomografia computadorizada de tórax mostra a presença de múltiplos nódulos irregulares (setas), heterogêneos após infusão de contraste endovenoso (compatíveis com metástases), em ambos os parênquimas pulmonares. b) Observa-se imagem com coeficiente de atenuação de partes moles de aspecto nodular e irregular de permeio com tecido fibroglandular na mama esquerda (seta).

O câncer de mama metastatiza com mais freqüência para linfonodos regionais e depois para os ossos (principalmente pelve e coluna). Além destes, outros sítios acometidos são o fígado, pulmões, pleura e o cérebro. As metástases pulmonares da neoplasia da mama ocorrem principalmente por disseminação hematogênica e linfática.⁽⁵⁾

A sintomatologia relaciona-se com a localização e a dimensão do tumor, podendo os doentes estar assintomáticos. O envolvimento pulmonar traduz-se por dispnéia, com ou sem tosse, hemoptises ou dor torácica. A dispnéia é resultante de envolvimento endobrônquico, carcinomatose, derrame pleural ou pneumotórax. A dispnéia progressiva, com ou sem tosse não produtiva, é característica da disseminação linfática. O envolvimento endobrônquico ou a metastatização endobrônquica primária pode levar a tosse com hemoptises e a dor torácica a traduzir envolvimento da pleura parietal.^(6,7)

O carcinoma mamário em homens é uma entidade rara e, por esse motivo, tardiamente reconhecido, o que atrasa o tratamento e piora o prognóstico. Atualmente, por um melhor conhecimento desta patologia, a duração da sintomatologia antes do diagnóstico vem caindo, alcançando entre 1 a 8 meses, tempo este que já foi de até 21 meses.

Ao contrário do que ocorre entre os casos femininos, a etiologia do carcinoma mamário em homens permanece pouco compreendida. No entanto, alterações hormonais estão certamente implicadas na gênese desta patologia.^(1,2,8) Há, ainda, uma freqüência maior de casos em pacientes recebendo tratamento com antiandrogênios.⁽⁹⁾

Quadro 2 – Nódulos pulmonares - Diagnóstico diferencial.

Malignidade
Metáfases de órgão sólido (causa mais comum)
Linfoma não-Hodgkin
Sarcoma de Kaposi
Infecções
Abcessos múltiplos
Embolo séptico
Fungos
Doenças inflamatórias
Granulomatose de Wegener
Artrite reumatóide
Sarcoidose
Malformações arteriovenosas
Pneumonioses

Entre 15 e 20% dos pacientes têm história familiar de neoplasia mamária, especialmente entre parentes de primeiro-grau. A presença de ginecomastia ocorre em 6 a 38% dos pacientes, embora não existam evidências que a impliquem como fator predisponente ao desenvolvimento de câncer. Há, ainda, outros possíveis fatores de risco relacionados ao aparecimento da neoplasia (Quadro 2).^(1,2,10)

Mutações genéticas, como no caso do gene BRCA2, associadas à história familiar de pelo menos um homem com câncer de mama, podem estar relacionadas com até 76% de probabilidade de haver mais casos na família.^(1,11,12)

A média de idade do aparecimento do câncer é de 60 a 67 anos, pelo menos 10 anos mais tarde do que nas mulheres. Em 85% dos pacientes, a queixa é de massa palpável indolor, geralmente localizada centralmente (retroaoreolar). Por conseguinte, o principal diagnóstico diferencial deve ser feito com ginecomastia. Outros sinais apresentados são: retração do mamilo, derrame papilar, que pode ser hemorrágico, e mastalgia, sendo rara a doença bilateral.^(1,13)

Adenopatia axilar é identificável em 40-55% dos pacientes, sendo que, assim como nas mulheres, o acometimento dos linfonodos axilares, o tamanho do tumor, o grau histológico e a existência de receptores hormonais são fatores prognósticos importantes.⁽¹⁴⁻¹⁶⁾

O procedimento inicial para o diagnóstico deve ser a citopunção (positiva em 27 a 49% dos pacientes). Um resultado negativo não descarta a presença de câncer, e a investigação deve prosseguir com biópsia excisional.⁽²⁾ A mamografia tem indicação limitada devido às dificuldades técnicas, tendo muita utilidade em pacientes obesos com mamas grandes. Permite diferenciar ginecomastia de carcinoma, além de avaliar a mama oposta. Os achados na mamografia são: presença de massa bem definida com margens espiculadas e, menos freqüentemente, calcificações.

Qualquer tipo histológico é possível de se encontrar na mama masculina, sendo até 90% dos casos os de carcinomas ductais invasores. Já pela ausência de lóbulos na mama rudimentar masculina, poucos casos de carcinoma lobular foram relatados.⁽¹⁷⁾ Receptores para estrogênio e para progesterona, respectivamente, são positivos em até 81% e em até 74% dos tumores, o que possibilita boa resposta para terapia hormonal, tanto como adjuvante quanto na doença metastática.⁽²⁾

Para homens com a doença sem metástases, recomenda-se atualmente mastectomia radical modificada com linfadenectomia axilar total, seguida de radioterapia adjuvante. A cirurgia conservadora não é usualmente realizada, por serem pequenas as dimensões da mama masculina e pela ausência de problemas psicológicos com relação ao procedimento em homens, diferentemente das mulheres.^(15,18)

Devido ao fato de o tumor mamário masculino ter altas taxas de positividade para receptores hormonais, a terapia hormonal adjuvante com tamoxifeno por cinco anos parece ser muito promissora. O papel da quimioterapia adjuvante está menos estabelecido ao momento, sendo indicada nos casos com linfonodos positivos ou tumores primários, com tamanhos superiores a um centímetro.^(1,2)

Na doença metastática, oferece-se inicialmente tratamento hormonal com tamoxifeno, deixando-se a quimioterapia no caso de insucesso da hormonioterapia ou de não existirem receptores hormonais no tumor.^(19,20) A disseminação metastática é semelhante à das mulheres, com comprometimento de ossos, pulmões, fígado, linfonodos e pele.

Estudos mais recentes têm mostrado que homens e mulheres com câncer de mama possuem prognósticos equivalentes quando comparados por idade e por estágio da doença, embora a taxa de sobrevivência no homem seja menor devido ao estágio mais avançado da doença à apresentação, idade mais avançada e maior ocorrência de comorbidades.⁽¹⁵⁾

A sobrevivência dos pacientes em cinco anos é de 86% na média dos casos, variando de 90% com linfonodos negativos a 65% com linfonodos positivos, sendo a presença de linfonodos positivos o mais importante fator prognóstico adverso.⁽¹⁶⁾

Áreas para investigação futura são abundantes, principalmente no que tange aos marcadores tumorais, ao papel da terapia hormonal e da quimioterapia e de novos agentes para o tratamento e ao estudo de mutações genéticas na patogênese do câncer de mama no sexo masculino.

Referências

- Giordano SH. A Review of the diagnosis and management of male breast cancer. *Oncologist*. 2005;10(7):471-9.
- Giordano SH, Buzdar AU, Hortobagyi GN. Breast cancer in men. *Ann Intern Med*. 2002;137(8):678-87.
- El Omari-Alaoui H, Lahdiri I, Nejjar I, Hadadi K, Ahyoud F, Hachi H, et al. Male breast cancer. A report of 71 cases. *Cancer Radiother*. 2002;6(6):349-51.
- Hirakata K, Nakata H, Nakagawa T. CT of pulmonary metastases with pathological correlation. *Semin Ultrasound CT MR*. 1995;16(5):379-94.
- Connolly JE Jr, Erasmus JJ, Patz EF Jr. Thoracic manifestations of breast carcinoma: metastatic disease and complications of treatment. *Clin Radiol*. 1999; 54(8):487-94.
- Kreisman H, Wolkove N, Finkelstein H, Cohen C, Margolese R, Frank H. Breast cancer and thoracic metastases: review of 119 patients. *Thorax*. 1983;38(3):175-9.
- Burt M. Pulmonary Metastases. In: Fishman AP, Elias JA editors. *Pulmonary Diseases and Disorders*. 3rd ed. New York: McGraw-Hill Book Co; 1998.p.1851-60.
- Thomas DB, Jimenez LM, McTiernan A, Rosenblatt K, Stalsberg H, Stenhagen A, et al. Breast cancer in men: risk factors with hormonal implications. *Am J Epidemiol*. 1992;135(7):734-48.
- Karamanakis P, Mitsiades CS, Lembessis P, Kontos M, Trafalis D, Koutsilieris M. Male breast adenocarcinoma in a prostate cancer patient following prolonged anti-androgen monotherapy. *Anticancer Res*. 2004;24(2C):1077-81.
- Milham S. A cluster of male breast cancer in office workers. *Am J Ind Med*. 2004;46(1):86-7.
- Palli D, Masala G, Mariani-Costantini R, Zanna I, Saieva C, Sera F, et al. A gene-environment interaction between occupation and BRCA1/BRCA2 mutations in male breast cancer? *Eur J Cancer*. 2004;40(16):2474-9.
- Kwiatkowska E, Teresiak M, Filas V, Karczewska A, Breborowicz D, Mackiewicz A. BRCA2 mutations and androgen receptor expression as independent predictors of outcome of male breast cancer patients. *Clin Cancer Res*. 2003; 9(12):4452-9.
- Clark JL, Nguyen PL, Jaszcz WB, Jatoi A, Niehans GA. Prognostic variables in male breast cancer. *Am Surg*. 2000;66(5):502-11.
- Ribeiro GG, Swindell R, Harris M, Banerjee S, Cramer A. A review of the management of the male breast carcinoma based on an analysis of 420 treated cases. *The Breast*. 1996;5(3):141-6.
- Cutuli B, Lacroze M, Dilhuydy JM, Velten M, De Lafontan B, Marchal C, et al. Male breast cancer: results of the treatments and prognostic factors in 397 cases. *Eur J Cancer*. 1995;31A(12):1960-4.
- Guinee VF, Olsson H, Moller T, Shallenberger RC, van den Blink JW, Peter Z et al. The prognosis of breast cancer in males. A report of 335 cases. *Cancer*. 1993;71(1):154-61.
- Goss PE, Reid C, Pintilie M, Lim R, Miller N. Male breast carcinoma: a review of 229 patients who presented to the Princess Margaret Hospital during 40 years: 1955-1996. *Cancer*. 1999;85(3):629-39.
- Yildirim E, Berberoglu U. Male breast cancer: a 22-year experience. *Eur J Surg Oncol*. 1998;24(6):548-52.
- Jaiyesimi IA, Buzdar AU, Sahin AA, Ross MA. Carcinoma of the male breast. *Ann Intern Med*. 1992;117(9):771-7.
- Lopez M, Di Lauro L, Lazzaro B, Papaldo P. Hormonal treatment of disseminated male breast cancer. *Oncology*. 1985;42(6):345-9.