

# Artigo Original

## Regressão do hipocratismo digital em pacientes com câncer de pulmão tratados cirurgicamente\*

Reversal of digital clubbing in surgically treated lung cancer patients

José da Silva Moreira<sup>1</sup>, Marlene Hass<sup>2</sup>, Ana Luiza Schneider Moreira<sup>3</sup>, James de Freitas Fleck<sup>4</sup>, José de Jesus Peixoto Camargo<sup>5</sup>

### Resumo

**Objetivo:** Estudar, por meio de avaliações objetivas, a ocorrência de regressão do hipocratismo digital (HD) em pacientes com câncer de pulmão, tratados cirurgicamente, e revisar a literatura sobre o assunto. **Métodos:** Sessenta e um pacientes com câncer de pulmão não-pequenas células—40 com e 21 sem HD—foram tratados por cirurgia de ressecção pulmonar. Onze deles (18%) também receberam radioterapia pós-operatória. No período pré-operatório e no 7º, no 18º e no 90º dia pós-operatório, o ângulo hiponiquial (AH) e a relação entre as espessuras falangeana distal e interfalangeana (EFD/EIF) foram determinados sobre imagens da sombra dos dedos indicadores em perfil. Uma revisão da literatura sobre regressão do HD (1954–2007) também foi efetuada. **Resultados:** Do período pré-operatório ao 90º dia pós-operatório, o AH diminuiu de  $200,5 \pm 5,0^\circ$  para  $193,3 \pm 6,8^\circ$  ( $p < 0,001$ ), e a relação EFD/EIF, de  $1,014 \pm 0,051$  mm para  $0,956 \pm 0,045$  mm ( $p < 0,001$ ) no grupo de 40 pacientes com HD. Em 33 (82,5%), o AH e a relação EFD/EIF diminuíram, mas, em 7 (1,7%), 6 com evolução desfavorável, esses valores não se reduziram. Nos 21 pacientes sem HD, tanto o AH ( $184,5 \pm 5,5^\circ$ ) como a relação EFD/EIF ( $0,937 \pm 0,046$  mm) permaneceram inalterados após a cirurgia. Na literatura (1954–2007) foram encontrados 52 casos em que a regressão do HD, observada em diversas condições clínicas, foi explicitamente referida, 5 dos quais eram casos de câncer de pulmão. **Conclusões:** O HD em pacientes com câncer de pulmão regride na maioria dos casos após tratamento cirúrgico efetivo do tumor, o que pode também ocorrer em pacientes com outras condições.

**Descritores:** Osteoartropatia hipertrófica secundária; Neoplasias pulmonares; Procedimentos cirúrgicos pulmonares.

### Abstract

**Objective:** To objectively evaluate the reversal of digital clubbing (DC) in a series of surgically treated lung cancer patients, and to review the literature on the subject. **Methods:** Sixty-one patients with non-small cell lung cancer—40 with and 21 without DC—were treated by pulmonary resection. Eleven (18%) received additional postoperative radiation therapy. Preoperatively, as well as on postoperative days 7, 18, and 90, the hyponychial angle (HA) and the distal phalangeal depth/interphalangeal depth (DPD/IPD) ratio were determined on profile shadow projections of the index fingers. A review of the literature on reversal of DC (1954–2007) was also performed. **Results:** From the preoperative period to postoperative day 90, HA decreased from  $200.5 \pm 5.0^\circ$  to  $193.3 \pm 6.8^\circ$  ( $p < 0.001$ ), and the DPD/IPD ratio decreased from  $1.014 \pm 0.051$  mm to  $0.956 \pm 0.045$  mm ( $p < 0.001$ ) in the group of 40 patients with DC. The HA and the DPD/IPD ratio decreased in 33 (82.5%) but remained the same in 7 (1.7%), 6 with unfavorable evolution. In the 21 patients without DC, HA ( $184.5 \pm 5.5^\circ$ ) and the DPD/IPD ratio ( $0.937 \pm 0.046$  mm) remained unchanged after surgery. In the literature (1954–2007), we found 52 cases, 5 of which were lung cancer cases, in which reversal of DC, observed in several clinical conditions, was explicitly reported. **Conclusion:** In most lung cancer patients, DC resolves after effective surgical treatment of the tumor, as can occur in patients with other conditions.

**Keywords:** Osteoarthropathy, secondary hypertrophic; Lung neoplasms; Pulmonary surgical procedures.

### Introdução

O hipocratismo digital (HD) é um sinal clínico valioso em termos diagnósticos,<sup>(1)</sup> geralmente indicativo de doença pulmonar<sup>(2)</sup> ou cardíaca.<sup>(3)</sup> Também pode estar relacionado a doenças hepáticas crônicas,<sup>(4)</sup> doenças intestinais<sup>(5)</sup> e doenças tireoidianas<sup>(6)</sup> ou pode ser hereditário.<sup>(7)</sup> Pode ocorrer isoladamente ou como resultado da osteoartropatia hipertrófica

\* Trabalho realizado no Pavilhão Pereira Filho da Santa Casa de Porto Alegre, Programa de Pós-Graduação em Ciências Pneumológicas da Universidade Federal do Rio Grande do Sul – UFRGS –Porto Alegre (RS) Brasil.

1. Professor do Programa de Pós-Graduação em Ciências Pneumológicas. Universidade Federal do Rio Grande do Sul – UFRGS –Porto Alegre (RS) Brasil.

2. Médica Clínica do Hospital Moimhos de Vento, Porto Alegre (RS) Brasil.

3. Médica Clínica do Pavilhão Pereira Filho da Santa Casa de Porto Alegre, Porto Alegre (RS) Brasil.

4. Professor do Departamento de Medicina Interna. Universidade Federal do Rio Grande do Sul – UFRGS – Porto Alegre (RS) Brasil.

5. Professor do Departamento de Cirurgia. Fundação Faculdade Federal de Ciências Médicas de Porto Alegre – FFFCMPA – Porto Alegre (RS) Brasil.

Endereço para correspondência: José S. Moreira. Pavilhão Pereira Filho (Santa Casa), Rua Annes Dias, 285, CEP 90020-090, Porto Alegre, RS, Brasil.

Tel 55 51 3228-2789. E-mail: moreirapneumo@bol.com.br.

Recebido para publicação em 23/6/2007. Aprovado, após revisão, em 24/9/2007.

(OAH, ou síndrome de Marie-Bamberger), a qual também pode produzir manifestações cutâneas proeminentes. A maioria dos casos de OAH correlaciona-se a um tipo não-pequenas células de neoplasia intratorácica.<sup>(8)</sup>

Embora as causas do HD e da OAH sejam desconhecidas, algumas teorias têm tentado defini-las.<sup>(9)</sup> Recentemente postulou-se que fatores de crescimento, tais como hormônios ou megacariócitos que secretam citocinas, as quais se acumulam nos locais de anormalidades, podem estar envolvidos no processo patogênico.<sup>(10)</sup> Em casos associados a *shunts* pulmonares ou cardíacos, o sangue desviado, que deveria ser controlado pelo pulmão normal, retorna à periferia transportando os possíveis fatores promotores das alterações anatômicas do HD ou da OAH.<sup>(11)</sup> Componentes neurogênicos também podem estar envolvidos em todo o mecanismo que contribui para a formação do *shunt* vascular pulmonar ou para sua manutenção, conforme sugerido pelo alívio dos sintomas da OAH observado após a vagotomia em pacientes com câncer de pulmão inoperável.<sup>(12)</sup> As lesões traumáticas ou não-traumáticas no feixe vaso-nervoso de um membro podem gerar comunicações vasculares extrapulmonares ou causar alterações neurogênicas que resultam em estase sangüínea distal e em maior duração dos fatores envolvidos, explicando, assim, a ocorrência do HD assimétrico.<sup>(13)</sup> Além disso, algumas lesões pulmonares primárias, particularmente as neoplasias, podem produzir substâncias que afetam os tecidos periféricos à distância.<sup>(14)</sup>

O diagnóstico do HD é clínico, e não é difícil em casos de alterações anatômicas evidentes nas pontas dos dedos. Entretanto, pode não se tão fácil quando as alterações são incipientes e as anormalidades ainda não são detectadas. Nesses casos, critérios de avaliação objetivos podem ajudar no exame, permitindo também um melhor acompanhamento das alterações nos dedos ao longo do tempo, com vantagens sobre a subjetividade do julgamento clínico.

Entre os critérios objetivos usados atualmente para a avaliação do HD, os mais confiáveis são o ângulo de perfil (AP) do dedo indicador ou do polegar,<sup>(5,15)</sup> o ângulo hiponiquial (AH) do dedo indicador<sup>(16)</sup> e a relação entre as espessuras falangeana distal e interfalangeana (EFD/EIF) do dedo indicador.<sup>(17)</sup> Para a aplicação desses critérios, entretanto, imagens em perfil<sup>(18,19)</sup> ou moldes rígidos

dos dedos<sup>(20)</sup> têm sido usados atualmente. Em indivíduos adultos, alguns valores normais dessas medidas encontrados em dedos indicadores são os seguintes:

- para o AP:  $168,3 \pm 3,6^\circ$ ,<sup>(22)</sup>  $166,3 \pm 4,3^\circ$ <sup>(5)</sup> e  $172,8 \pm 5,3^\circ$ <sup>(21)</sup>
- para o AH:  $180,1 \pm 4,2^\circ$ ,<sup>(18)</sup>  $178,9 \pm 4,7^\circ$ ,<sup>(19)</sup>  $177,9 \pm 4,6^\circ$ ,<sup>(5)</sup>  $181,5 \pm 4,8^\circ$ <sup>(21)</sup> e  $186,0 \pm 2,0^\circ$ <sup>(16)</sup>
- para a relação EFD/EIF:  $0,904 \pm 0,029$  mm<sup>(21)</sup> e  $0,903 \pm 0,043$  mm<sup>(22)</sup>

Em crianças normais, esses valores não são significativamente diferentes.<sup>(17)</sup> Em indivíduos com HD estabelecido clinicamente, entretanto, eles são consideravelmente mais altos.<sup>(19,21)</sup>

A melhora das manifestações paraneoplásicas, a regressão do HD ou o alívio dos sintomas da OAH após o tratamento da doença de base têm sido relatados na literatura médica.<sup>(23)</sup> A maioria das publicações aponta para o alívio ou o desaparecimento dos sintomas compartilhados da OAH imediatamente após a ressecção cirúrgica de um tumor torácico,<sup>(8)</sup> mas a regressão tardia das anormalidades ósseas é documentada com menor frequência.<sup>(24)</sup> Referências específicas à regressão do HD são menos comuns, aparecendo geralmente na forma de relatos de caso baseados em impressões clínicas, e não em documentação objetiva.<sup>(5,20,28)</sup>

O objetivo do presente estudo foi investigar, por meio de avaliações objetivas, a ocorrência de regressão do HD em uma série de pacientes com câncer de pulmão, tratados cirurgicamente, e revisar a literatura sobre o assunto.

## Métodos

Este estudo investigou uma série de pacientes com câncer de pulmão, tratados cirurgicamente, para documentar de forma objetiva, utilizando critérios de mensuração conhecidos, a ocorrência de regressão do HD após o tratamento da doença de base. Além disso, realizou-se uma revisão da literatura sobre o assunto.

Foram estudados sessenta e um pacientes adultos com câncer de pulmão não-pequenas células tratados por cirurgia de ressecção pulmonar. Ao exame clínico, observou-se que 40 deles tinham HD (grupo HD), enquanto 21 tinham dedos normais (grupo controle).

Todos os pacientes do grupo HD (34 homens e 6 mulheres;  $58,9 \pm 12,9$  anos) eram fumantes há 15-60 anos (média, 25 cigarros por dia). Vinte e seis tinham carcinoma de células escamosas, 11 tinham adenocarcinoma e 3 tinham carcinoma de grandes células. Houve predomínio de lesões periféricas (60%), e 82,4% dos tumores foram estadiados como IA-IIIB, de acordo com a classificação internacional. Os sintomas mais prevalentes

nesse grupo foram a tosse (67%) e a perda de peso (47,5%). Seis pacientes (15%) apresentaram OAH. A duração dos sintomas em 38 pacientes foi de  $4,7 \pm 3$  meses, e 2 não tiveram sintomas. A condição clínica geral era boa em 29 (72,5%) dos pacientes e regular em 11 (27,5%). Observou-se boa função respiratória na maioria dos pacientes, com volume expiratório forçado no primeiro segundo ( $VEF_1$ ) de  $2,23 \pm 0,56$  L e pressão arterial de oxigênio

**Tabela 1** – Casos de regressão do hipocratismo digital após o tratamento da doença de base (1954-2007).

Referência	Doença	N	Tratamento
Wierman WH et al. JAMA 1954; 155(17):1459-63.	Bronquiectasia	1	Ressecção
Mellins RB, Fishman AP. Circulation 1966; 33(1):143-5	Tetralogia de Fallot	1	Correção cirúrgica
Yamamoto H et al. Kyobu Geka 1970; 23(3):177-83	Câncer de pulmão	1	Ressecção
Fielding JF & Cooke WT. Gut 1971, 23(6):442-4.	Enterite regional	3	Ressecção/tratamento médico
Mullins GM & Lanhard RE. J Hopk Med J 1971; 128(3):153-7	Doença de Hodgkin	1	Radioterapia
Silk DBA et al. Gastroenterology 1975; 68(4):790-4	Abuso de laxativos	1	Suspensão do uso de laxativos
Kuritzky P et al. JAMA 1975; 234(11):1166-7.	Doença de Hodgkin	1	Quimioterapia
Herbst JJ et al. Am J Dis Child 1976; 130(11):1256-8.	Refluxo gastroesofágico	3	Correção cirúrgica
Ferguson R et al. Br Med J 1978; 1(6106):151-2.	Leiomioma de íleo	1	Ressecção
Gold AH et al. J Hand Surg 1979; 4(1):60-6.	Aneurisma palmar	1	Ressecção
Kitis G et al. Br Med J 1979; 2(6194): 825-8.	Doença de Crohn	13	Ressecção
Prabhu R et al. Chest 1980; 78(6):883-5.	Granulomatose linfomatóide	1	Quimioterapia
Stoller JK et al. Hepatology 1990; 11(1):54-8.	Cirrose hepática	1	Transplante de fígado
Gossman HH & Hilger H. Rofo 1990; 152(6):734-5	Doença tireoidiana	1	Espontâneo
Pujol JL et al. Ver Pneumol Clin 1991; 47(1):57-8	Câncer de pulmão	1	Quimioterapia
Fukumoto H et al. Nippon Kyobu Geka; 1992; 40(7):1161-5	Câncer de pulmão	1	Ressecção
Bhandari S et al. Postgrad Med J 1994; 70(824): 457-8	Leucemia mielóide	1	Quimioterapia
Agnihotri MS & Goel MK. Ind J Tub 1994; 41(3):177-9.	Espondilite tuberculosa	1	Drogas antituberculose
Sansores RH et al. Chest 1995; 107(1):283-5.	Fibrose pulmonar	1	Transplante de pulmão
Ghoshal UC et al. Indian J Gastroenterol 1995; 14(3):112	Estenose esofágica	1	Dilatação endoscópica
Ikeda S et al. Transpl Int 1996; 9(6):596-9.	Cirrose hepática	1	Transplante de fígado
Rabast U. Dtsch Med Wochenschr 1997; 122(40):1207-12	Sarcoma de estômago	1	Ressecção
Abe K et al. Angiology 1999; 50(1):69-73.	Aneurisma palmar	1	Ressecção
Urschel JD et al. Chest 1999; 115(6):1735-7	Mesotelioma pleural	1	Ressecção
Rena O et al. Eur J Cardiothorac Surg 2001; 19(2):185-9	Tumor fibroso de pleura	3	Ressecção
Augarten A et al. Pediatr Pneumonol 2002; 34(5):378-80.	Fibrose cística	3	Transplante de pulmão
Yang WC et al. Kaoshiung J Med Sci. 2003; 19(4):183-7	Câncer de pulmão	1	Ressecção/quimioterapia
Lamme B et al. Ned Tjdschr Geneesk. 2003; 147(25):1216.	Câncer de pulmão	1	Ressecção
Andrés R et al. J Clin Oncol 2003; 21(18):3540-1	Leiomioma metastático	1	Quimioterapia
Pichler G et al. Scand J Rheumatol 2004; 33(3):189-91	Pseudotumor pulmonar	1	Ressecção
Harish K et al. Indian J Gastroenterol 2005; 24(4):183-4	Estritura esofágica	1	Dilatação
Asai S et al. Intern Med 2005; 44(12):1307-11	Hiperplasia gengival	1	Extração dentária
Presente série	-----	33	Ressecção <sup>a</sup>

<sup>a</sup>82,5% dos 40 casos.

(PaO<sub>2</sub>) de 77,3 ± 9,22 mmHg. Três pacientes tiveram VEF<sub>1</sub> inferior a 1,5 L, e 3 tiveram PaO<sub>2</sub> inferior a 60 mmHg. A condição associada mais freqüente nesse grupo foi a doença pulmonar obstrutiva crônica, identificada em 11 casos (27,5%).

No grupo controle (18 homens e 3 mulheres; 59,9 ± 10,3 anos), havia 11 casos de carcinoma de células escamosas, 8 casos de adenocarcinoma e 2 casos de carcinoma de grandes células, 71,4% dos quais eram lesões periféricas e 61,9% dos quais ocorreram no pulmão direito. Dezesete pacientes foram estadiados como IA-IIB, e 4 foram estadiados como IIIA. A tosse (66,7%) e a perda de peso (61,9%) também foram os sintomas mais comuns nesse grupo. Sete (33,3%) dos pacientes apresentavam doença pulmonar obstrutiva crônica comórbida. O VEF<sub>1</sub> foi de 2,10 ± 0,59 L, e a PaO<sub>2</sub> foi de 74,5 ± 12,7 mmHg. Dois pacientes apresentaram valores de FEV<sub>1</sub> e PaO<sub>2</sub> inferiores a 1,5 L e 60 mmHg, respectivamente.

Todos os 61 pacientes foram tratados por cirurgia de ressecção pulmonar. Dos 40 pacientes do grupo HD, 20 foram submetidos a lobectomia ou bilobectomia, 11 foram submetidos a pneumonectomia, e um foi submetido a segmentectomia. Dos 21 pacientes do grupo controle, 17 foram submetidos a lobectomia, 2 foram submetidos a bilobectomia, e 2 foram submetidos a pneumonectomia. Oito (20%) dos pacientes do grupo HD e 3 (14,3%) dos do grupo controle também receberam radioterapia pós-operatória.

No período pré-operatório imediato, cada um dos 61 pacientes com câncer de pulmão teve seus dedos examinados clinicamente por dois médicos treinados, os quais deveriam estar de acordo quanto

à presença ou à ausência do HD. Os casos nos quais não houve consenso foram excluídos.

Imediatamente após o exame clínico, o AH pré-operatório (PRE-AH) e a relação EFD/EIF pré-operatória (PRE-EFD/EIF) foram determinados em imagens da sombra em perfil do dedo indicador direito de todos os pacientes. As imagens da sombra do dedo foram projetadas através de uma lâmina plana de vidro em uma folha de papel branco comum.<sup>(21)</sup> As medidas de comprimento foram realizadas utilizando-se um plicômetro Vernier com calibração de 0,05 mm, e as medidas de ângulo foram realizadas utilizando-se um transferidor com calibração de 0,5°. As imagens e as medidas foram obtidas por um examinador principal, e os valores foram verificados por um segundo examinador.

As medidas do AH e da relação EFD/EIF foram repetidas no 7º dia pós-operatório (POST-AH-1 e POST-EFD/EIF-1), no 18º dia pós-operatório (POST-AH-2 e POST-EFD/EIF-2) e após o 90º dia pós-operatório (POST-AH-3 e POST-EFD/EIF-3), e esses valores foram comparados aos encontrados no período pré-operatório. A primeira medida pós-operatória foi realizada em 32 pacientes com HD e em 16 pacientes sem HD, a segunda foi realizada em 33 pacientes com HD e em 17 sem HD, e a última foi realizada em todos os 40 pacientes com HD e em 21 pacientes sem HD. As causas mais comuns de interferência nas medidas nos dias pós-operatórios imediatos foram o tremor e o edema da mão. O exame clínico também foi repetido no período pós-operatório em todos os pacientes. Quatro pacientes tiveram seus dedos fotografados antes e após a cirurgia.

**Tabela 2** – Ângulo hiponiquial e relação espessura falangiana distal/espessura interfalangeana pré- e pós-operatórios dos 40 pacientes com câncer de pulmão tratados cirurgicamente os quais apresentaram hipocratismo digital.<sup>a</sup>

PRE-AH	POST-AH-1	POST-AH-2	POST-AH-3	PRE-EFD/EIF	POST-EFD/EIF-1	POST-EFD/EIF-2	POST-EFD/EIF-3
(40)	(32)	(33)	(40)	(40)	(32)	(33)	(40)
200,5 ± 5,0 (192,0-214,0)	200,0 ± 6,1	197,0 ± 7,7	193,3 ± 6,8* (183,0-216,0)	1,014 ± 0,051 (0,917-1,103)	0,992 ± 0,057	0,987 ± 0,060	0,956 ± 0,045** (0,866-1,129)

PRE-AH: ângulo hiponiquial pré-operatório; POST-AH-1: ângulo hiponiquial pós-operatório imediato; POST-AH-2: ângulo hiponiquial pós-operatório recente; POST-AH-3: ângulo hiponiquial pós-operatório tardio; PRE-EFD/EIF: relação espessura falangeana distal/espessura interfalangeana pré-operatória; POST-EFD/EIF-1: relação espessura falangeana distal/espessura interfalangeana pós-operatória imediata; POST-EFD/EIF-2: relação espessura falangeana distal/espessura interfalangeana pós-operatória recente; e POST-EFD/EIF-3: relação espessura falangeana distal/espessura interfalangeana pós-operatória tardia. <sup>a</sup>Ângulo hiponiquial expresso em graus, e relação espessura falangeana distal/espessura interfalangeana expressa em milímetros. \*p < 0,0001 vs. PRE-AH. \*\*p < 0,0001 vs. PRE-EFD/EIF.

**Tabela 3** – Dados relacionados aos 40 pacientes com câncer de pulmão tratados cirurgicamente os quais apresentaram hipocratismo digital.<sup>a</sup>

Caso	Idade	Sexo	HIST	Procedimento cirúrgico	PRE-AH	POST-AH-3	PRE-EFD/EIF	POST-EFD/EIF-3	POSTOP	EVOL
1	39	M	Es	Pneumectomia direita	195,0	187,5	0,954	0,905	90	B
2	54	M	Es	Pneumectomia esquerda	192,5	190,0	0,966	0,962	179	R
3	57	M	Ad	Lobectomia superior esquerda	192,0	186,0	1,003	0,933	150	B
4	46	M	Es	Pneumectomia direita	202,0	189,0	0,993	0,933	327	B
5	58	M	Ad	Pneumectomia esquerda	201,5	194,5	1,000	0,943	90	B
6	64	F	Es	Bilobectomia superior e média	192,0	188,0	0,931	0,921	845	B
7	43	M	Es	Lobectomia superior esquerda <sup>b</sup>	195,0	197,0	0,935	0,950	306	B
8	42	F	Es	Lobectomia inferior direita	201,5	190,5	1,036	0,980	90	B
9	70	M	Es	Pneumectomia direita <sup>b</sup>	199,0	203,0	1,014	0,989	92	R
10	63	M	Es	Pneumectomia esquerda	201,0	189,0	0,987	0,948	118	B
11	56	M	Es	Lobectomia inferior esquerda	194,0	193,0	1,085	0,993	92	B
12	39	M	Gc	Lobectomia superior esquerda	208,5	204,0	1,000	0,940	330	B
13	61	M	Gc	Bilobectomia superior e média <sup>b,c</sup>	203,0	216,0	1,005	1,129	132	B <sup>d</sup>
14	58	M	Ad	Lobectomia superior esquerda	214,0	193,5	0,941	0,930	278	R
15	74	M	Es	Lobectomia média + segmentectomia superior	196,5	191,5	1,001	0,943	462	B
16	55	M	Ad	Lobectomia média direita	197,5	189,5	1,055	0,971	253	B
17	54	M	Ad	Lobectomia superior direita <sup>b</sup>	195,0	194,0	0,917	0,924	96	B
18	46	M	Es	Lobectomia superior esquerda <sup>b,c</sup>	209,0	212,0	1,000	1,000	210	R
19	61	M	Es	Lobectomia superior esquerda <sup>c</sup>	201,0	192,0	0,968	0,920	397	B
20	66	M	Es	Segmentectomia superior esquerda	198,0	192,5	1,000	0,965	323	B
21	64	M	Es	Bilobectomia inferior e média <sup>b</sup>	206,5	205,0	1,062	0,985	180	R
22	59	F	Es	Pneumectomia esquerda <sup>c</sup>	198,0	193,5	1,076	1,000	139	R
23	56	M	Es	Lobectomia inferior esquerda	195,5	190,5	0,944	0,943	270	B
24	39	F	Ad	Lobectomia superior direita	197,0	183,0	0,933	0,866	182	B
25	48	M	Es	Lobectomia inferior esquerda + lingulectomia	205,0	198,0	1,055	1,000	167	B
26	69	M	Es	Pneumectomia esquerda <sup>c</sup>	199,0	189,0	0,994	0,943	270	B
27	70	M	Es	Lobectomia inferior direita	207,5	189,0	1,060	0,940	215	B
28	69	M	Ad	Lobectomia inferior direita	207,5	188,5	1,055	0,945	212	B
29	69	M	Es	Pneumectomia esquerda <sup>c</sup>	203,0	190,5	1,085	0,930	190	B
30	67	M	Es	Pneumectomia direita <sup>c</sup>	198,0	192,0	0,969	0,950	192	B
31	53	M	Es	Lobectomia superior esquerda	204,0	190,0	1,103	0,956	92	B
32	61	F	Ad	Lobectomia superior esquerda	203,5	193,5	1,067	1,000	137	B
33	60	M	Ad	Lobectomia superior esquerda	198,0	192,0	0,986	0,935	116	B
34	64	M	Es	Lobectomia superior direita	197,0	186,0	1,052	0,966	193	B
35	62	M	Es	Lobectomia inferior direita	202,0	191,0	1,044	0,940	160	B
36	67	M	Ad	Lobectomia superior direita	200,5	189,0	1,008	0,916	165	B
37	63	F	Gc	Pneumectomia esquerda <sup>b,c</sup>	203,0	202,0	1,068	1,072	110	B
38	67	M	Ad	Lobectomia superior direita	204,0	194,4	1,066	0,933	138	B
39	59	M	Es	Lobectomia inferior esquerda	198,5	190,0	1,022	0,940	162	B
40	66	M	Es	Lobectomia inferior direita	203,5	193,0	1,043	0,923	144	B

HIST: histologia do tumor (Es = escamoso; Ad = adenocarcinoma; e Gc = grandes células); PRE-AH: ângulo hiponiquial pré-operatório; POST-AH-3: ângulo hiponiquial pós-operatório tardio; PRE-EFD/EIF: relação espessura falangeana distal/espessura interfalangeana pré-operatória; POST-EFD/EIF-3: relação espessura falangeana distal/espessura interfalangeana pós-operatória tardia; POSTOP: dia pós-operatório de avaliação; e EVOL: evolução pós-operatória (B = boa e R = regular). <sup>a</sup>Ângulo hiponiquial (AH) expresso em graus, e relação espessura falangeana distal/espessura interfalangeana (EFD/EIF) expressa em milímetros. <sup>b</sup>Sem regressão do hipocratismo digital. <sup>c</sup>Radioterapia pós-operatória. <sup>d</sup>Morte pós-operatória tardia.



As variáveis numéricas com homogeneidade de variância foram comparadas utilizando-se testes de média (t test ou ANOVA), enquanto as proporções foram comparadas utilizando-se o teste do qui-quadrado ou o teste de Kruskal-Wallis H. O teste de correlação de Pearson foi utilizado para avaliar o AH e a relação EFD/EIF. O nível de significância adotado foi de 5%.

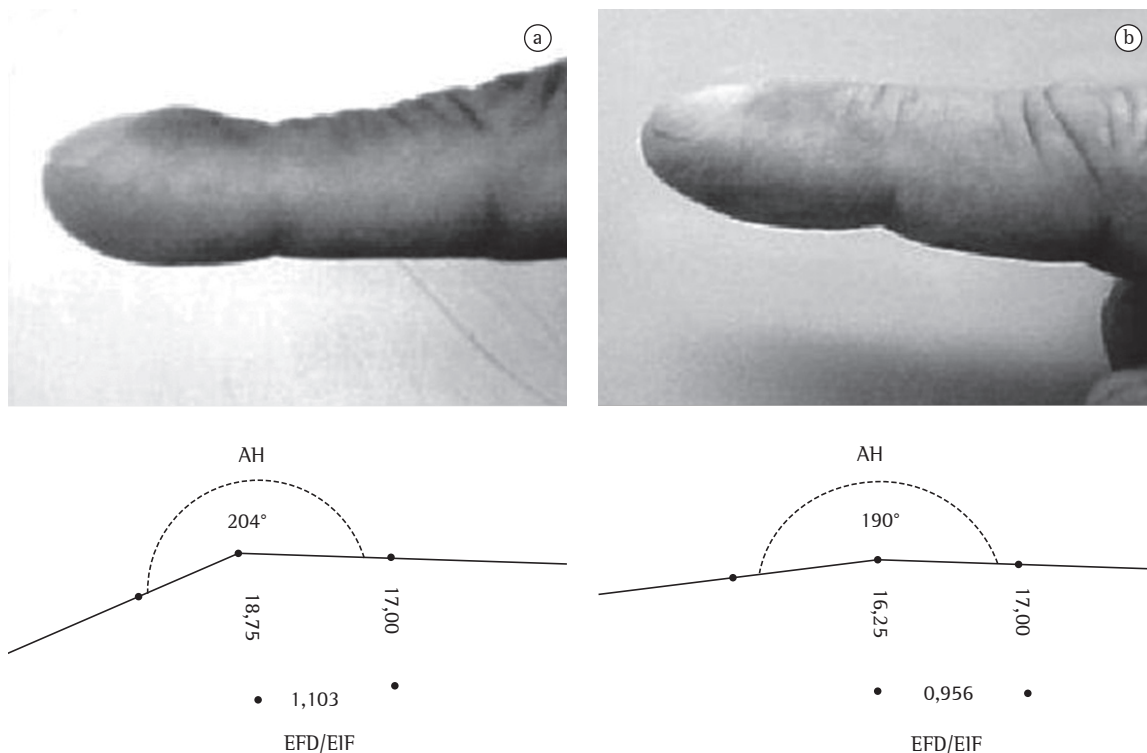
Em nossa revisão da literatura (1917-2007), examinamos 87 referências, nas quais 248 pacientes foram estudados (246 tratados e 2 não tratados). Desses 248 pacientes, 170 tinham câncer de pulmão. Na amostra conjunta dessas 87 referências havia 197 casos de melhora da OAH, 45 casos de regressão do HD e 6 casos de sintomas da OAH e desaparecimento do HD. Os 52 casos (coletados de 32 referências) nos quais a regressão do HD foi explicitamente relatada entre 1954 e 2007 estão listados na Tabela 1. Somente 5 deles eram casos de câncer de pulmão.<sup>(25-27,29,30)</sup>

O estudo foi aprovado pelo Comitê do Programa de Pós-Graduação da instituição, e todos os pacientes assinaram o termo de consentimento livre e esclarecido.

### Resultados

O AH e a relação EFD/EIF pré- e pós-operatórios dos 40 pacientes com HD e câncer de pulmão são apresentados na Tabela 2, e as características desses 40 pacientes são apresentadas na Tabela 3. O grau de concordância interobservador das medidas dos períodos pré-operatório e pós-operatório tardio foi alto ( $p = 0,953$ ). Em comparação aos valores pré-operatórios, houve uma redução significativa do AH e da relação EFD/EIF no período pós-operatório tardio (após o 90º dia), e isso também é ilustrado fotograficamente em um caso (Figura 1).

Em 33 (82,5%) dos pacientes do grupo HD, o AH e a relação EFD/EIF pós-operatórios tardios



**Figura 1** – a) Hipocratismo clinicamente evidente observado no dedo indicador; e b) significativa regressão do sinal clínico encontrada 92 dias após a ressecção de um câncer de pulmão (caso 31). Observar as correspondentes medidas do ângulo hiponiquial (AH) e da relação espessura falangeana distal/espessura interfalangeana do dedo indicador (imagens de sombra). AH expresso em graus, e relação EFD/EIF expressa em milímetros.

diminuíram, e, em 23 desses 33, o AH diminuiu para níveis normais ( $183,0-191,5^\circ$ ). Em 7 pacientes (casos 7, 9, 13, 17, 18, 21 e 37)—6 com uma evolução pós-tratamento desfavorável—o AH e a relação EFD/EIF não se alteraram ou aumentaram. Desses 7 pacientes, 3 também receberam radioterapia pós-operatória. Excluindo-se esses 7 casos nos quais não se observou regressão do HD, nos demais 33 casos, o POST-AH-3 ( $191,1 \pm 3,8^\circ$ ) e a POST-EFD/EIF-3 ( $0,946 \pm 0,030$  mm) foram muito diferentes ( $p < 0,0001$ ) dos valores pré-operatórios mais altos correspondentes.

As medidas pós-operatórias tardias (após o 90º dia) do grupo HD mostraram uma fraca correlação com o momento em que foram realizadas ( $r = -0,13$  for POST-HA-3; and  $r = -0,27$  for POST-EFD/EIF-3). Entretanto, encontrou-se uma boa correlação ( $r = 0,72$ ) entre o AH e a relação EFD/EIF.

Não foram detectadas alterações pós-operatórias tardias (após o 90º dia) no grupo controle: o PRE-AH foi de  $184,5 \pm 5,5^\circ$  e o POST-AH-3 foi de  $185,5 \pm 5,8^\circ$  ( $p = 0,643$ ); a PRE-EFD/EIF foi de  $0,937 \pm 0,046$  mm e a POST-EFD/EIF-3 foi de  $0,952 \pm 0,049$  mm ( $p = 0,310$ ).

A Figura 2 ilustra o AH e a relação EFD/EIF pré- e pós-operatórios encontrados no grupo HD e no grupo controle.

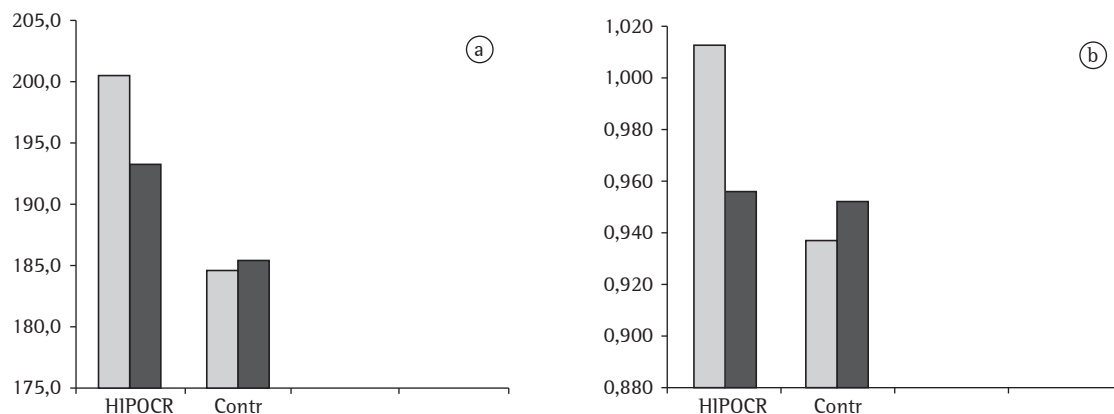
Não foram encontradas diferenças relacionadas à idade ou ao sexo no AH ou na relação EFD/EIF pós-operatórios. Tampouco houve diferenças relacionadas aos sintomas pré-operatórios, à histologia do tumor, ao estadiamento clínico ou ao local da lesão pulmonar.

Vale ressaltar, entretanto, que, para comparações clínicas, a lembrança do aspecto pré-tratamento do dedo, particularmente no período pós-operatório tardio, apresentou dificuldades para o observador que trabalhou em ambos os momentos.

## Discussão

Neste estudo, por meio de medidas objetivas, documentamos a regressão do HD em pacientes com câncer de pulmão tratados por cirurgia de ressecção pulmonar. A maioria dos casos de regressão relatados na literatura são casos de melhora clinicamente observada de sintomas da osteoartropatia.<sup>(8,24)</sup> Em uma revisão de 52 casos de várias doenças tratadas nos quais a regressão do HD foi explicitamente mencionada, observamos que os relatos geralmente se referem a casos verificados clinicamente, sendo que poucos estudos apresentam uma avaliação objetiva das alterações nos sinais clínicos.<sup>(14,20,28)</sup>

Na presente série, observou-se que ocorreu uma redução significativa das alterações anatômicas nos dedos da maioria dos pacientes do grupo HD, o que foi documentado pelo AH e pela relação EFD/EIF mais baixos encontrados no período pós-operatório tardio (após o 90º dia). Isso está de acordo com relatos anteriores sobre o assunto, nos quais observou-se que pacientes com lesão extratorácica<sup>(4,5)</sup> ou pulmonar, particularmente câncer de pulmão,<sup>(26,29)</sup> apresentaram regressão do HD pós-tratamento. Entretanto, não foram detectadas alterações pós-operatórias nos pacientes do grupo controle, como era de se esperar.



**Figura 2** – a) Ângulo hiponiquial pré- (□) e pós-operatório (■) (expresso em graus); e b) Relação espessura falangeana distal/espessura interfalangeana pré- (□) e pós-operatória (■) (expressa em milímetros). Diferenças significativas ( $p < 0,001$ ) no grupo hipocratismo (HIPOCR); sem diferenças no grupo controle (CONTR).

O uso de critérios de mensuração objetivos e testados<sup>(1,16)</sup> é certamente uma vantagem sobre a impressão clínica subjetiva, com suas dificuldades inerentes para comparações entre a aparência pós-operatória tardia dos dedos e seu aspecto pré-operatório. O método empregado para a produção e o registro das imagens dos dedos,<sup>(21)</sup> explorando a projeção da sombra, semelhante a outros relatados anteriormente,<sup>(18)</sup> também é muito simples e fácil de se executar.

Não foram observadas alterações regressivas nos dedos dos pacientes do grupo HD nos períodos pós-operatório imediato (no 7º dia) ou recente (no 18º dia), mas somente mais tarde, após o 90º dia. Deve-se considerar, entretanto, que não foram realizadas medidas entre o 30º e o 90º dia pós-operatório. Essas alterações não imediatas do HD também foram relatadas por outros.<sup>(25)</sup> Contudo, é possível que as alterações regressivas anatômicas mais significativas nos dedos possam ocorrer mais precocemente, antes do 90º dia pós-operatório, como ocorreu em 2 dos 3 casos de pacientes transplantados com fibrose cística relatados por Augarten et al.<sup>(28)</sup> Isso também é sugerido na presente série pela falta de correlação entre os valores medidos e o momento de sua verificação no período pós-operatório tardio. As dificuldades de realização das medidas durante as fases pós-operatórias iniciais, associadas principalmente ao edema de mão e ao tremor, também devem ser enfatizadas e certamente prejudicam as avaliações precoces.

A regressão do HD ocorreu na maioria (82,50%) dos 40 pacientes que tinham o sinal clínico. Em 23 casos, o AH retornou a valores normais. Entretanto, em 7 pacientes, dos quais 6 apresentaram uma evolução pós-operatória desfavorável, as alterações do HD progrediram ou permaneceram inalteradas. A ausência de melhora dos sintomas da OAH ou de alteração do HD é registrada em casos de tumores tratados quando a doença de base não está controlada ou se ela retorna,<sup>(29)</sup> o que pode significar um prognóstico pós-tratamento ruim.

A idade, o sexo, os sintomas pré-operatórios, a histologia do tumor, o estadiamento clínico e o local da lesão pulmonar não pareceram influenciar a regressão do HD.

Além disso, a boa correlação entre o AH e a relação EFD/EIF indica que um ou outro desses critérios objetivos pode ser usado para a avaliação objetiva da regressão do HD.

## Referências

- Spicknall KE, Zirwas MJ, English JC 3rd. Clubbing: an update on diagnosis, differential diagnosis, pathophysiology, and clinical relevance. *J Am Acad Dermatol.* 2005;52(6):1020-8.
- Dickinson CJ. Lung diseases associated with digital clubbing. *Clin Exp Rheumatol.* 1992;10(Suppl 7):23-5.
- Garg N, Kandpal B, Garg N, Tewari S, Kapoor A, Goel P, et al. Characteristics of infective endocarditis in a developing country-clinical profile and outcome in 192 Indian patients, 1992-2001. *Int J Cardiol.* 2005;98(2):253-60.
- Stoller JK, Moodie D, Schiavone WA, Vogt D, Broughan T, Winkelman E, et al. Reduction of intrapulmonary shunt and resolution of digital clubbing associated with primary biliary cirrhosis after liver transplantation. *Hepatology.* 1990;11(1):54-8.
- Kitis G, Thompson H, Allan RN. Finger clubbing in inflammatory bowel disease: its prevalence and pathogenesis. *Br Med J.* 1979;2(6194):825-8.
- Vanhoenacker FM, Pelckmans MC, De Beuckeleer LH, Colpaert CG, De Schepper AM. Thyroid acropachy: correlation of imaging and pathology. *Eur Radiol.* 2001;11(6):1058-62.
- Fischer DS, Singer DH, Feldman SM. Clubbing, a review, with emphasis on hereditary acropachy. *Medicine (Baltimore).* 1964;43:459-79.
- Stenseth JH, Clagett OT, Woolner LB. Hypertrophic pulmonary osteoarthropathy. *Dis Chest.* 1967;52(1):62-8.
- Atkinson S, Fox SB. Vascular endothelial growth factor (VEGF)-A and platelet-derived growth factor (PDGF) play a central role in the pathogenesis of digital clubbing. *J Pathol.* 2004;203(2):721-8.
- Atkinson S, Fox SB. Vascular endothelial growth factor (VEGF)-A and platelet-derived growth factor (PDGF) play a central role in the pathogenesis of digital clubbing. *J Pathol.* 2004;203(2):721-8.
- Currie AE, Gallagher PJ. The pathology of clubbing: vascular changes in the nail bed. *Br J Dis Chest.* 1988;82(4):382-5.
- Huckstep RL, Bodkin PE. Vagotomy in hypertrophic pulmonary osteoarthropathy associated with bronchial carcinoma. *Lancet.* 1958;2(7042):343-5.
- Kaditis AG, Nelson AM, Driscoll DJ. Takayasu's arteritis presenting with unilateral digital clubbing. *J Rheumatol.* 1995;22(12):2346-8.
- Mito K, Maruyama R, Uenishi Y, Arita K, Kawano H, Kashima K, et al. Hypertrophic pulmonary osteoarthropathy associated with non-small cell lung cancer demonstrated growth hormone-releasing hormone by immunohistochemical analysis. *Intern Med.* 2001;40(6):532-5.
- Lovibond JL. Diagnosis of clubbed fingers. *Lancet* 1938;1:363-4.
- Regan GM, Tagg B, Thomson ML. Subjective assessment and objective measurement of finger clubbing. *Lancet.* 1967;1(7489):530-2.
- Waring WW, Wilkinson RW, Wiebe RA, Faul BC, Hilman BC. Quantitation of digital clubbing children. Measurements of casts of the index finger. *Am Rev Respir Dis.* 1971;104(2):166-74.
- Bentley D, Moore A, Shwachman H. Finger Clubbing: A quantitative survey by analysis of the shadowgraph. *Lancet.* 1976;2(7978):164-7.
- Husarik D, Vavricka SR, Mark M, Schaffner A, Walter RB. Assessment of digital clubbing in medical inpatients by



- digital photography and computerized analysis. *Swiss Med Wkly.* 2002;132(11-12):132-8.
20. Mellins RB, Fishman AP. Digital casts for the study of clubbing of the fingers. *Circulation.* 1966;33(1):143-5.
  21. Moreira JS, Porto NS, Moreira AL. Objective evaluation of clubbing on shadow images of index fingers. A study of patients with pulmonary disease and of normal individuals. *J Bras Pneumol.* 2004;30(2):126-33.
  22. Sly RM, Ghazanshahi S, Buranakul B, Puapan P, Gupta S, Warren R, et al. Objective assessment for digital clubbing in Caucasian, Negro, and Oriental subjects. *Chest.* 1973;64(6):687-9.
  23. Markman M. Response of paraneoplastic syndromes to antineoplastic therapy. *West J Med.* 1986;144(5):580-5.
  24. Shih WJ. Pulmonary hypertrophic osteoarthropathy and its resolution. *Semin Nucl Med.* 2004;34(2):159-63.
  25. Yamamoto H, Abe O, Yoneyama T, Ishikawa S, Honma H. [Disappearance of the symptoms of clubbing of fingers and toes following the surgery of lung cancer][Article in Japanese]. *Kyobu Geka.* 1970;23(3):177-83.
  26. Fukumoto H, Nishimoto T, Morita H. [A case of hypertrophic pulmonary osteoarthropathy caused by adenocarcinoma of the lung][Article in Japanese]. *Nippon Kyobu Geka Gakkai Zasshi.* 1992;40(7):1161-5.
  27. Lamme B, Spoelstra FO, Lastdrager WB. [Diagnostic image (144) A man with clubbing of fingers. Hypertrophic osteoarthropathy(Pierre-Marie-Bambergersyndrome)][Article in Dutch]. *Ned Tijdschr Geneesk.* 2003;147(25):1216.
  28. Augarten A, Goldman R, Laufer J, Szeinberg A, Efrati O, Barak A, et al. Reversal of digital clubbing after lung transplantation in cystic fibrosis patients: a clue to the pathogenesis of clubbing. *Pediatr Pulmonol.* 2002;34(5):378-80.
  29. Yang WC, Lin SC, Liu TC, Chen CJ, Yen JH, Ou TT, et al. Clubbed fingers and hypertrophic osteoarthropathy in a patient with squamous cell carcinoma of the lung. *Kaohsiung J Med Sci.* 2003;19(4):183-7.
  30. Pujol JL, Noyola A, Parrat E, Dan-Aouta M, Godard P. [Regression of hippocratic fingers during chemotherapy of bronchial cancer][Article in French]. *Rev Pneumol Clin.* 1991;47(1):57-8.