

Artigo Original

Utilização da válvula unidirecional de tórax como sistema de drenagem no pós-operatório de ressecções pulmonares*

Use of a one-way flutter valve drainage system in the postoperative period following lung resection

Nelson de Araujo Vega¹, Hugo Alejandro Vega Ortega²,
Alfio José Tincani³, Ivan Felizardo Contrera Toro⁴

Resumo

Objetivo: Avaliar a drenagem pleural através de válvula unidirecional de tórax no pós-operatório de ressecção pulmonar eletiva. **Métodos:** Foram realizadas 39 ressecções pulmonares, de forma prospectiva e com análise descritiva, em pacientes que utilizaram a válvula unidirecional de tórax (VUT) como o método de drenagem pleural durante o período pós-operatório. Foram excluídos os pacientes com idade inferior a 12 anos, os submetidos à pneumectomia ou a operação de urgência, os que não completaram o seguimento do estudo e os pacientes que utilizaram o sistema de frasco em selo d'água como método inicial de drenagem pleural. Observou-se a expansão pulmonar, o tempo de permanência com o sistema de drenagem, o período de internação e as complicações pós-operatórias. **Resultados:** Neste estudo, foram incluídos e analisados 36 pacientes. A média de permanência com o sistema de drenagem pleural foi de $3,0 \pm 1,6$ dias. O laudo da radiografia de tórax, realizado após 30 dias do procedimento cirúrgico foi considerado normal em 34 (95,2%) pacientes. Ocorreram oito (22,4%) casos de complicações pós-operatórias, sendo três (8,4%) relacionadas à VUT. **Conclusões:** A utilização da VUT no pós-operatório de ressecção pulmonar eletiva foi eficiente, bem tolerada e apresentou baixo índice de complicação.

Descritores: Drenagem; Complicações pós-operatórias; Cirurgia torácica.

Abstract

Objective: To evaluate pleural drainage using a one-way flutter valve following elective lung resection. **Methods:** This was a prospective study, with descriptive analysis, of 39 lung resections performed using a one-way flutter valve to achieve pleural drainage during the postoperative period. Patients less than 12 years of age were excluded, as were those submitted to pneumonectomy or emergency surgery, those who were considered lost to follow-up and those in whom water-seal drainage was used as the initial method of pleural drainage. Lung expansion, duration of the drainage, hospital stay and postoperative complications were noted. **Results:** A total of 36 patients were included and analyzed in this study. The mean duration of pleural drainage was 3.0 ± 1.6 days. At 30 days after the surgical procedure, chest X-ray results were considered normal for 34 patients (95.2%). Postoperative complications occurred in 8 patients (22.4%) and were related to the drainage system in 3 (8.4%) of those. **Conclusions:** The use of a one-way flutter valve following elective lung resection was effective, was well tolerated and presented a low rate of complications.

Keywords: Drainage; Postoperative complications; Thoracic surgery.

Introdução

Após todo procedimento cirúrgico em que há abertura da pleura, a cavidade torácica deve ser drenada para favorecer a adequada reexpansão pulmonar e permitir o escoamento de sangue, líquido e ar.

O sistema convencional de drenagem da cavidade pleural utilizado atualmente para o tratamento das doenças pleurais e no pós-operatório de cirurgia torácica é o mesmo descrito por Kenyon em 1916.⁽¹⁾ Esse método consiste em mergulhar

* Trabalho realizado na Santa Casa de Misericórdia de Ribeirão Preto – SCMRP – Ribeirão Preto (SP) Brasil e Universidade Estadual de Campinas – Unicamp – Campinas (SP) Brasil.

1. Docente da Disciplina de Pneumologia do Centro Universitário Barão de Mauá, Ribeirão Preto (SP) Brasil.

2. Chefe do Serviço de Cirurgia do Tórax da Santa Casa de Misericórdia de Ribeirão Preto, Ribeirão Preto (SP) Brasil.

3. Professor Assistente da Disciplina de Cirurgia de Cabeça e Pescoço do Hospital das Clínicas da Universidade Estadual de Campinas – Unicamp – Campinas (SP) Brasil.

4. Chefe da Disciplina de Cirurgia Torácica da Faculdade de Ciências Médicas da Universidade Estadual de Campinas – Unicamp – Campinas (SP) Brasil.

Endereço para correspondência: Nelson de Araujo Vega. Av. Saudade, 456, Campos Eliseos, CEP 14085-000, Ribeirão Preto, SP, Brasil.

Tel 55 16 3605-0707. E-mail: navega11@uol.com.br

Apoio financeiro: Este estudo não recebeu suporte financeiro da indústria fabricante da válvula unidirecional de tórax. Também não há conflito de interesse entre os autores, fabricantes da válvula analisada e fabricantes de drenos pleurais ou outros sistemas de drenagem de tórax.

Recebido para publicação em 23/8/2007. Aprovado, após revisão, em 5/12/2007.

a extensão da extremidade distal do dreno em uma coluna líquida, contida em um frasco, com uma tampa com dois orifícios: um para passagem do dreno e outro para ventilação (respiro), denominado sistema de drenagem pleural com válvula hídrica em selo d'água. O uso deste sistema, no pós-operatório de cirurgia de tórax, foi descrito e difundido por Lilienthal em 1922.⁽²⁾

A maioria dos cirurgiões utiliza a drenagem em selo d'água associada ou não à aspiração contínua no pós-operatório de cirurgia eletiva de ressecção pulmonar. Esse sistema é eficiente, seguro e de baixo custo. No entanto, a utilização destes frascos pode propiciar riscos, desvantagens e inconveniências ao paciente: por serem pesados e volumosos, restringem a sua mobilidade^(3,4); os clampeamentos freqüentes realizados durante o transporte podem causar colapso pulmonar, formação de coágulos^(3,5) e pneumotórax hipertensivo; a disposição do frasco, mantido sempre um nível abaixo do tórax do paciente, facilita o desligamento de uma das conexões⁽³⁾; e o borbulhar do frasco, quando ligado à aspiração contínua, produz um ruído desagradável.⁽⁶⁾

Deve-se destacar que a utilização desse método em ambiente pré-hospitalar é inadequada, não apenas pela dificuldade em se manter o desnivelamento do frasco em relação ao doente, mas também pela necessidade de freqüentes clampeamentos realizados no exíguo espaço da ambulância.⁽⁷⁾

Henry Heimlich, em 1968, idealizou um dispositivo para substituir os sistemas de drenagem em selo d'água, que foi inicialmente utilizado para o tratamento dos traumatismos torácicos dos soldados norte-americanos na guerra do Vietnã. Trata-se de uma válvula unidirecional descrita com o objetivo de apresentar vantagens, tais como: conferir maior mobilidade ao paciente; não necessitar de pinçamentos durante o transporte; manter-se funcionando independente de sua posição ou nível; ser de fácil entendimento pela enfermagem e equipe médica; e oferecer maior segurança e facilidade de higienização.⁽³⁾

Desde então, existe na literatura o interesse em desenvolver um sistema de drenagem de tórax alternativo e adequado.^(4,6-8)

O objetivo deste estudo é analisar a válvula unidirecional de tórax (VUT), como método de drenagem pleural, no pós-operatório de ressecção pulmonar eletiva. Esta válvula é similar a de Heimlich e foi

desenvolvida no serviço de cirurgia torácica da Santa Casa de Misericórdia de Ribeirão Preto, em 1988. Este serviço vem utilizando a VUT no tratamento ambulatorial do pneumotórax espontâneo.⁽⁹⁾

Métodos

A VUT é similar à válvula de Heimlich e apresenta as seguintes características:

- É uma peça de borracha, siliconizada, tubular aplainada e alongada, de 93 mm de comprimento e 13 mm de diâmetro. A extremidade proximal, de forma tubular, adapta-se a um conector para o dreno torácico. O restante do corpo da válvula até sua extremidade distal conserva-se aplainado, de forma que seus dois lados permaneçam em contato um com o outro (fechada). Desta forma, a válvula permite a saída de ar e/ou líquidos do espaço pleural e impede o seu retorno.
- Está inserida em um cilindro de plástico transparente, de 111 mm de comprimento por 22 mm de diâmetro, cujas extremidades, em cone, possuem calibre e ranhuras para a adaptação a diferentes tamanhos de drenos (extremidade proximal) e bolsas ou drenos coletores de líquido (extremidade distal). O comprimento total da peça é de 172 mm e seu peso é de 15 gramas.

No período de fevereiro de 2002 a dezembro de 2003, foram realizadas 39 ressecções pulmonares, em dois hospitais de Ribeirão Preto (SP): Santa Casa de Misericórdia de Ribeirão Preto e Hospital Ribeirânia.

As ressecções pulmonares incluídas neste estudo foram a lobectomia, segmentectomia, bulectomia, ressecção em cunha (nodulectomia) e a biópsia pulmonar. Todas as operações foram realizadas pela mesma equipe, utilizando técnicas cirúrgicas e anestésicas semelhantes.

No momento da operação, logo pós a inserção e a fixação do dreno à parede torácica, a VUT foi acoplada à extremidade distal do dreno (Figura 1). Foram utilizados drenos de tórax de PVC, transparentes, multiperfurados e com linha radiopaca lateral.

Nas lobectomias e segmentectomias foram utilizados dois drenos, enquanto nas ressecções menores e nas bulectomias optou-se pela utilização de um dreno pleural.

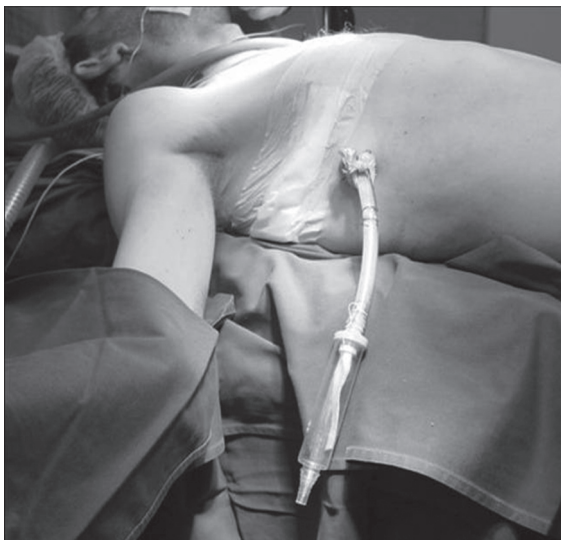


Figura 1 - Válvula unidirecional, acoplada ao dreno de tórax, durante o pós-operatório imediato.

A maioria dos pacientes foi extubada na sala de operação e permaneceu em observação, durante 6 h, na unidade de recuperação do centro cirúrgico. Neste período, os pacientes receberam oxigênio suplementar em máscara de Venturi e foram monitorados com cardioscópio, oximetria de pulso e pressão arterial não-invasiva. O pós-operatório de lobectomia e segmentectomia foi realizado, preferencialmente, em centros de tratamento intensivo.

Observou-se durante o período pós-operatório: a expansão pulmonar, o tempo de permanência do sistema de drenagem através da VUT, o período de internação e as complicações pós-operatórias. Os pacientes realizaram radiografia de tórax no pós-operatório imediato, após a retirada do sistema de drenagem e no seguimento ambulatorial até 90 dias após a operação.

Os critérios suficientes para retirada do dreno foram a avaliação da expansão pulmonar, débito sanguíneo inferior a 200 mL/24 h e ausência de escape aéreo.

As complicações pós-operatórias consideradas neste estudo foram divididas em dois grupos:

- Grupo 1 - Complicações relacionadas ao método de drenagem pleural através da VUT:
 - a) Obstrução da válvula por coágulo, impedindo que gases, sangue ou fluidos da cavidade torácica drenem para o exterior

- b) Colapso da válvula, impedindo a drenagem de gases, sangue e fluidos para o exterior da cavidade torácica
- c) Desconexão da VUT e do dreno
- d) Refluxo de gases, através da VUT
- e) Remoção acidental da VUT
- f) Posicionamento invertido da válvula com o dreno de tórax

- Grupo 2 - Outras complicações:

- a) Pneumonia
- b) Infecção da ferida cirúrgica
- c) Empiema
- d) Septicemia
- e) Atelectasia pulmonar
- f) Pneumotórax hipertensivo
- g) Insuficiência respiratória
- h) Escape aéreo prolongado (durante mais de 7 dias)

Foram excluídos os pacientes com idade inferior a 12 anos, os submetidos à pneumectomia ou operação de urgência, os que não completaram o seguimento e os pacientes que utilizaram o sistema de frasco em selo d'água como método inicial de drenagem pleural.

Os drenos de tórax não foram, em nenhum momento, clampeados durante o período pós-operatório. A opção de utilizar o sistema de drenagem através do selo d'água, associada ou não com a aspiração contínua dos frascos, foi considerada somente nos casos de insucesso do método através da válvula.

Foram considerados falência do sistema de drenagem, os indivíduos que apresentaram uma das seguintes características: coleção líquida intratorácica, de moderada a grande volume, nas primeiras 24 h de pós-operatório; colapso pulmonar, superior a 30% da expansão pulmonar, até o terceiro dia pós-operatório; pneumotórax hipertensivo; e insuficiência respiratória.

Todos os pacientes foram acompanhados durante três meses, a partir da data da operação, através de consultas ambulatoriais e radiografias de tórax.

Solicitou-se a todos os participantes ou responsáveis que assinassem o Termo de Consentimento Livre e Esclarecido.

O estudo foi realizado após o Protocolo de Pesquisa (nº 543/2002) ser aprovado pelo Comitê de Ética em Pesquisa da Faculdade de Ciências Médicas da Universidade Estadual de Campinas (Unicamp).

Este protocolo atende a todos os dispositivos das Resoluções 196/96 e 251/97.

Trata-se de um estudo prospectivo e com análise descritiva dos dados armazenados em planilha eletrônica (Microsoft Excel®). Foi utilizado o teste não-paramétrico de Kruskal-Wallis (análise da variância não-paramétrica) com pós-teste de Dunn para avaliar a diferença observada entre o período de permanência com a VUT no pós-operatório de ressecção pulmonar. O nível de significância adotado foi de 5%, ou seja, $p < 0,05$.

Resultados

Dos 39 casos de ressecções pulmonares realizadas neste estudo, foram excluídos 3 pacientes em razão de cirurgia de urgência. Nenhum óbito ocorreu no per-operatório e 36 pacientes completaram o estudo.

A idade média foi de 48,6 anos, mediana de 50 anos com idade mínima de 13 anos e máxima de 77 anos. Dos 36 pacientes operados, 22 (61,6%) eram do gênero masculino e 14 (39,2%) do gênero feminino.

A exposição ao tabagismo esteve presente em 17 (47,6%) pacientes operados. Dos 36 pacientes, 21 (58,8%) apresentaram, pelo menos, uma comorbidade. As doenças associadas e os antecedentes pessoais observados durante a anamnese, exame físico e/ou por exames complementares foram: arritmia cardíaca, asma, câncer de laringe, diabetes melito, doença pulmonar obstrutiva crônica (DPOC), hipertensão arterial sistêmica, hipertireoidismo, insuficiência mitral, leiomioma simplástico, linfoma de Hodgkin, pneumotórax espontâneo, infarto agudo do miocárdio e uso de drogas ilícitas.

Foram analisadas 36 ressecções pulmonares: 10 biópsias de pulmão, 10 ressecções em cunha, 2 segmentectomias, 8 lobectomias e 6 bulectomias. A toracotomia convencional foi a técnica cirúrgica de abordagem à cavidade pleural, utilizada em 33 (92,4%) pacientes, enquanto a cirurgia torácica vídeo-assistida foi utilizada em 3 (8,4%) doentes.

Todos pacientes realizaram radiografia de tórax no pós-operatório imediato. Vinte e cinco (70%) casos apresentaram expansão pulmonar completa, enquanto 11 (30,8%) revelaram algum grau de colapso pulmonar.

A retirada do sistema de drenagem de tórax variou de 1 dia após o procedimento cirúrgico

Tabela 1 - Distribuição de pacientes que utilizaram a válvula unidirecional de tórax no pós-operatório de ressecção pulmonar, segundo a radiografia de tórax após a retirada do sistema de drenagem.

Radiografia de tórax após a retirada do sistema de drenagem	Casos	%
Normal	26	72,8
Expansão incompleta	8	22,4
Derrame pleural	1	2,8
Pneumonia	1	2,8
Total	36	100,0

(19,6%) a 8 dias (2,8%), média de $3,0 \pm 1,6$ dias e mediana 3,0.

O laudo da radiografia de tórax, realizado após a retirada do sistema de drenagem, foi considerado normal em 26 (72,8%) pacientes; 8 (22,4%) apresentaram expansão pulmonar incompleta; houve 1 (2,8%) caso de derrame pleural de pequeno volume e 1 (2,8%) de pneumonia (Tabela 1).

A média de permanência hospitalar, após a data da sua operação, foi de $4,5 \pm 2,4$ dias e mediana 4,0.

O diagnóstico dos doentes operados, de acordo com o resultado do anatomopatológico, foi classificado em 8 subgrupos: câncer de pulmão, *blebs/bullae*, nódulo pulmonar benigno, doenças pulmonares intersticiais, doenças pulmonares císticas, neoplasia benigna, tuberculose pulmonar e tumor pleural.

Em relação à radiografia de tórax após 30 dias da operação, 34 pacientes apresentaram laudo normal (95,2%) enquanto 2 casos (5,6%) demonstraram a presença de espaço pleural residual (pneumotórax inferior a 30% da expansão pulmonar completa).

A Tabela 2 mostra que ocorreram 3 casos (11,2%) de complicações pós-operatórias relacionadas ao sistema de drenagem através da VUT. No entanto, ao analisar todas as ocorrências de compli-

Tabela 2 - Freqüência das complicações pós-operatórias, relacionadas ao sistema de drenagem, nos 36 casos operados.

Complicações relacionadas ao sistema de drenagem	n	%
Escape acidental do dreno	1	2,8
Obstrução da válvula por coágulos	2	5,6
Nenhuma	33	92,4
Total	36	100,0

cações pós-operatórias, foram identificados 8 casos (22,4%): 1 caso (2,8%) de deiscência de parede torácica, 1 caso (2,8%) de fístula broncopleural e empiema, 1 caso (2,8%) de atelectasia com enfisema subcutâneo, 2 casos (5,6%) de pneumonia e 3 casos (8,4%) relacionados ao sistema de drenagem.

Dos 36 casos operados, somente 1 (2,8%) foi considerado falha do sistema de drenagem, optando-se por substituir a válvula pelo selo d'água.

Discussão

A presença de ar, sangue ou fluidos dentro da cavidade torácica anula a negatividade do espaço pleural e colapsa o pulmão. Assim, a drenagem da cavidade torácica é necessária para promover a adequada expansão pulmonar e para restabelecer a função cardiorespiratória e a pressão negativa intrapleural.⁽¹⁰⁾

O método mais utilizado atualmente para o tratamento do pneumotórax, hemotórax, derrame pleural e empiema é a drenagem pleural fechada em selo d'água.^(8,11) Já no pós-operatório de toracotomia e de ressecção pulmonar o selo d'água também é amplamente utilizado, porém o seu manuseio através de 1 ou 2 drenos e o uso ou não da aspiração contínua dos frascos são controversos.

Desde 1960, a maioria dos cirurgiões prefere usar os drenos de tórax com sucção entre -10 e -20 cmH₂O no período inicial da drenagem pós-operatória.^(12,13) Recentemente, alguns estudos demonstraram que a drenagem pleural em selo d'água (sem a aspiração) é segura e capaz de proporcionar benefícios ao paciente: reduzir o escape aéreo, resultar em menor tempo de permanência com os drenos e menor período de internação após a ressecção pulmonar.⁽¹⁴⁻¹⁶⁾

Entre 1962 e 1968, Henry Heimlich descreveu os primeiros estudos com o uso da válvula unidirecional de drenagem de tórax, para o tratamento do pneumotórax, derrame pleural, hemotórax e pós-operatório de toracotomia.⁽³⁾ Após esta iniciativa, tem-se observado na literatura o interesse em desenvolver um método de drenagem com a finalidade de substituir o selo d'água no tratamento das doenças pleurais^(8,17) e no manejo pós-operatório de toracotomias.^(4,6,7)

No entanto, o mecanismo alternativo mais comumente utilizado para substituir o selo d'água é ainda a válvula de Heimlich.

Outros autores demonstraram que o tratamento ambulatorial do pneumotórax espontâneo através da válvula de Heimlich é seguro, eficiente e econô-

Tabela 3 – Período de permanência com o sistema de drenagem após toracotomia eletiva, em diferentes estudos (FV drainage bags vs. selo d'água com aspiração vs. selo d'água sem aspiração vs. válvula unidirecional de tórax).

Trabalho	Idade média	Cirurgia/ diagnóstico	Sistema drenagem pleural	P dreno (dias)	CPO %	n
Vuorisalo, et al. ⁽⁶⁾	60 ± 12,9	toracotomia eletiva/ doenças pulmonares	<i>flutter valve drainage bags</i>	3,3 ± 4,0	-	24
Vuorisalo, et al. ⁽⁶⁾	60 ± 15,1	toracotomia eletiva/ doenças pulmonares	selo d'água + aspiração	2,6 ± 2,0	-	31
Sanches, et al. ⁽²⁵⁾	63,7 ± 9,7	lobectomia câncer de pulmão	selo d'água + aspiração	5,9 ± 4,3	44,0	305
Lang-Lazdunski, et al. ⁽²⁶⁾	25,1 ± 4,9	bulectomia CTVA pneumotórax espontâneo	selo d'água	5,8 ± 1,2	27,4	167
Marshall, et al. ⁽¹²⁾	60,4 ± 2,9	ressecção pulmonar doenças pulmonares	selo d'água + aspiração	5,4 ± 0,9	-	34
Marshall, et al. ⁽¹²⁾	66,4 ± 2,6	ressecção pulmonar doenças pulmonares	selo d'água	3,3 ± 0,3	-	34
Ponn, et al. ⁽¹⁸⁾	59	biópsia pulmonar CTVA/ doenças pulmonares	válvula de Heimlich	2,5	5,2	19
Vega, et al. ^a	48,6 ± 16,0	ressecção pulmonar doenças pulmonares	VUT	3,0 ± 1,6	22,4	36

^aO estudo atual. P Dreno: permanência com o dreno; CPO: complicações pós-operatórias; CTVA: cirurgia torácica vídeo-assistida; VUT: válvula unidirecional de tórax.

mico.^(18,19)Essa válvula, acoplada a uma bolsa coletora de plástico, tem sido descrita como uma fórmula alternativa para o tratamento dos traumatismos torácicos em ambientes pré-hospitalares⁽²⁰⁾ ou em situações de emergência^(11,8) e no hemotórax.⁽²¹⁾

A introdução dessa válvula nos pacientes que apresentavam escape aéreo prolongado após serem submetidos à cirurgia de redução do volume pulmonar resultou em diminuição da média de permanência hospitalar.^(13,22)

Todavia, este dispositivo não está livre de complicações. Mainini e Johnson⁽²³⁾ em 1990 relataram 2 casos de pneumotórax hipertensivo devido à conexão inadvertida desta válvula com o dreno de tórax.

Outros autores demonstraram que o sistema de válvula unidirecional acoplado a uma bolsa coletora de plástico é seguro, permite maior mobilidade ao paciente e pode ser mais fisiológico⁽⁴⁾ quando utilizado no pós-operatório de ressecção pulmonar.^(6,7,24)

Durante a realização deste estudo (90 dias), a mortalidade foi identificada nos 3 (7,6%) casos excluídos devido à operação de urgência. Dois óbitos ocorreram em pacientes internados em centro de tratamento intensivo e que apresentavam opacidades bilaterais, de etiologia indefinida, aos métodos de imagem do tórax. Nesses casos foi indicada a biópsia pulmonar a céu aberto. Em ambos os casos, o óbito ocorreu durante o período pós-operatório tardio e após os sistemas de drenagens já terem sido removidos. O outro óbito ocorreu no caso de um paciente portador de DPOC grave com pneumotórax espontâneo há 10 dias e presença de escape aéreo pelo dreno. Foi submetido à bulectomia e nas primeiras 24 h de pós-operatório apresentou fuga aérea intensa pelos drenos, enfisema subcutâneo e fadiga muscular. Necessitou de reintubação orotraqueal e faleceu por insuficiência respiratória.

Quanto ao laudo da radiografia de tórax, realizada após a operação, foi denominado normal nos exames compatíveis com as alterações mínimas de pós-operatórios e nos casos que não apresentaram complicações.

A maioria dos casos de colapso pulmonar, identificadas na radiografia de tórax no pós-operatório imediato, foi de reexpansão pulmonar apical incompleta (menor que 3 centímetros). Nessa ocasião não se detectou falha no sistema de drenagem. Ainda em relação à presença de pneumotórax residual, ocor-

reram situações em que se observou uma expansão pulmonar incompleta (pneumotórax menor que 30%), com escape aéreo cessado e débito do dreno inferior a 200 mL/dia. Nesses casos, foi indicada a retirada do dreno e a realização de fisioterapia respiratória. Nessa amostra, apenas um paciente evoluiu com fistula broncopleural e empiema e necessitou de nova abordagem da cavidade torácica.

Três complicações relacionadas ao sistema de drenagem foram identificadas. Em dois casos ocorreu obstrução da válvula por coágulos e esta foi prontamente substituída. Em outro caso, o sistema de drenagem desconectou-se do tórax do paciente após a VUT prender-se na cama. Não foi necessária nova drenagem nesse caso.

A única falha do sistema sobreveio em um paciente portador de DPOC que foi submetido à lobectomia por neoplasia primária de pulmão. No terceiro dia pós-operatório, persistiu com expansão pulmonar incompleta (pneumotórax superior a 30%) e a VUT foi substituída pela drenagem em selo d'água com aspiração contínua.

Neste estudo, a utilização da VUT no pós-operatório de ressecção pulmonar eletiva não interferiu no princípio de que a permanência com o sistema de drenagem é, geralmente, menor em ressecções menores (biópsia de pulmão e ressecção em cunha) e maior em ressecções maiores (segmentec-

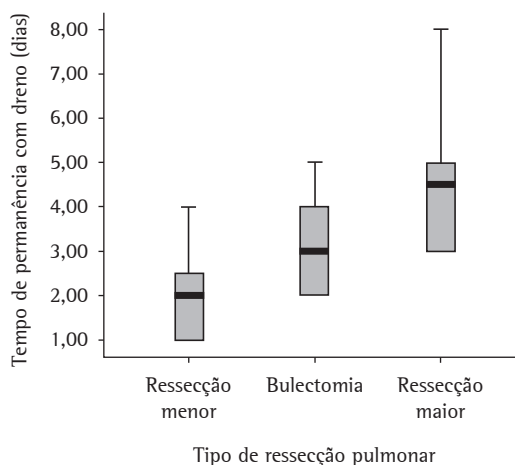


Figura 2 - Relação entre os tipos de ressecções pulmonares com o período de permanência com o sistema de drenagem (dias), durante o pós-operatório (houve diferença estatística entre ressecção menor e ressecção maior; $p < 0,001$).

tomia e lobectomia). Esta diferença foi significativa ($p < 0,001$ - Figura 2).

O baixo custo da VUT pode facilitar a sua ampla utilização. O valor dessa válvula, pronta para ser utilizada, é de US\$ 5,00.

Na Tabela 3, foi relacionado o resultado deste trabalho com os sistemas de drenagens utilizados por outros autores,^(6,12,25,26) no pós-operatório de ressecção pulmonar eletiva. Os dados desta tabela sugerem que a VUT apresentou período de permanência com o dreno de tórax semelhante ou inferior ao de outros estudos.

O surgimento e o aprendizado de novas técnicas cirúrgicas associados ao moderno desenvolvimento de equipamentos e instrumentais médicos proporcionaram um menor trauma cirúrgico e um menor escape aéreo. Estes motivos têm estimulados alguns cirurgiões a modificarem sua estratégia de utilização dos drenos torácicos pós-operatórios. Recentemente foram publicados estudos em que os drenos foram removidos na sala de recuperação⁽²⁷⁾ ou foram evitados⁽²⁸⁾ e seguidos em programas ambulatoriais após a operação.⁽²⁹⁾

Os cirurgiões de tórax manipulam os sistemas de drenagem pós-operatório de diferentes maneiras e, freqüentemente orientam suas condutas por meio de preferências individuais.⁽¹⁶⁾ Não há diretrizes ou consensos baseados em evidências clínicas que auxiliem o médico a determinar condutas relacionadas ao manejo pós-operatório dos sistemas de drenagem.⁽³⁰⁾

O uso do sistema de selo d'água na ressecção pulmonar é eficaz e está bem estabelecido. No entanto, alguns estudos têm demonstrados resultados favoráveis com o uso de válvulas unidirecionais no pós-operatório de cirurgia torácica.

Em conclusão, a utilização da VUT no pós-operatório de ressecção pulmonar eletiva, nesta amostra de pacientes, demonstrou ser eficiente, segura, bem tolerada e apresentou baixo índice de complicação, principalmente nas ressecções menores.

Referências

1. Kenyon JH. Traumatic Hemothorax: siphon drainage. *Ann Surg.* 1916;64:728-9.
2. Lilienthal H. Resection of the lung for suppurative infections with a report based on 31 operative cases in which resection was done or intended. *Ann Surg.* 1922;75(3):257-320.
3. Heimlich HJ. Valve drainage of the pleural cavity. *Dis Chest.* 1968;53(3):282-7.
4. Waller DA, Edwards JG, Rajesh PB. A physiological comparison of flutter valve drainage bags and underwater seal systems for postoperative air leaks. *Thorax.* 1999;54(5):442-3.
5. Lima AG, Rocha ER, Santos NA, Seabra JC, Mussi RK, Santos JG. Avaliação do uso da braçadeira ou "clamp" na drenagem pleural fechada subaquática. Estudo prospectivo aleatorizado. *J Bras Pneumol.* 2007;33(Supl 1R):R13.
6. Vuorisalo S, Aarnio P, Hannukainen J. Comparison between flutter valve drainage bag and underwater seal device for pleural drainage after lung surgery. *Scand J Surg.* 2005;94(1):56-8.
7. Graham AN, Cosgrove AP, Gibbons JR, McGuigan JA. Randomised clinical trial of chest drainage systems. *Thorax.* 1992;47(6):461-2.
8. Bar-El Y, Lieberman Y, Yellin A. Modified urinary collecting bags for prolonged underwater chest drainage. *Ann Thorac Surg.* 1992;54(5):995-6.
9. Ortega HAV, Lima MP, Denadai JO. Válvula unidirecional aplicada ao tratamento ambulatorial do pneumotórax. *J Pneumol.* 1996;22(4):177-80.
10. Figueiredo Pinto JA, Leite AG, Cavale D. Drenagem torácica: Princípios básicos. In: Pinto Filho DR, Cardoso PF, Figueiredo Pinto JA, Scheineider A, editores. *Manual de cirurgia torácica.* Rio de Janeiro: Revinter;2001. p.109-125.
11. Grégoire J, Deslauries J. Closed drainage and suction systems. In: Pearson FG, Deslauries J, Ginsberg RJ, Hiebert CA, Mckneally MF, Urschel HC, editors. *Thoracic Surgery.* New York: Churchill Livingstone; 2002. p. 1281-1297.
12. Marshall MB, Deeb ME, Bleier JI, Kucharzuk JC, Friedberg JS, Kaiser LR, et al. Suction vs water seal after pulmonary resection: a randomized prospective study. *Chest.* 2002;121(3):831-5.
13. McKenna RJ Jr, Fischel RJ, Brenner M, Gelb AF. Use of the Heimlich valve to shorten hospital stay after lung reduction surgery for emphysema. *Ann Thorac Surg.* 1996;61(4):1115-7.
14. Okamoto J, Okamoto T, Fukuyama Y, Ushijima C, Yamaguchi M, Ichinose Y. The use of a water seal to manage air leaks after a pulmonary lobectomy: a retrospective study. *Ann Thorac Cardiovasc Surg.* 2006;12(4):242-4.
15. Cerfolio RJ, Bass C, Katholi CR. Prospective randomized trial compares suction versus water seal for air leaks. *Ann Thorac Surg.* 2001;71(5):1613-7.
16. Antanavicius G, Lamb J, Papisavas P, Caushaj P. Initial chest tube management after pulmonary resection. *Am Surg.* 2005;71(5):416-9.
17. Lima AG, Contrera Toro IF, Tincani AJ, Barreto G. A drenagem pleural pré-hospitalar: apresentação de mecanismo de válvula unidirecional. *Rev Col Bras Cir.* 2006;33(2):101-6.
18. Ponn RB, Silverman HJ, Federico JA. Outpatient chest tube management. *Ann Thorac Surg.* 1997;64(5):1437-40.
19. Campisi P, Voitk AJ. Outpatient treatment of spontaneous pneumothorax in a community hospital using a Heimlich flutter valve: a case series. *J Emerg Med.* 1997;15(1):115-9.
20. Williams JG, Riley TR, Moody RA. Resuscitation experience in the Falkland Islands campaign. *Br Med J (Clin Res Ed).* 1983;286(6367):775-7.
21. Schweitzer EJ, Hauer JM, Swan KG, Bresch JR, Harmon JW, Graeber GM. Use of the Heimlich valve in a compact autotransfusion device. *J Trauma.* 1987;27(5):537-42.
22. Beyruti R, Villiger LE, Campos JR, Silva RA, Fernandez A, Jatene FB. A válvula de Heimlich no tratamento do pneumotórax. *J Pneumol.* 2002;28(3):115-9.

23. Mainini SE, Johnson FE. Tension pneumothorax complicating small-caliber chest tube insertion. *Chest*. 1990;97(3):759-60.
24. Lodi R, Stefani A. A new portable chest drainage device. *Ann Thorac Surg*. 2000;69(4):998-1001.
25. Sanches PG, Vendrame GS, Madke GR, Pilla ES, Camargo JJ, Andrade CF, et al. Lobectomy for treating bronchial carcinoma: analysis of comorbidities and their impact on postoperative morbidity and mortality. *J Bras Pneumol*. 2006;32(6):495-504.
26. Lang-Lazdunski L, Chapuis O, Bonnet PM, Pons F, Jancovici R. Videothoroscopic bleb excision and pleural abrasion for the treatment of primary spontaneous pneumothorax: long-term results. *Ann Thorac Surg*. 2003;75(3):960-5.
27. Russo L, Wiechmann RJ, Magovern JA, Szydowski GW, Mack MJ, Naunheim KS, et al. Early chest tube removal after video-assisted thoracoscopic wedge resection of the lung. *Ann Thorac Surg*. 1998;66(5):1751-4.
28. Watanabe A, Watanabe T, Ohsawa H, Mawatari T, Ichimiya Y, Takahashi N, et al. Avoiding chest tube placement after video-assisted thoracoscopic wedge resection of the lung. *Eur J Cardiothorac Surg*. 2004;25(5):872-6.
29. Molins L, Fibla JJ, Pérez J, Sierra A, Vidal G, Simón C. Outpatient thoracic surgical programme in 300 patients: clinical results and economic impact. *Eur J Cardiothorac Surg*. 2006;29(3):271-5.
30. Tang AT, Velissaris TJ, Weeden DF. An evidence-based approach to drainage of the pleural cavity: evaluation of best practice. *J Eval Clin Pract*. 2002;8(3):333-40.