

# Relato de Caso

## Vasculite leucocitoclástica cutânea associada à tuberculose pulmonar\*

Cutaneous leukocytoclastic vasculitis accompanied by pulmonary tuberculosis

Maurício Carvalho<sup>1</sup>, Robson Luiz Dominoni<sup>2</sup>, Denise Senchechen<sup>2</sup>,  
Artur Furlaneto Fernandes<sup>3</sup>, Ismael Paulo Burigo<sup>4</sup>, Eloisa Doubrawa<sup>5</sup>

### Resumo

Relatamos o caso de um homem de 50 anos com uma rara associação: tuberculose pulmonar e vasculite leucocitoclástica cutânea. O paciente procurou o pronto atendimento em razão do quadro de cefaléia, artralgia, *rash* cutâneo e perda ponderal (4 kg) nos últimos 20 dias. A radiografia de tórax, solicitada em consulta ambulatorial prévia, demonstrava cavitação nos lobos médio e superior do pulmão direito, confirmada por tomografia computadorizada. Apresentou baciloscopia de escarro (coloração de Ziehl-Neelsen) positiva em três amostras consecutivas e biópsia da lesão de pele compatível com vasculite leucocitoclástica cutânea. Foi, então, realizado o diagnóstico de vasculite leucocitoclástica cutânea associada à tuberculose pulmonar. Nosso objetivo é descrever uma associação pouco relatada na literatura médica e discutir seus possíveis mecanismos patogênicos.

**Descritores:** Vasculite de hipersensibilidade; Tuberculose; Hipersensibilidade.

### Abstract

We report the case of a 50-year-old male with a rare combination: pulmonary tuberculosis and cutaneous leukocytoclastic vasculitis. The patient sought emergency treatment presenting with headache, arthralgia, cutaneous rash, and weight loss (4 kg) in the last 20 days. A chest X-ray, performed in a previous outpatient visit, revealed cavitation in the middle and upper lobes of the right lung, as confirmed by computed tomography. Sputum smear microscopy (Ziehl-Neelsen staining) was positive in three consecutive samples, and the result of the skin lesion biopsy was consistent with cutaneous leukocytoclastic vasculitis. The patient was therefore diagnosed with cutaneous leukocytoclastic vasculitis accompanied by pulmonary tuberculosis. Our objective was to describe a combination rarely reported in the medical literature and to discuss the possible pathogenic mechanisms of this combination.

**Keywords:** Vasculitis, hypersensitivity; Tuberculosis; Hypersensitivity.

### Introdução

A vasculite é um processo clínico-patológico caracterizado por inflamação da parede dos vasos sanguíneos.<sup>(1)</sup> As vasculites podem ser primárias ou secundárias a outras doenças sistêmicas. As vasculites leucocitoclásticas cutâneas, também chamadas de vasculites de hipersensibilidade, são as mais freqüentes na prática clínica e podem ter diversas causas, incluindo infecções, neoplasias e uso de medicamentos, dentre outras.<sup>(2)</sup>

A associação entre tuberculose e vasculite foi descrita pela primeira vez por Parish & Rhodes em 1967.<sup>(3)</sup> Existem três formas principais de associação entre tuberculose pulmonar e vasculite: tuberculose pulmonar/vasculite leucocitoclástica cutânea (caso que será aqui relatado); tuberculose

pulmonar/púrpura de Henoch-Schönlein; e tuberculose pulmonar/vasculite secundária à rifampicina.<sup>(4-8)</sup>

### Relato de caso

Paciente do sexo masculino, 50 anos, motorista, previamente hígido, procurou o pronto atendimento do Hospital de Clínicas da Universidade Federal do Paraná com história de cefaléia, artralgia e *rash* cutâneo. A artralgia envolvia articulações de punhos, cotovelos, tornozelos e joelhos, de início há 15 dias. Após uma semana, surgiu um *rash* maculopapular, distribuído no abdome e nos membros superiores e inferiores (Figura 1). Foi relatada também

\* Trabalho realizado no Hospital de Clínicas da Universidade Federal do Paraná, Curitiba (PR) Brasil.

1. Preceptor da Residência em Clínica Médica. Hospital de Clínicas da Universidade Federal do Paraná, Curitiba (PR) Brasil.

2. Residente em Clínica Médica. Hospital de Clínicas da Universidade Federal do Paraná, Curitiba (PR) Brasil.

3. Residente em Neurologia. Hospital de Clínicas da Universidade Federal do Paraná, Curitiba (PR) Brasil.

4. Residente em Neurologia. Hospital de Clínicas da Universidade Federal do Paraná, Curitiba (PR) Brasil.

5. Estagiária. Hospital de Clínicas da Universidade Federal do Paraná, Curitiba (PR) Brasil.

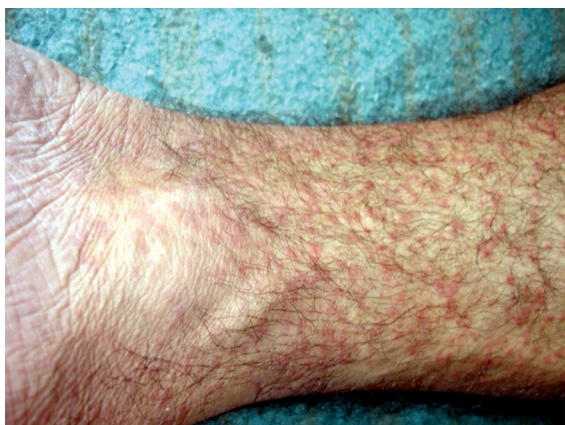Endereço para correspondência: Robson Luiz Dominoni. Av. Getúlio Vargas, 1781, apto. 502, Rebouças, CEP 80250-180, Curitiba, PR, Brasil.

Tel 55 41 3209-7008. E-mail: robsondominoni@yahoo.com.br

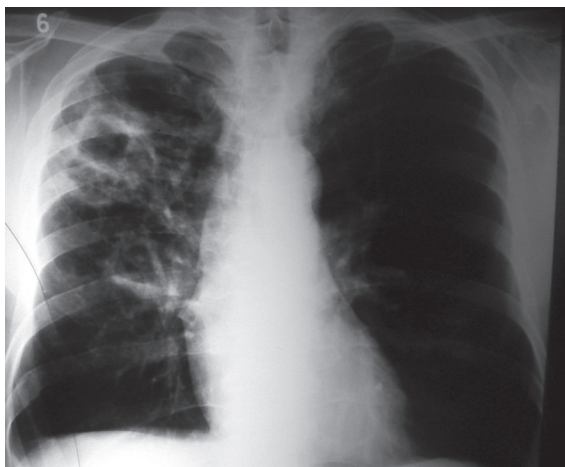Suporte financeiro: Nenhum.

Recebido para publicação em 30/8/2007. Aprovado, após revisão, em 5/12/2007.

cefaléia frontal latejante, a qual estava presente 5 dias antes do início do quadro de artralgia, que melhorou espontaneamente em curto período. Houve emagrecimento de 4 kg desde o surgimento desses sintomas. O paciente era tabagista (um maço de cigarros por dia) há 35 anos e ex-etilista (três litros de destilado por dia durante 33 anos) há 8 anos. Ao exame físico apresentava-se em bom estado geral, tendo sido evidenciada a presença de *rash* maculopapular no abdome, nos membros superiores e, principalmente, nos membros inferiores. A radiografia de tórax (Figura 2), solicitada em consulta ambulatorial prévia, demonstrava



**Figura 1** - *Rash* maculopapular localizado em membro inferior.



**Figura 2** - Radiografia de tórax em incidência pósterio-anterior evidenciando lesões (cavitação) nos lobos médio e superior do pulmão direito.

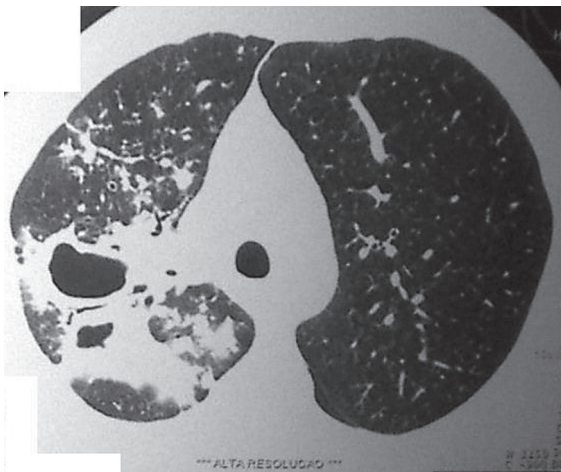
cavitação nos lobos médio e superior do pulmão direito.<sup>(9)</sup> O hemograma revelou o seguinte: volume globular, 36,8%; hemoglobina, 12,4 g/dL; leucócitos,  $9.130 \times 10^3/\mu\text{L}$ , com 5% de bastonetes; contagem plaquetária,  $294.000 \times 10^3/\mu\text{L}$ ; creatinina sérica, 0,9 mg/dL; aspartato aminotransferase, 18 mg/dL; alanina aminotransferase, 16 mg/dL; adenosina trifosfato com relação internacional normalizada, 1,09; anti-HBc negativo; anti-HCV negativo; sorologia para sífilis (teste *Venereal Disease Research Laboratory*) negativa; e anti-HIV negativo.

Após avaliação inicial no pronto atendimento, o paciente foi internado para investigação do quadro. Solicitaram-se novos exames laboratoriais, os quais apresentaram os seguintes resultados: anticorpo anti-citoplasma de neutrófilo negativo; crioglobulina negativa; fator antinuclear não reagente; velocidade de hemossedimentação, 86 mm na primeira hora; e desidrogenase láctica, 165 U/L. A tomografia de tórax revelou opacidades escavadas e centrolobulares—com aspecto de “árvores em brotamento”—predominantemente nas porções superiores do pulmão direito,<sup>(10)</sup> sugerindo processo granulomatoso crônico (Figura 3). Apresentou baciloscopia de escarro (coloração de Ziehl-Neelsen) positiva em três amostras consecutivas, além de derivado de proteína purificada classificado como reator fraco.

Recebeu o diagnóstico de tuberculose pulmonar bacilífera no 4º dia de internação. Manteve-se o isolamento respiratório, instituiu-se tratamento com o esquema I—rifampicina (600 mg/dia), isoniazida (400 mg/dia) e pirazinamida (2.000 mg/dia), e o paciente permaneceu internado. Nos dias seguintes ao início do esquema I, o paciente evoluiu com artralgia persistente nos membros superiores e inferiores, e o *rash* ainda estava presente, com períodos de melhora e de exacerbação, por vezes acompanhado de prurido.

Dessa forma, persistia a hipótese de vasculite por hipersensibilidade secundária à tuberculose. A biópsia da lesão de pele demonstrou vasculite leucocitoclástica cutânea. Assim, confirmou-se o diagnóstico de tuberculose pulmonar bacilífera associada à vasculite por hipersensibilidade secundária à tuberculose.

O tratamento com o esquema I foi mantido, sendo introduzida analgesia com tramadol (50 mg/dia) e dipirona (1 g/dia), além de dexclorfeniramina



**Figura 3** - Tomografia computadorizada de tórax evidenciando opacidades escavadas e centrolobulares—com aspecto de “árvores em brotamento”—predominantemente nas porções superiores do pulmão direito.

(2 mg/dia) para alívio do prurido. Evoluiu com melhora do quadro de artralgia e diminuição da quantidade de lesões de pele. Optou-se pelo seguimento ambulatorial, e o paciente recebeu alta hospitalar após 20 dias de internação.

## Discussão

Nas vasculites, vasos sanguíneos de todos os tamanhos e de qualquer órgão podem ser afetados, e disso resulta uma grande variedade de sinais e sintomas na apresentação clínica.<sup>(1,2)</sup>

Existem diferentes modos de classificação das vasculites. Podem ser divididas em localizadas, como as vasculites cutâneas isoladas, ou sistêmicas, acometendo vários órgãos e sistemas. São chamadas de primárias, ou idiopáticas, quando não se conhece a causa. São chamadas de secundárias quando fazem parte do contexto de um outro processo patológico, como infecções, incluindo-se a tuberculose (como é caso de nosso paciente), colagenoses, neoplasias e hipersensibilidade a drogas. Atualmente, o sistema de classificação para vasculites mais utilizado é o da *Chapel Hill Consensus Conference*.<sup>(1,2)</sup>

Segundo essa classificação, a vasculite leucocitoclástica cutânea é classificada como vasculite de pequenos vasos. Na histopatologia, a lesão característica é um processo inflamatório angiocêntrico associado à leucocitoclasia (fragmentação de neutrófilos) e necrose fibrinóide. Ocorre mais

comumente em vênulas, e o mecanismo fisiopatológico é a deposição de imunocomplexos, geralmente imunoglobulina M e G, que ativam a cascata do complemento, levando à produção de fatores quimiotáticos e expressão de moléculas de adesão. Geralmente o acometimento é cutâneo e limitado. Pode ser idiopática, secundária a infecções, neoplasias, colagenoses e uso de medicamentos. Todavia, para se chegar ao diagnóstico desse tipo de vasculite, é necessário excluir manifestações sistêmicas e glomerulopatias.<sup>(1,2,11)</sup>

Sendo um processo infeccioso, a tuberculose pulmonar pode se manifestar como vasculite, embora essa associação não seja freqüente.

No caso da vasculite leucocitoclástica cutânea, o *Mycobacterium tuberculosis* não é encontrado na parede do vaso, diferenciando-se da tuberculose cutânea, na qual a biópsia revela microorganismos no material. Considerando-se que a existência de imunocomplexos circulantes na tuberculose pulmonar já foi demonstrada e que seus níveis são relacionados à atividade da doença, o mecanismo de lesão proposto para esse tipo de vasculite é o depósito de imunocomplexos (formados por anticorpos contra antígenos do bacilo) na parede vascular e não agressão direta pelo bacilo.<sup>(3,12,13)</sup>

Clinicamente, este tipo de vasculite pode surgir como primeiro sintoma da doença ou pode fazer parte do quadro clínico global. Em nosso paciente, o quadro mais pronunciado foi o da vasculite, associado a sintomas sistêmicos (febre, cefaléia, artralgia e perda ponderal) que são comuns a todos os tipos de tuberculose e que também ocorrem nas vasculites. É mais comum em jovens sem comprometimento do sistema imune, e aqui ressaltamos que nosso paciente não apresentava história prévia de infecções de repetição que pudessem sugerir imunodeficiência, bem como teve sorologia negativa para o HIV. Também não se observa diferença de incidência entre os sexos.<sup>(4)</sup>

Um fator de confusão é o aparecimento de vasculite após o tratamento da tuberculose com rifampicina, pois existem relatos de casos demonstrando relação entre o uso de rifampicina e o surgimento de vasculite leucocitoclástica cutânea. No caso da vasculite relacionada à tuberculose, ocorre melhora das lesões cutâneas com a introdução do esquema terapêutico, sem necessidade de terapia antiinflamatória específica, apenas medicamentos sintomáticos, como demonstrado no caso

aqui relatado, em que as lesões cutâneas persistiram por alguns dias, tendo remissão gradativa até seu desaparecimento total. Há fatores do hospedeiro que facilitam a instalação da vasculite, como estase sangüínea, hipercoagulabilidade e, no caso da tuberculose, o estado de inflamação crônica que, se rapidamente resolvida, leva à remissão da vasculite.<sup>(5,7)</sup>

Outra possível manifestação, porém ainda menos comum, é a associação entre tuberculose pulmonar e púrpura de Henoch-Schönlein, sendo um modo de envolvimento renal na forma de glomerulonefrite, como parte de uma vasculite sistêmica desencadeada pela tuberculose.<sup>(8)</sup>

O tratamento da vasculite leucocitoclástica cutânea é o tratamento da doença de base; neste caso, especificamente, o da tuberculose, como já ressaltamos. Naquelas causadas por medicamentos (por exemplo, rifampicina), recomenda-se a suspensão do mesmo e sua substituição por esquema alternativo, com evidente melhora das lesões. Anti-histamínicos e anti-inflamatórios não-esteroidais podem ser usados como medicamentos sintomáticos. Manifestações cutâneas severas podem ser tratadas com corticosteróides, não tendo havido necessidade em nosso paciente.<sup>(2)</sup>

Este caso ilustra uma das múltiplas apresentações clínicas da tuberculose, as quais dificultam a rápida identificação e o controle da doença para quebra do ciclo de transmissão.<sup>(14,15)</sup> É importante ressaltar que, em países subdesenvolvidos, a perda ponderal e febre persistente sempre devem ter como diagnóstico diferencial a tuberculose, suscitando a necessidade de investigação exaustiva, incluindo imagem pulmonar, baciloscopia de escarro e até mesmo biópsia das lesões com coloração específica. Novos estudos são necessários para elucidar o mecanismo específico da associação entre tuberculose pulmonar e vasculite leucocitoclástica cutânea.

## Referências

1. Sneller MC, Langford CA, Fauci AS. The Vasculitis Syndromes. In: Kasper DL, Braunwald E, Fauci AS, Hauser SL, Longo DL, Jameson JL, editors. *Harrison's Principles of Internal Medicine*. 16th ed. New York: McGraw-Hill; 2005. p.2002-14.
2. Jennette JC, Falk RJ. Small-vessel vasculitis. *N Engl J Med*. 1997;337(21):1512-23.
3. Parish WE, Rhodes EL. Bacterial antigens and aggregated gamma globulin in the lesions of nodular vasculitis. *Br J Dermatol*. 1967;79(3):131-47.
4. Mínguez P, Pintor E, Burón R, Díaz-Pollán B, Puche JJ, Pontes JC. Pulmonary tuberculosis presenting with cutaneous leukocytoclastic vasculitis. *Infection*. 2000;28(1):55-7.
5. Chan CH, Chong YW, Sun AJ, Hoheisel GB. Cutaneous vasculitis associated with tuberculosis and its treatment. *Tubercle*. 1990;71(4):297-300.
6. Martinez V, Zeller V, Caumes E, Katlama C, Bricaire F. [Cutaneous vasculitis disclosing pulmonary tuberculosis][Article in French]. *Ann Med Interne (Paris)*. 2000;151(8):664-6.
7. Iredale JP, Sankaran R, Wathen CG. Cutaneous vasculitis associated with rifampin therapy. *Chest*. 1989;96(1):215-6.
8. Han BG, Choi SO, Shin SJ, Kim HY, Jung SH, Lee KH. A case of Henoch-Schönlein purpura in disseminated tuberculosis. *Korean J Intern Med*. 1995;10(1):54-9.
9. Bombarda S, Figueiredo CM, Funari MBG, Soares Jr J, Seiscento M, Terra-Filho M. Imagem em tuberculose pulmonar. *J Pneumol*. 2001;27(6):329-40.
10. Campos CA, Marchiori E, Rodrigues R. Tuberculose pulmonar: achados na tomografia computadorizada de alta resolução do tórax em pacientes com doença em atividade comprovada bacteriologicamente. *J Pneumol*. 2002;28(1):23-9.
11. Carlson JA, Ng BT, Chen KR. Cutaneous vasculitis update: diagnostic criteria, classification, epidemiology, etiology, pathogenesis, evaluation and prognosis. *Am J Dermatopathol*. 2005;27(6):504-28.
12. Johnson NM, McNicol MW, Burton-Kee EJ, Mowbray JF. Circulating immune complexes in tuberculosis. *Thorax*. 1981;36(8):610-7.
13. Brostoff J, Lenzini L, Rottoli P, Rottoli L. Immune complexes in the spectrum of tuberculosis. *Tubercle*. 1981;62(3):169-73.
14. Nogueira AP. Motivos e tempo de internação e o tipo de saída em hospitais de tuberculose do Estado de São Paulo, Brasil - 1981 a 1995. *J Pneumol*. 2001;27(3):123-9.
15. Ribeiro SA, Matsui TN. Hospitalização por tuberculose em hospital universitário. *J Pneumol*. 2003;29(1):9-14.