

# Relato de Caso

## Tratamento endoscópico de fístulas da árvore traqueobrônquica com dispositivos para a correção de defeitos do septo interatrial: resultados preliminares\*

Endoscopic treatment of tracheobronchial tree fistulas using atrial septal defect occluders: preliminary results

Paulo Rogério Scordamaglio, Miguel Lia Tedde, Hélio Minamoto, Carlos Augusto Cardoso Pedra, Fábio Biscegli Jatene

### Resumo

As fístulas da árvore traqueobrônquica, sejam elas broncopleurais ou traqueoesofágicas, apresentam etiologia multifatorial, com incidência variável na literatura. Em geral, apresentam alta morbidade e mortalidade, com indicação formal de correção cirúrgica. Entretanto, a condição clínica dos pacientes muitas vezes não permite uma reintervenção cirúrgica de grande porte. Além disso, as tentativas de fechamento endoscópico raramente têm sucesso, principalmente em fístulas de grande diâmetro. Relatamos os casos de três pacientes submetidos ao fechamento endoscópico de fístulas, sendo duas maiores que 10 mm, com a aplicação de dispositivos oclusores utilizados na cardiologia intervencionista, de forma minimamente invasiva e com resultados iniciais positivos. Esses dados sinalizam que essa pode ser uma técnica promissora na resolução de fístulas da árvore traqueobrônquica.

**Descritores:** Fístula brônquica; Fístula traqueoesofágica; Broncoscopia; Terapia respiratória.

### Abstract

Fistulas in the tracheobronchial tree (bronchopleural and tracheoesophageal fistulas) have a multifactorial etiology and present a variable incidence in the literature. In general, the related morbidity and mortality are high. Once such a fistula has been diagnosed, surgical closure is formally indicated. However, the clinical status of affected patients is usually unfavorable, which precludes the use of additional, extensive surgical interventions. In addition, attempts at endoscopic closure of these fistulas have seldom been successful, especially when the fistula is large in diameter. We report the cases of three patients submitted to endoscopic closure of fistulas, two of which were larger than 10 mm in diameter, by means of the insertion of atrial septal defect occluders. The procedure was minimally invasive, and the initial results were positive. The results indicate that this is a promising technique for the resolution of tracheobronchial tree fistulas.

**Keywords:** Bronchial fistula; Tracheoesophageal fistula; Bronchoscopy; Respiratory therapy.

### Introdução

As fístulas da árvore traqueobrônquica apresentam etiologia multifatorial, com incidência variável na literatura, e alta morbidade e mortalidade. As fístulas broncopleurais usualmente decorrem de procedimentos cirúrgicos de ressecção pulmonar, com incidência de 0-28%<sup>(1,2)</sup> e mortalidade de 16-72%.<sup>(3)</sup> Já as fístulas

traqueoesofágicas de origem não neoplásica podem ser congênitas,<sup>(4,5)</sup> iatrogênicas<sup>(6)</sup> ou relacionadas a trauma torácico. Quando diagnosticadas, apresentam indicação formal de correção cirúrgica, embora a condição clínica desfavorável do paciente nem sempre permita uma abordagem cirúrgica de grande porte.

\* Trabalho realizado no Hospital das Clínicas, Faculdade de Medicina, Universidade de São Paulo, São Paulo (SP) Brasil.  
Endereço para correspondência: Paulo Rogério Scordamaglio. Rua Artur Prado, 449, apto. 11, Bela Vista, CEP 01322-000, São Paulo, SP, Brasil.

Tel 55 11 3283-0657. E-mail: paulo.scorda@click21.com.br

Apoio financeiro: Nenhum.

Recebido para publicação em 10/6/2009. Aprovado, após revisão, em 18/8/2009.

Na tentativa de evitar a correção cirúrgica, várias técnicas endoscópicas têm sido descritas. Entretanto, há alta taxa de insucesso, principalmente nas fístulas de maior diâmetro.<sup>(7-12)</sup>

Nos três casos descritos a seguir, relatamos nossa experiência inicial, após termos obtido a aprovação para o estudo da Comissão de Ética em Pesquisa do Instituto do Coração da Faculdade de Medicina da Universidade de São Paulo, no fechamento endoscópico de uma fístula traqueoesofágica crônica e de duas fístulas totais de coto brônquico, utilizando dispositivos habitualmente empregados para a correção de defeitos septais cardíacos.

## Relato de casos

### Caso 1

Paciente de 53 anos, masculino, apresentando hepatite C, aneurisma de aorta abdominal e de carótidas, hipertensão arterial sistêmica, insuficiência cardíaca grau II e tabagismo de 70 anos-maço, com antecedente de tuberculose pulmonar tratada e de aspergiloma de lobo superior direito com hemoptise.

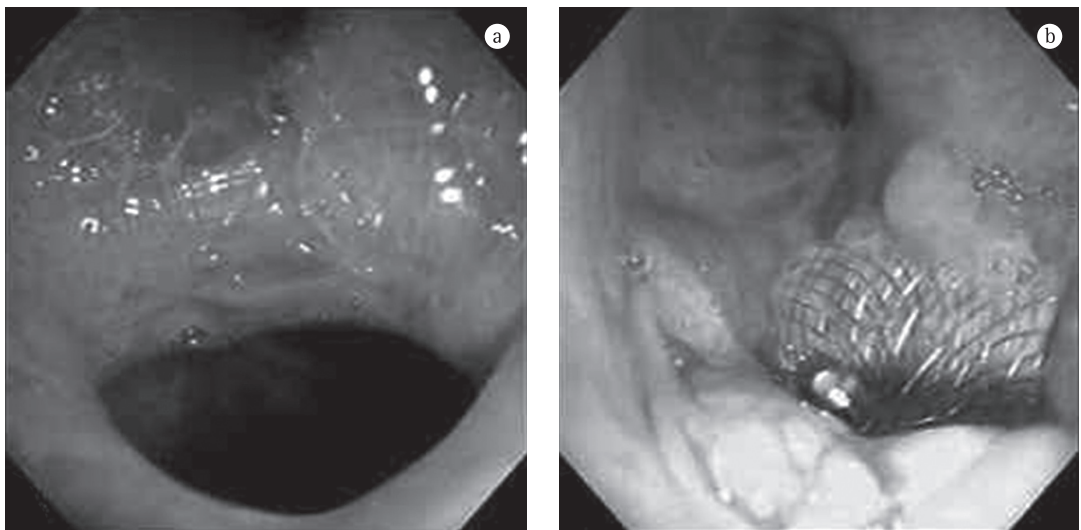
Submetido à lobectomia superior direita, evoluiu com fístula de coto, com múltiplas tentativas de fechamento sem sucesso, permanecendo com drenagem aberta da cavidade pleural residual. À broncoscopia, a medida estimada da fístula foi de 12 mm, o que levou a escolha

de uma prótese Occlutech-Figulla® (Germany Occlutech GmbH, Jena, Alemanha) de 15 mm. Iniciamos a cateterização da fístula com fio guia teflonado e progredimos o conjunto bainha/prótese até o coto brônquico, com liberação do disco distal na cavidade pleural e do disco proximal na árvore brônquica. Houve redução imediata da fuga aérea, com alta hospitalar após 12 h. No seguimento de 180 dias, o tecido de granulação ocluiu quase totalmente o trajeto da fístula (Figura 1).

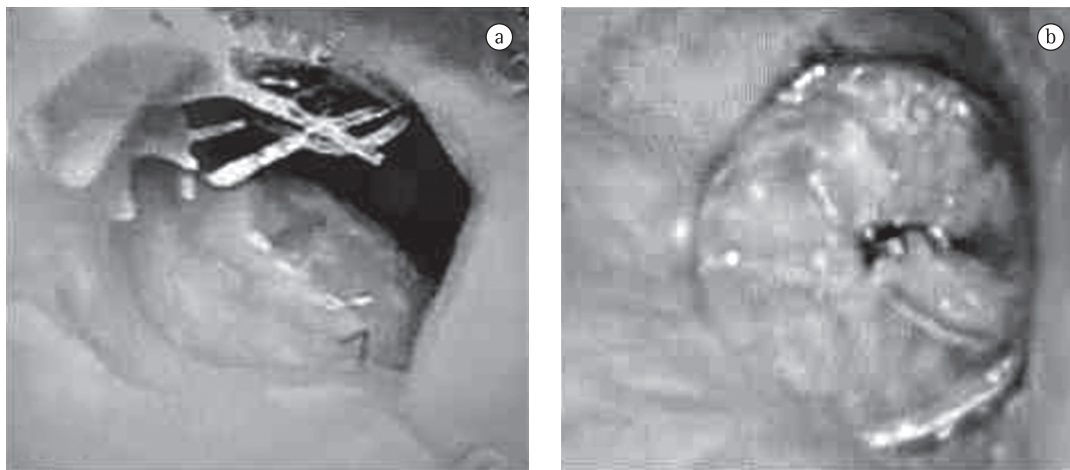
### Caso 2

Paciente masculino, 69 anos, tabagista de 50 anos-maço, hipertenso e portador de tumor carcinóide atípico. Foi submetido à pneumonectomia direita. Evoluiu com fístula total de coto brônquico de aproximadamente 18 mm com fuga aérea importante. Foi descartada a reabordagem cirúrgica em decorrência do risco operatório. Optamos pela colocação da prótese GORE-Helix® (Gore, Flagstaff, AZ, EUA) de 20 mm, sob anestesia geral, com oclusão total do trajeto fistuloso. Houve estabilização clínica do quadro e alta hospitalar no quinto dia.

O controle de 30 dias revelou cobertura epitelial de 40% da prótese. No 45º dia, ocorreu migração do dispositivo para a cavidade pleural, embora o paciente permanecesse oligossintomático. A broncoscopia mostrou a presença de tecido de granulação que reduzia o diâmetro da



**Figura 1** - Em a), fístula broncopleural após lobectomia superior direita. Em b), aspecto após 180 dias da permanência da prótese.



**Figura 2** - Em a), fistula total de coto após pneumonectomia direita. Em b), aspecto imediato após a colocação da prótese.

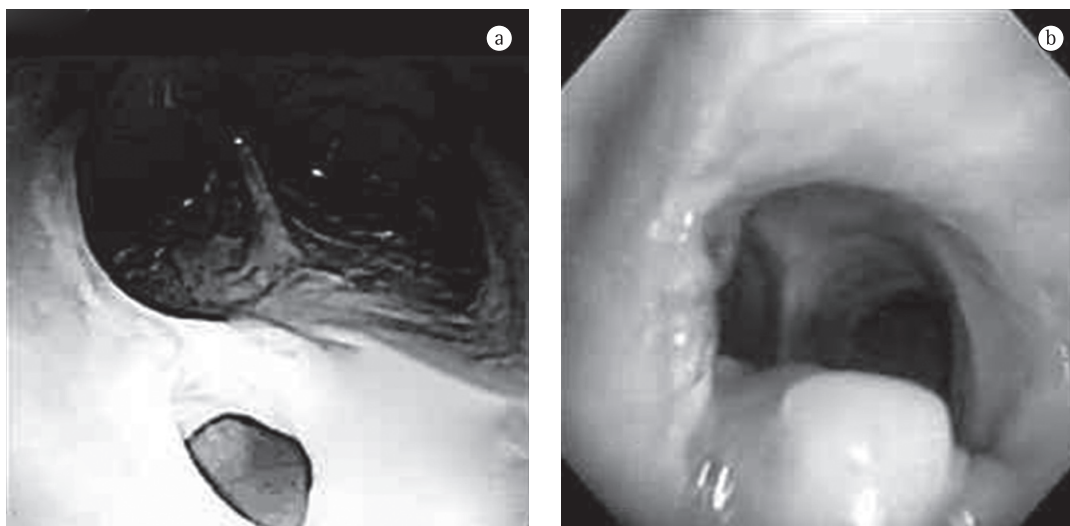
fistula para 7 mm. A broncoscopia com 75 dias revelou tecido de granulação e reparação com fibrose, reduzindo a fistula para 4 mm, o que sugeria processo cicatricial ainda em evolução apesar da ausência da prótese (Figura 2).

### Caso 3

Paciente de 73 anos, masculino, desnutrido, com antecedente de pancreatite aguda grave e diagnóstico de fistula traqueoesofágica distal após intubação prolongada. Evoluía com tosse persistente, acentuada durante a ingestão de sólidos e líquidos e na mudança de decúbito. O paciente recusou a indicação inicial de correção

cirúrgica, descartada atualmente pelo alto risco cirúrgico.

A broncoscopia revelou fistula traqueoesofágica de aproximadamente 5 mm na traqueia distal. Optamos pela passagem da prótese GORE-Helix® de 20 mm, que no seu disparo apresentou travamento inadequado, o que ocasionou a formação de um *flapping* na sua face traqueal durante os movimentos expiratórios, provocando acúmulo de secreção. Optou-se pela troca, colocando-se uma prótese de 15 mm com travamento adequado e melhora significativa do quadro. Alta hospitalar após 5 dias, sem tosse mesmo durante a ingestão de líquidos. O



**Figura 3** - Em a), fistula traqueoesofágica de 5 mm. Em b), resolução completa após 7 dias da retirada da prótese.

controle de 120 dias revelou esôfago normal com incorporação completa do disco posicionado no esôfago. A broncoscopia mostrou o disco traqueal em epiteliação, com protrusão parcial para a luz traqueal. Optamos pela retirada da mesma, ocorrendo reparação local e fechamento completo após 7 dias (Figura 3).

## Discussão

Uma das formas de fechamento endoscópico de fístulas da árvore traqueobrônquica é a aposição de diferentes materiais com o intuito de formar um *plug* de fechamento. Porém, a permanência desses materiais no sítio da fístula é difícil, e o seu desprendimento, além de reabrir a fístula, pode liberar um corpo estranho na via aérea.

As técnicas endoscópicas também têm utilizado a injeção de diferentes substâncias (álcool, tetraciclina, glicose hipertônica) na submucosa objetivando a indução de processo inflamatório e fechamento da fístula. Parte do problema com essas técnicas é que a agressão não é modulada, podendo implicar em isquemia e necrose, com o agravamento do problema.

Recentemente, a literatura descreveu o fechamento de fístula broncopleural de 5 mm com a utilização de um dispositivo utilizado no tratamento de defeitos septais cardíacos.<sup>(13)</sup>

O nosso intuito é lançar mão desse tipo de dispositivo, que já tem a sua biocompatibilidade comprovada dado o grande uso que se tem feito desse em cardiologia intervencionista.

O seu desenho estrutural favorece sua permanência, ancorado no trajeto fistuloso e possibilitando o fechamento de fístulas de grandes diâmetros, mesmo as que antes não apresentavam possibilidade de tratamento endoscópico. Isso poderia servir de substrato para uma resposta inflamatória organizada, com a formação de tecido de granulação e a epiteliação da prótese.

Nesse sentido, utilizamos dois dispositivos empregados em cardiologia intervencionista que já tem larga utilização clínica.

O dispositivo Occlutech-Figulla® é formado por dois discos de nitinol que são sequencialmente liberados de seu aplicador. Dessa forma, o disco distal pode ser posicionado na extremidade do coto na cavidade pleural, e o disco proximal é liberado na luz brônquica, fazendo com que o colo que se forma entre os dois discos fique

firmemente aderido ao trajeto fistuloso, evitando-se o deslocamento do dispositivo.<sup>(13)</sup>

Já a prótese GORE-Helix® consiste de um único fio de nitinol acoplado a uma fita contínua de PTFE que forma dois discos híbridos em forma de espiral que, ao serem liberados, se adaptam de cada lado do trajeto fistuloso.<sup>(14)</sup> Por ser um dispositivo mais maleável que a prótese Occlutech-Figulla, consideramos que seria mais adequada para o fechamento da fístula traqueo-esofágica, por tratar-se de dois órgãos que apresentam motilidade e pelo receio de que um dispositivo rígido pudesse ampliar o trajeto fistuloso.<sup>(14)</sup>

Nossos resultados iniciais sugerem que, se confirmados por futuros estudos, essa possa vir a ser uma técnica promissora para o tratamento endoscópico de fístulas da árvore traqueobrônquica.

## Referências

1. Taghavi S, Marta GM, Lang G, Seebacher G, Winkler G, Schmid K, et al. Bronchial stump coverage with a pedicled pericardial flap: an effective method for prevention of postpneumonectomy bronchopleural fistula. *Ann Thorac Surg.* 2005;79(1):284-8.
2. Kramer MR, Peled N, Shitrit D, Atar E, Saute M, Shlomi D, et al. Use of Amplatzer device for endobronchial closure of bronchopleural fistulas. *Chest.* 2008;133(6):1481-4.
3. Gursoy S, Yapucu MU, Ucvet A, Yazgan S, Basok O, Ermete S. Fibrin glue administration to support bronchial stump line. *Asian Cardiovasc Thorac Ann.* 2008;16(6):450-3.
4. Watanabe T, Okuyama H, Kubota A, Kawahara H, Hasegawa T, Ueno T, et al. A case of tracheal agenesis surviving without mechanical ventilation after external esophageal stenting. *J Pediatr Surg.* 2008;43(10):1906-8.
5. Gutiérrez C, López J, Barrios JE, Valdés E, Ayuso L, Cousello M, et al. Endoscopic treatment of recurrent tracheoesophageal fistula [Article in Spanish]. *Cir Pediatr.* 2008;21(3):130-4.
6. Oksuz H, Senoglu N, Zencirci B, Ezberci M, Yuzbasioglu MF. Pneumothorax, pneumomediastinum, tracheoesophageal fistula presenting with endotracheal intubation in post-cesarean period: A case report. *Cases J.* 2008;1(1):134.
7. Paul S, Talbot SG, Carty M, Orgill DP, Zellos L. Bronchopleural fistula repair during Clagett closure utilizing a collagen matrix plug. *Ann Thorac Surg.* 2007;83(4):1519-21.
8. Mora G, de Pablo A, García-Gallo CL, Laporta R, Ussetti P, Gámez P, et al. Is endoscopic treatment of bronchopleural fistula useful? [Article in Spanish]. *Arch Bronconeumol.* 2006;42(8):394-8.
9. Keckler SJ, Spilde TL, St Peter SD, Tsao K, Ostlie DJ. Treatment of bronchopleural fistula with small intestinal mucosa and fibrin glue sealant. *Ann Thorac Surg.* 2007;84(4):1383-6.
10. Singh SS, Pyragius MD, Shah PJ, Stubberfield J, Jurisevic CA, Chaloob S. Management of a large bronchopleural

- fistula using a tracheobronchial stent. *Heart Lung Circ.* 2007;16(1):57-9.
11. Lois M, Noppen M. Bronchopleural fistulas: an overview of the problem with special focus on endoscopic management. *Chest.* 2005;128(6):3955-65.
  12. West D, Togo A, Kirk AJ. Are bronchoscopic approaches to post-pneumonectomy bronchopleural fistula an effective alternative to repeat thoracotomy? *Interact Cardiovasc Thorac Surg.* 2007;6(4):547-50.
  13. Halabi A, Hijazi ZM. A new device to close secundum atrial septal defects: first clinical use to close multiple defects in a child. *Catheter Cardiovasc Interv.* 2008;71(6):853-6.
  14. Pedra CA, Pedra SF, Esteves CA, Chamiê F, Ramos S, Pontes SC Jr, et al. Initial experience in Brazil with the Helex septal occluder for percutaneous occlusion of atrial septal defects. *Arq Bras Cardiol.* 2003;81(5):435-52.

## ***Sobre os autores***

---

### ***Paulo Rogério Scordamaglio***

Médico Assistente. Serviço de Broncoscopia, Instituto do Coração, Hospital das Clínicas, Faculdade de Medicina, Universidade de São Paulo, São Paulo (SP) Brasil.

### ***Miguel Lia Tedde***

Médico Assistente. Disciplina de Cirurgia Torácica, Instituto do Coração, Hospital das Clínicas, Universidade de São Paulo, São Paulo (SP) Brasil.

### ***Hélio Minamoto***

Médico Assistente. Disciplina de Cirurgia Torácica, Instituto do Coração, Hospital das Clínicas, Universidade de São Paulo, São Paulo (SP) Brasil.

### ***Carlos Augusto Cardoso Pedra***

Chefe da Seção Médica de Intervenções em Cardiopatias Congênitas. Instituto Dante Pazzanese de Cardiologia, São Paulo (SP) Brasil.

### ***Fábio Biscegli Jatene***

Professor Titular. Disciplina de Cirurgia Torácica, Faculdade de Medicina, Universidade de São Paulo, São Paulo (SP) Brasil.