

Novo modelo de endoprótese traqueal autoexpansível de fabricação nacional: estudo experimental em coelhos*

A new model of a self-expanding tracheal stent made in Brazil:
an experimental study in rabbits

Celso Murilo Nílio Matias de Faria, Olavo Ribeiro Rodrigues, Helio Minamoto,
Patricia Maluf Cury, José de Mendonça Costa Neto, Domingo Marcolino Braille

Resumo

Objetivamos testar um novo modelo de endoprótese traqueal autoexpansível para que esse possa ser futuramente disponibilizado para o uso clínico. As endopróteses de nitinol revestidas de poliuretano foram alocadas no terço médio da traqueia de 25 coelhos da raça Nova Zelândia sob laringoscopia direta. Após um período de observação médio de 26 dias, avaliou-se a migração da prótese, grau de dilatação, incorporação, aderência, formação de tecido de granulação, presença de infiltrado inflamatório, envolvimento parietal e revestimento epitelial. Os resultados demonstraram completa expansibilidade radial, pouca aderência à mucosa traqueal e baixa incorporação tecidual, assim como alta taxas de formação de granulomas e de migração. Esse novo modelo demonstrou ser biocompatível e teve comportamento semelhante ao de outras próteses disponíveis no mercado.

Descritores: Implante de prótese; Estenose traqueal; Coelhos; Stents.

Abstract

We aimed to test a new model of self-expanding tracheal stent so that it might be made available for clinical use. Using direct laryngoscopy, we placed polyurethane-coated, nitinol stents into the middle third of the trachea in 25 New Zealand rabbits. After a mean observation period of 26 days, we evaluated stent migration, degree of expansion, attachment, adherence, formation of granulation tissue, presence of inflammatory infiltrate, parietal involvement, and epithelial lining. The results showed complete radial expansion, little adherence to the tracheal mucosa, and low tissue attachment, as well as high rates of granuloma formation and stent migration. This new model proved to be biocompatible and showed a behavior similar to that of other stents on the market.

Keywords: Prosthesis implantation; Tracheal stenosis; Rabbits; Stents.

O presente estudo teve como objetivo testar um novo modelo de endoprótese traqueal autoexpansível,⁽¹⁾ produzido pela indústria nacional, para que esse possa ser disponibilizado futuramente para o uso clínico.⁽²⁾

Aplicou-se a endoprótese traqueal em 25 coelhos (*Oryctolagus cuniculus*) da raça Nova Zelândia, com peso médio de 3.520 g, e procedeu-se à avaliação, decorrido um período de observação de 15-35 dias (média de 26 dias).

As endopróteses autoexpansíveis⁽³⁾ foram confeccionadas com um filamento único de nitinol (níquel/titânio)⁽⁴⁾ e revestidas com uma película de poliuretano. Suas dimensões eram de 20 mm

de comprimento por 8 mm de diâmetro externo após a liberação. Esse modelo foi projetado, confeccionado e fornecido pela Braille Biomédica, em São José do Rio Preto (SP).

As próteses foram montadas em um aplicador e liberadas por laringoscopia, auxiliadas pela introdução de um fio guia na luz do aplicador. As próteses foram alocadas no terço médio da traqueia dos coelhos, e seu posicionamento foi confirmado por estudo radiográfico cervicotorácico.

Os desfechos macroscópicos estudados foram migração da prótese, grau de dilatação, incorporação/aderência e formação de tecido de granulação. As variáveis microscópicas analisadas

* Trabalho realizado na Faculdade de Medicina de São José do Rio Preto, São José do Rio Preto (SP) Brasil.

Endereço para correspondência: Celso Murilo Nílio Matias de Faria. Rua Alcides Rossani, 853, Vilage LaMontagne, CEP 15093-520, São José do Rio Preto, SP, Brasil.

Tel. 55 17 2139-8328.

E-mail: fariamurilo@hotmail.com

Apoio financeiro: Este estudo recebeu apoio financeiro da Braille Biomédica através da doação das próteses.

Recebido para publicação em 26/7/2011. Aprovado, após revisão, em 28/2/2012.

foram presença de infiltrado inflamatório, celularidade, envolvimento parietal e revestimento epitelial mucoso.

Decorrido o período de observação, realizou-se o sacrifício dos animais pela administração de tiopental endovenoso e procedeu-se a reavaliação radiográfica post mortem para o estudo do desfecho migração.

Após a reavaliação radiográfica, procedeu-se a remoção do bloco laringotraqueal para o estudo da dilatação da prótese, incorporação/aderência à parede traqueal e presença de tecido de granulação. A análise histológica avaliou o infiltrado inflamatório e sua celularidade, a profundidade do processo inflamatório na parede traqueal (envolvimento parietal) e as alterações do revestimento epitelial.⁽⁵⁾

Dos 25 coelhos utilizados, 12 (48%) não preencheram os critérios do desenho do estudo e foram excluídos da análise dos resultados pelos seguintes motivos: aplicação inadequada da endoprótese, em 10, e óbito por pneumonia antes de completar 15 dias de observação, em 2. As aplicações inadequadas ocorreram no início do experimento, mas foram resolvidas após as modificações incorporadas ao aplicador e o melhor domínio da técnica de aplicação.

Para a avaliação dos resultados, foram incluídos 13 animais que cumpriram o período de observação.

Os resultados das variáveis macroscópicas e microscópicas estão demonstrados na Tabela 1.

A migração da prótese foi observada em 5 de 6 animais (84%). Entretanto, essa variável só foi analisada nesses animais, pois os outros 7 apresentaram rigidez post mortem, o que impossibilitou a hiperextensão do pescoço para a execução da radiografia, inviabilizando a avaliação da posição precisa da endoprótese. Já foi descrito que as próteses recobertas e aquelas autoexpansíveis apresentam o inconveniente de apresentar um alto grau de migração, e esse resultado corrobora os descritos na literatura (Figura 1).^(6,7)

Com relação ao grau de dilatação, aferido pela medida do diâmetro externo, esse esteve presente em 100% dos casos, sendo a dilatação total, em 54%, e muito próxima da dilatação total esperada, em 46%. Essa pequena variação pode ser atribuída à dimensão da endoprótese, que é propositalmente maior que a da traqueia para que ocorra a fixação por força radial.

Tabela 1 – Resultados das variáveis macroscópicas e microscópicas estudadas.

Variáveis macroscópicas	%
Presença de migração	84
Dilatação total	54
Dilatação parcial	46
Presença de incorporação	16
Presença de aderência	84
Presença de granulação	77
Variáveis microscópicas ^a	
Celularidade	
Células polimorfonucleares	67
Células mononucleares	33
Envolvimento parietal	
Superficial (mucosa)	42
Superficial + médio	33
Todas as túnicas	25
Revestimento epitelial	
Erosão	8
Ulceração	42
Hiperplasia regenerativa	33
Metaplasia escamosa	17

^aAvaliação do segmento traqueal com a prótese.

As endopróteses testadas apresentaram uma baixa frequência de incorporação tecidual (16%). Além disso, elas aderiram à mucosa e foram facilmente removidas da luz traqueal. Esse fato é observado com os *stents* revestidos, em cuja plataforma metálica os polímeros de revestimento impedem a entrada e a proliferação tecidual entre as malhas.

Um fato observado na prática terapêutica com próteses traqueais é a formação de granulomas.^(5,6,8) Com relação a essa variável, o presente estudo demonstrou uma frequência de granulomas de 77%, os quais estavam presentes tanto na extremidade proximal quanto na distal da endoprótese.

O estudo histológico demonstrou que o infiltrado inflamatório esteve presente em todos os casos, com predomínio de células polimorfonucleares, representando uma agressão de fase aguda, repetitiva e persistente, pela presença da prótese.

Quanto à profundidade do processo inflamatório na parede traqueal, esse foi restrito às camadas de mucosa e submucosa (terço interno da parede traqueal) em 75% dos animais, e foi extenso, envolvendo-se a todas as túnicas da parede, em apenas 17%.

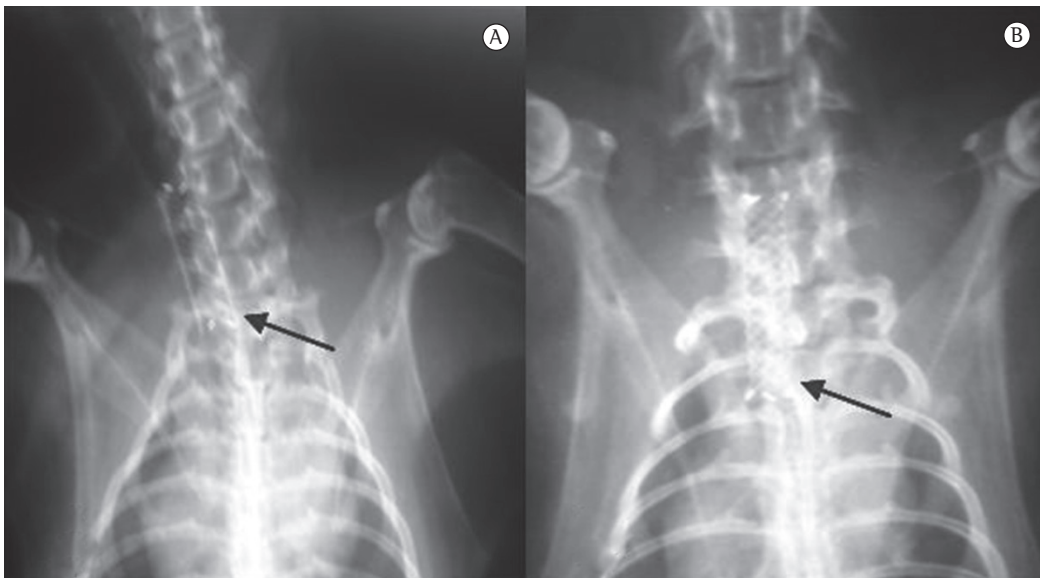


Figura 1 – Radiografia cervicotorácica de coelho no momento da liberação (em A) e em 30 dias após a aplicação da endoprótese (em B). Observar o deslocamento caudal da endoprótese na comparação das radiografias.

As alterações mais frequentes do revestimento epitelial respiratório em contato com a prótese foram a erosão epitelial e a ulceração, conseqüentes da lesão mecânica do epitélio respiratório. A alta taxa de metaplasia escamosa observada (67%) foi encontrada no segmento sem contato com a prótese e é indicativa e resultante da cronicidade do processo inflamatório.

Os resultados dos desfechos estudados com a endoprótese de nitinol revestida de poliuretano demonstraram um comportamento semelhante ao de outras próteses já disponíveis no mercado.⁽⁹⁾

Novos estudos de biocompatibilidade com o presente modelo de prótese, diversificando seu tamanho, diâmetro e força radial, assim como utilizando outros modelos animais, acrescentariam informações antes de sua disponibilização para o uso clínico.

Essa endoprótese autoexpansível de nitinol recoberta de poliuretano, implantada na traqueia de coelhos, demonstrou proporcionar fácil aplicação, liberação e alocação na luz traqueal. Apresentou boa expansibilidade radial, adaptando-se ao diâmetro da traqueia. Verificou-se uma alta proporção de formação de granulomas, baixa permeabilidade e elevada taxa de migração. Observou-se ainda uma boa aderência à mucosa traqueal, porém uma baixa proporção de incorporação tecidual. A prótese demonstrou ser biocompatível.

Referências

1. Terra RM, Minamoto H, Jatene FB. Intratracheal stent: prosthesis or orthosis? *J Bras Pneumol.* 2006;32(6):606-7. Pmid:17438639. <http://dx.doi.org/10.1590/S1806-37132006000600024>
2. Xavier RG, Sanches PR, de Macedo Neto AV, Kuhl G, Vearick SB, Michelon MD. Development of a modified Dumon stent for tracheal applications: an experimental study in dogs. *J Bras Pneumol.* 2008;34(1):21-6. Pmid:18278372. <http://dx.doi.org/10.1590/S1806-37132008000100005>
3. Saueressig MG, Macedo Neto AV, Moreschi AH, Xavier RG, Sanches PR. Correção das estenoses traqueobrônquicas mediante o emprego de órteses. *J Pneumol.* 2002;28(2):84-93. <http://dx.doi.org/10.1590/S0102-35862002000200005>
4. Buehler WJ, Gilfrich JW, Wiley RC. Effect of low-temperature phase changes on the mechanical properties of alloys near composition TiNi. *J Appl Phys.* 1963;34(5):1475-8.
5. Sara C. Histological changes in the trachea and bronchi with tracheostomy. *Med J Aust.* 1967;1(23):1174-7. Pmid:6029499.
6. Rafanan AL, Mehta AC. Stenting of the tracheobronchial tree. *Radiol Clin North Am.* 2000;38(2):395-408. [http://dx.doi.org/10.1016/S0033-8389\(05\)70170-6](http://dx.doi.org/10.1016/S0033-8389(05)70170-6)
7. Saito Y, Imamura H. Airway stenting. *Surg Today.* 2005;35(4):265-70. Pmid:15815840. <http://dx.doi.org/10.1007/s00595-004-2942-y>
8. Mitsuoka M, Hayashi A, Takamori S, Tayama K, Shirouzu K. Experimental study of the histocompatibility of covered expandable metallic stents in the trachea. *Chest.* 1998;114(1):110-4. Pmid:9674456. <http://dx.doi.org/10.1378/chest.114.1.110>
9. Chin CS, Litle V, Yun J, Weiser T, Swanson SJ. Airway stents. *Ann Thorac Surg.* 2008;85(2):S792-6. Pmid:18222219. <http://dx.doi.org/10.1016/j.athoracsur.2007.11.051>

Sobre os autores

Celso Murilo Nálío Matias de Faria

Médico Assistente. Disciplina de Cirurgia Torácica, Hospital de Base de São José do Rio Preto, Faculdade de Medicina de São José do Rio Preto, São José do Rio Preto (SP) Brasil.

Olavo Ribeiro Rodrigues

Professor Adjunto-Doutor. Disciplina de Cirurgia Torácica, Faculdade de Medicina da Universidade de Mogi das Cruzes, Mogi das Cruzes (SP) Brasil. Cirurgião de Tórax. Hospital Luzia de Pinho Melo, Secretaria da Saúde do Estado de São Paulo, Mogi das Cruzes (SP) Brasil. Diretor. Instituto do Tórax de Mogi das Cruzes, Mogi das Cruzes (SP) Brasil.

Helio Minamoto

Médico Assistente. Departamento de Cardiopneumologia, Instituto do Coração, Hospital das Clínicas, Faculdade de Medicina, Universidade de São Paulo (SP) Brasil.

Patricia Maluf Cury

Coordenadora de Ensino. Faculdade de Medicina de São José do Rio Preto, São José do Rio Preto (SP) Brasil.

José de Mendonça Costa Neto

Sócio Proprietário. Laboratório de Histopatologia Ltda. São José do Rio Preto (SP) Brasil.

Domingo Marcolino Braile

Professor. Universidade Estadual de Campinas, Campinas (SP) Brasil. Diretor Adjunto. Programa de Pós-Graduação, Faculdade de Medicina de São José do Rio Preto, São José do Rio Preto (SP) Brasil.