

Ultrassom pulmonar em pacientes críticos: uma nova ferramenta diagnóstica*

Lung ultrasound in critically ill patients: a new diagnostic tool

Felippe Leopoldo Dexheimer Neto, Paulo de Tarso Roth Dalcin,
Cassiano Teixeira, Flávia Gabe Beltrami

Resumo

A avaliação pulmonar através do ultrassom é um tema de crescente interesse na avaliação de pacientes críticos, muitas vezes aplicado por não radiologistas. Como essa técnica baseia-se no fato de que todas as agressões agudas reduzem a aeração pulmonar, o ultrassom pulmonar pode fornecer informações complementares ao exame físico e à impressão clínica, com a principal vantagem de ser realizado à beira do leito. O objetivo dessa revisão foi avaliar as aplicações clínicas do ultrassom pulmonar, através da pesquisa das bases de dados PubMed e Biblioteca Virtual em Saúde dos seguintes termos, em português e em inglês: ultrassom, pulmão e cuidados críticos. Além dos artigos mais relevantes, estendeu-se a busca a livros especializados. Dados da literatura mostram que o ultrassom pulmonar é útil na interpretação de infiltrados pulmonares, tendo boa acurácia na identificação de consolidações e de síndrome intersticial. Além disso, ultrassom pulmonar tem sido amplamente utilizado na avaliação e abordagem de derrames pleurais, assim como na identificação de pneumotórax. Essa técnica pode também ser útil na avaliação imediata de pacientes com dispneia ou insuficiência respiratória aguda. Outras aplicações descritas são a monitorização da resposta ao tratamento e o aumento da segurança na realização de procedimentos invasivos. Embora ainda haja a necessidade de uma padronização dos critérios de treinamento e certificação, esse é um método rápido, barato e amplamente disponível, e a incorporação dessa nova tecnologia deve tornar-se progressivamente maior no cuidado de doentes críticos.

Descritores: Ultrassonografia; Pulmão; Cuidados intensivos; Unidades de terapia intensiva.

Abstract

The evaluation of critically ill patients using lung ultrasound, even if performed by nonspecialists, has recently garnered greater interest. Because lung ultrasound is based on the fact that every acute illness reduces lung aeration, it can provide information that complements the physical examination and clinical impression, the main advantage being that it is a bedside tool. The objective of this review was to evaluate the clinical applications of lung ultrasound by searching the PubMed and the Brazilian Virtual Library of Health databases. We used the following search terms (in Portuguese and English): ultrasound; lung; and critical care. In addition to the most relevant articles, we also reviewed specialized textbooks. The data show that lung ultrasound is useful in the differential diagnosis of pulmonary infiltrates, having good accuracy in identifying consolidations and interstitial syndrome. In addition, lung ultrasound has been widely used in the evaluation and treatment of pleural effusions, as well as in the identification of pneumothorax. This technique can also be useful in the immediate evaluation of patients with dyspnea or acute respiratory failure. Other described applications include monitoring treatment response and increasing the safety of invasive procedures. Although specific criteria regarding training and certification are still lacking, lung ultrasound is a fast, inexpensive, and widely available tool. This technique should progressively come to be more widely incorporated into the care of critically ill patients.

Keywords: Ultrasonography; Lung; Critical care; Intensive care units.

* Trabalho realizado no Hospital Ernesto Dornelles; Hospital Moinhos de Vento; Universidade Federal de Ciências da Saúde de Porto Alegre; e Departamento de Medicina Interna da Universidade Federal de Rio Grande do Sul, Porto Alegre (RS) Brasil. Endereço para correspondência: Felippe Leopoldo Dexheimer Neto, Departamento Médico Judiciário, Avenida Borges de Medeiros, 1565, Centro/Praia de Belas, CEP 90110-906, Porto Alegre, RS, Brasil.

Tel. 55 51 3210-6400. E-mail: fldneto@tj.rs.gov.br

Apoio financeiro: Nenhum.

Recebido para publicação em 24/2/2012. Aprovado, após revisão, em 28/3/2012.

Introdução

O ar é uma barreira às ondas do ultrassom, e, por esse fato, a avaliação do pulmão por esse método foi considerada impossível por muito tempo.^(1,2) Contudo, um número crescente de estudos tem quebrado esse paradigma, demonstrando que o exame de ultrassom pode ser útil para a avaliação pulmonar de pacientes críticos, de maneira complementar aos demais achados de imagem.⁽³⁻⁷⁾

Ainda que o ultrassom seja tradicionalmente utilizado por radiologistas, há muitas publicações positivas em relação à realização de ultrassom pulmonar (USP) por não especialistas (emergencistas, intensivistas, pneumologistas, entre outros).^(4,6-10) A grande vantagem dessa ferramenta é a sua aplicação imediata, à beira do leito, integrada com os resultados do exame físico e da impressão clínica.⁽⁶⁾ Além disso, muitas razões tornam o exame de USP especialmente atraente para a avaliação de pacientes graves (Quadro 1).

A técnica do USP baseia-se no fato de que todas as agressões agudas reduzem a aeração dos pulmões, alterando sua superfície e gerando padrões previsíveis e distintos, o que permite firmar diagnósticos e monitorar intervenções terapêuticas (Figura 1).^(1,4,11)

Os principais autores do tema defendem que o exame de USP deve ser essencialmente simples, focado e direcionado aos pacientes críticos, propondo uma técnica padronizada, com equipamento simples e com um único transdutor.^(1,4,12)

Nesse contexto, o objetivo do presente artigo de revisão foi avaliar as aplicações clínicas do USP em pacientes críticos.

Métodos

Foi realizada uma revisão da literatura com busca eletrônica nas bases de dados PubMed e Biblioteca Virtual em Saúde, utilizando combinações dos descritores “ultrassom”, “pulmão” e “cuidados críticos”, assim como dos termos MeSH “*ultrasonography*”, “*critical care*” e “*lung*”. Essa revisão foi realizada em 17 de janeiro de 2012. Os critérios de inclusão foram os seguintes: artigos publicados em português e inglês, com data de publicação a partir de janeiro de 2001 até a data da busca eletrônica. Estendeu-se a busca, também, a livros de referência em pneumologia e em ultrassom em terapia intensiva, assim como artigos correlatos em revistas especializadas.

Um total de 8 artigos foi identificado na busca das bases eletrônicas. Desses, 6 foram considerados relevantes pelos revisores. Foram selecionados outros 22 artigos/textos a partir da busca estendida.

Técnica do exame de ultrassom em pulmão normal

Antes de abordar a utilização clínica do USP em pacientes críticos, cabe uma breve revisão sobre a técnica e sobre os achados considerados normais com a utilização desse método diagnóstico.

O ultrassom é uma forma de energia sonora não audível, utilizada para fins diagnósticos, numa faixa de frequência de 2-20 MHz. Seu pulso é gerado por cristais piezoelétricos presentes no transdutor do aparelho, originando ondas que são transmitidas, atenuadas e refletidas pelos tecidos.

Quase toda a energia é refletida, mas a diferença da impedância acústica dos tecidos altera a força do sinal de ultrassom; isso permite obter informações sobre a localização e as características

Quadro 1 - Vantagens do ultrassom pulmonar na avaliação de pacientes críticos.

Aprendizado fácil
Método rápido, não invasivo e de fácil reprodução
Equipamento portátil: a avaliação à beira do leito dispensa a necessidade e risco do transporte do paciente
Amplamente disponível
Limita a exposição à radiação
Boa acurácia
Permite diagnóstico e monitorização da resposta
Baixo custo

Fontes: Lichtenstein, Bouhemed et al., Mayo, Anantham & Ernst, Koenig et al. e Soldati & Sher.^(1,3-6,11)

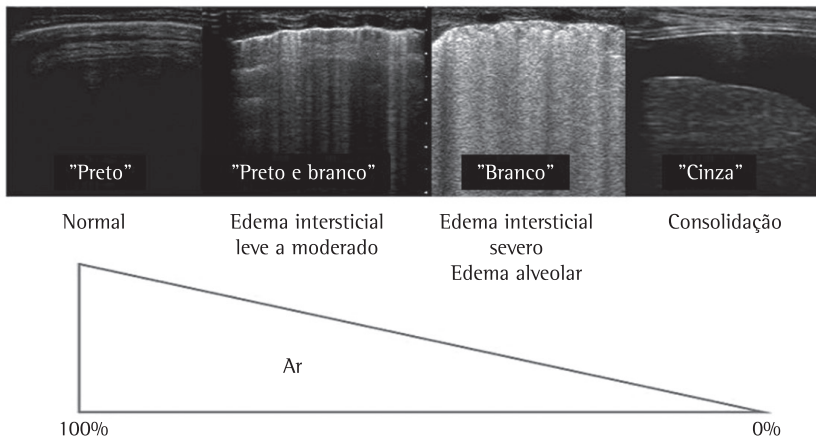


Figura 1 – Princípios físicos do ultrassom pulmonar. Quanto menos aerado o pulmão, mais fácil é a detecção de anormalidades pelo método. Adaptado com permissão de Gargani.⁽²⁾

dos tecidos, que são processados em uma imagem em escala de cinza, que é a base da tecnologia do ultrassom.⁽⁵⁾

A forma de processar os sinais refletidos determina a formação da imagem. Com o modo brilho (modo B), a amplitude da energia é demonstrada como pontos de diferentes intensidades, permitindo a criação da imagem bidimensional convencional, enquanto outra opção no processamento dos achados é o modo movimento (modo M), no qual a imagem de um objeto em particular é acompanhada ao longo do tempo (Figura 2).⁽⁵⁾

As especificações quanto ao equipamento de ultrassom são variadas, mas geralmente são indicados aparelhos considerados comuns e amplamente disponíveis. Um transdutor curvo de 3-7 MHz, preferencialmente pequeno (para uma melhor adaptação aos espaços intercostais), é adequado.^(3,4,6)

Ao realizar o exame, para uma satisfatória aquisição das imagens, dois parâmetros necessitam ser ajustados: a profundidade (geralmente inferior a 10 cm, dependendo do objetivo do exame) e o ganho (que amplifica os sinais, tornando a imagem mais clara ou mais escura conforme a necessidade do examinador).^(5,10)

Para os propósitos da presente revisão, o USP abrange a avaliação da parede torácica, espaço pleural, diafragma e pulmões.⁽⁶⁾ A duração estimada do exame é de aproximadamente 15 min, mas operadores experientes o realizam mais rapidamente.⁽³⁾

Em geral, o paciente é examinado na posição supina, com a cabeceira elevada. As linhas axilares

anterior e posterior são os pontos de referência para o exame, dividindo o tórax em três zonas, que geralmente ainda são subdivididas em setores superior e inferior.^(3,5)

Por convenção, o USP é realizado no plano longitudinal, com o transdutor perpendicular à superfície da pele.⁽⁴⁾

Inicialmente, com o aparelho de ultrassom no modo B, posiciona-se o transdutor com seu marcador direcionado para a cabeça do paciente

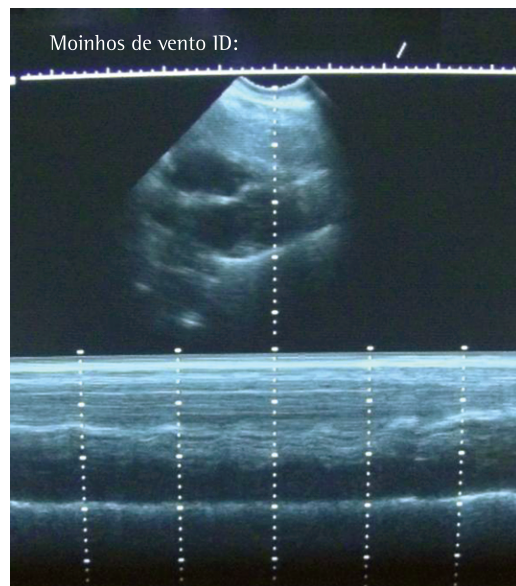


Figura 2 – Modos do ultrassom. Imagem de ultrassom cardíaco no corte subxifoide. Na parte de cima da imagem, modo brilho; na parte de baixo da imagem, modo movimento, no qual a imagem do objeto é acompanhada ao longo do tempo, permitindo avaliar a amplitude de sua movimentação.

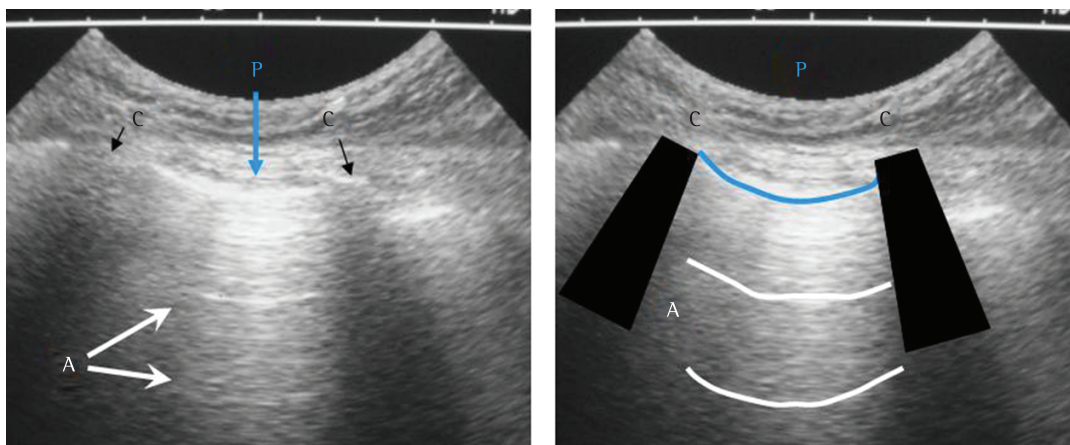


Figura 3 – Imagens de ultrassom pulmonar em pulmão normal. À esquerda, é identificado um espaço intercostal, formado por duas costelas adjacentes (imagens escuras indicadas pelas letras C), e a linha pleural (clara, aproximadamente 0,5 cm abaixo do nível das costelas e indicada pela letra P). Além disso, são identificadas as linhas A (horizontais e claras, indicadas pelas letras A). Na figura à direita, a esquematização dos achados.

e perpendicular às costelas, obtendo-se a imagem típica do USP.^(4,6) Os espaços intercostais adjacentes são examinados deslizando-se o transdutor verticalmente (Figura 3).⁽¹⁰⁾

As costelas bloqueiam as ondas do ultrassom e são identificadas por sua sombra acústica posterior (letra C na Figura 3), que impede a visualização das estruturas mais profundas. Aproximadamente 0,5 cm abaixo delas, uma linha horizontal clara (hiperecogênica) é visualizada, chamada linha pleural (letra P na Figura 3). Essa linha resulta do encontro da pleura visceral com a parietal, e sua cintilância se deve ao deslizamento entre elas (deslocamento do ar).

O parênquima pulmonar normal (assim como qualquer estrutura anatômica preenchida por gases) não é visível além da pleura, pois a presença de ar impede a propagação da onda do ultrassom. Esse fato gera um artefato de repetição, que é identificado no exame como a presença de linhas horizontais claras (hiperecogênicas), sem movimento, que se repetem em intervalos iguais, chamadas de linhas A (letra A na Figura 3).

O achado fundamental no exame de ultrassom pulmonar é o deslizamento pleural, que consiste na movimentação (brilho ou cintilância) em ciclos regulares da linha pleural, acompanhando os movimentos respiratórios.^(1,4,5)

O deslizamento pleural é facilmente identificado no modo B e apresenta um sinal específico no modo M, chamado de sinal da praia – caracterizado por um padrão linear correspondendo à parede

tóracica (sem movimento) sobre a linha pleural (clara ou hiperecogênica) e um padrão granular homogêneo abaixo dessa, artefato esse gerado pelos ciclos respiratórios e pelo movimento do ar (Figura 4).

O deslizamento pleural é um achado de pulmões normais e encontra-se ausente nas patologias que alteram a mobilidade pulmonar – pleurisia, pleurodese, pneumotórax, enfisema subcutâneo, apneia, broncoespasmo severo, DPOC




Figura 4 – Ultrassom pulmonar em modo movimento. Um padrão normal é identificado à esquerda (em a), através do sinal da praia (imagem linear superficial), linha pleural (clara, indicada pela seta) e padrão granular homogêneo abaixo, que corresponde ao deslizamento pleural. A composição da imagem (região a + b) identifica o ponto pulmonar (P), além do padrão granular. Na área em b, os achados são lineares, não havendo documentação de deslizamento (sinal da estratosfera). Esses achados simultâneos são 100% específicos para pneumotórax. Adaptado com permissão de Bouhemad et al.⁽³⁾

e síndrome do desconforto respiratório agudo, entre outros.⁽⁵⁾

Ao avaliar as regiões do tórax, é recomendado que o examinador identifique o diafragma e os pulmões, sendo que os derrames pleurais e as consolidações geralmente são identificados nas regiões pendentes.⁽³⁾ Vale lembrar que sempre é útil a avaliação do pulmão contralateral a fim de se comparar os achados.⁽⁷⁾

Aplicações clínicas

O USP pode ser um bom meio de elucidar dúvidas na interpretação de infiltrados pulmonares, podendo diferenciar o pulmão normal de consolidações, infiltrado intersticial, infiltrado alveolar ou derrame pleural.^(2,3)

Derrame pleural

O derrame pleural é um problema comum em pacientes críticos. Sabe-se que ultrassom é mais sensível do que o exame clínico e a radiografia de tórax para seu diagnóstico, sendo especialmente efetivo no diagnóstico diferencial entre efusões e atelectasia pulmonar.^(5,13,14)

A presença de derrame pleural pode ser facilmente avaliada através do USP, correspondendo a uma imagem escura (hipoecogênica) e homogênea nas regiões pendentes do tórax.^(2,3,6)

Para uma adequada avaliação do derrame pleural, faz-se necessária a identificação de três achados⁽¹⁰⁾:

- Limites anatômicos: parede torácica, pulmão, diafragma e órgãos sólidos adjacentes (fígado/baço), confirmando a localização intratorácica da coleção, especialmente se for planejada a execução de toracocentese
- Espaço anecoico: derrame pleural propriamente dito
- Alterações dinâmicas: aeração pulmonar intermitente e/ou pulmão comprimido (atelectasia), movimentação diafragmática, movimento sinusoidal inspiratório (Figura 5)

Em um estudo que avaliou pacientes na emergência com queixa de dispneia, o USP demonstrou melhor acurácia do que a radiografia em pacientes que posteriormente realizaram TC de tórax. Naquele estudo, a sensibilidade e a especificidade do USP para a identificação de derrame pleural foram de 90% e 73%, respectivamente.⁽¹⁴⁾

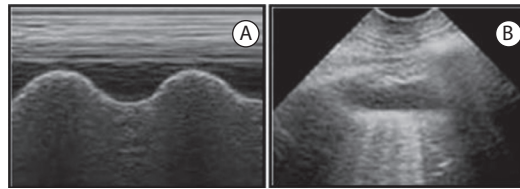


Figura 5 – Achados indicativos de derrame pleural. Em A, sinal do sinusoide em avaliação de imagem hipoecogênica (escura) com o modo movimento. A movimentação cíclica do parênquima pulmonar subjacente confirma o achado de derrame pleural. Em B, sinal do quadrado, com imagem quadrangular limitada lateralmente pela sombra acústica posterior das costelas, limite superior pela parede torácica, centralmente por imagem anecoica (escura, indicando derrame pleural) e, mais profundamente, imagem hiperecogênica (clara, correspondendo ao parênquima pulmonar). Modificado de Lichtenstein.⁽¹⁾

O derrame pleural também pode ser identificado pelo chamado sinal do quadrado (Figura 5) e diferenciado de outros órgãos sólidos pela visualização do movimento sinusoidal inspiratório no modo M – sinal do sinusoide (Figura 5) – com especificidade de 97%.⁽¹⁾

A estimativa do volume do derrame pleural ainda é um tema controverso, mas uma opção é avaliar a distância entre o pulmão e a parede torácica posterior com o transdutor posicionado na linha axilar posterior. Quando essa distância é ≥ 50 mm, esse achado é altamente sugestivo de ≥ 500 mL de derrame pleural,⁽³⁾ enquanto uma alternativa é multiplicar a distância máxima nessa posição por 20, obtendo-se uma estimativa do volume em mL.^(15,16)

No caso de derrame pleural complicado, o USP também é superior em sua identificação em relação às demais modalidades de imagem,^(6,10) podendo ser identificados pontos cintilantes em meio à imagem anecoica da efusão (debris girando livremente) ou até mesmo a presença de septações (imagens lineares claras, hiperecogênicas).^(5,17) Além disso, um derrame pleural que não apresente essas alterações pode ser descartado como fonte de infecção em pacientes febris.⁽¹⁷⁾

Pneumotórax

O USP é muito efetivo em descartar rapidamente pneumotórax, pois a presença de deslizeamento pleural (ou sinal da praia) exclui esse diagnóstico (valor preditivo negativo de 100%).^(1,4)

No caso de pneumotórax, sua avaliação deve iniciar nas áreas não pendentes do tórax, sendo que a interposição de ar entre as camadas da pleura impede seu deslizamento, impossibilitando a presença de linhas B (vide síndrome intersticial, abaixo) e restando apenas linhas A no exame de USP.^(2,5) Em um estudo no qual se avaliou pneumotórax residual após a retirada de dreno torácico em pacientes no pós-operatório, a realização do USP foi mais rápida do que a obtenção da radiografia de tórax, e os achados dos dois exames apresentaram uma boa correlação.⁽¹⁸⁾ Além disso, múltiplos estudos demonstraram a superioridade do USP para descartar pneumotórax em relação à radiografia de tórax em posição supina.⁽¹⁹⁻²¹⁾ Contudo, o diagnóstico definitivo de pneumotórax é considerado difícil, pois não basta apenas a ausência do deslizamento pleural; há a necessidade de se identificar o chamado ponto pulmonar (ponto de deslizamento pleural intermitente), o que exige um examinador experiente.^(3,4) Esse sinal consiste na visualização de um local de pulmão normal em contato com uma área com ausência de deslizamento pleural e de linhas A. Esse achado indica que o parênquima está parcialmente colapsado, sendo 100% específico para pneumotórax.⁽¹⁾ Da mesma forma, ao não haver deslizamento pleural, os achados no modo M se modificam, pois, abaixo da linha pleural, ao invés de um padrão granular, será visualizado um padrão linear, chamado de sinal da estratosfera (Figura 4).

Síndrome intersticial

A presença de edema pulmonar ou infiltrado intersticial é caracterizada pelo espessamento dos septos interlobulares e por uma redução da aeração periférica, gerando as chamadas linhas B. Essas são artefatos verticais – que podem ser múltiplos no mesmo espaço intercostal – claros (hiperecogênicos), que se originam a partir da linha pleural e que se estendem ao fim da tela, apagando as linhas A nas suas intersecções.

As linhas B se movimentam em sincronia com o ciclo respiratório, e sua presença exclui o diagnóstico de pneumotórax.⁽⁴⁾ Embora sua presença possa ser detectada em pulmões normais, seu número está diretamente relacionado com o grau de espessamento dos septos interlobulares e com a redução da aeração pulmonar (Figura 6).⁽⁵⁾

Estudos demonstram que a presença de linhas B com distância de 7 mm entre si está associada

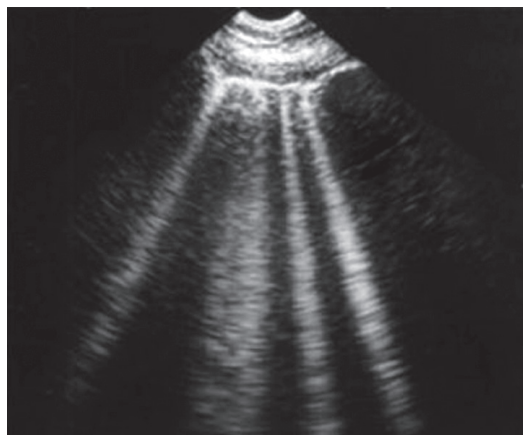


Figura 6 – Linhas B no ultrassom pulmonar. Embora ocorra em indivíduos normais, seu número e intensidade são diretamente proporcionais ao grau de edema pulmonar, septal ou alveolar. Adaptado de Lichtenstein et al.⁽²³⁾

ao espessamento dos septos interlobulares causado por congestão venosa, enquanto linhas B com distância de 3 mm ou menos estão associadas a áreas de edema alveolar (correspondendo ao achado tomográfico de vidro fosco).⁽³⁾

Para fins práticos, a identificação de mais do que três linhas B em um espaço intercostal em áreas pulmonares não pendentes é considerado um achado anormal.^(4,6) Ademais, o número de linhas B é diretamente proporcional à piora da classe funcional da insuficiência cardíaca, ao conteúdo de água pulmonar extravascular, ao nível de peptídeo natriurético cerebral e à severidade da disfunção diastólica para qualquer grau de disfunção sistólica.^(2,5,9,22) Dessa forma, a presença de linhas B nas regiões não pendentes do tórax é útil para o diagnóstico diferencial de dispneia cardiogênica e não cardiogênica, inclusive com validação em estudos que comparam os achados do USP com os níveis obtidos de peptídeo natriurético cerebral.^(2,5) Além disso, o diagnóstico de edema pulmonar pelo USP pode ser confirmado pelo desaparecimento dessas linhas após o tratamento apropriado para a insuficiência cardíaca.^(5,22)

Atelectasia e consolidação pulmonar

O achado de atelectasia ou de consolidação pulmonar consiste em uma perda de aeração, gerando uma área de parênquima visível, semelhante à textura do fígado, de bordas mal definidas e irregulares.⁽⁵⁾ A comparação com os

órgãos sólidos abdominais (fígado ou baço) permite que se identifique uma nítida semelhança entre as estruturas (densidade de tecido), o chamado sinal da hepatização, com especificidade de 98,5% para o diagnóstico de consolidações (Figura 7A).^(1,5) Além disso, a identificação de irregularidades nas bordas da lesão (ou seja, na própria linha pleural) é denominada sinal do retalho (Figura 7B), e tem sensibilidade de 90% para o diagnóstico de consolidação do parênquima.⁽¹⁾ Ainda, no interior da consolidação, podem ser identificadas imagens puntiformes claras (hiperecogênicas), que variam de acordo com o ciclo ventilatório (mudando de localização, tamanho ou forma) e que correspondem ao achado de broncogramas aéreos.⁽³⁾

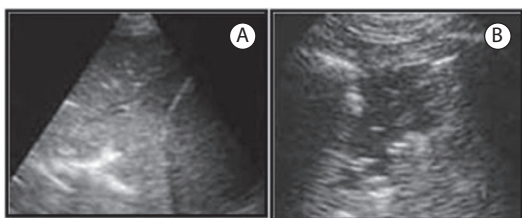


Figura 7 – Imagens de ultrassom pulmonar, indicando perda de aeração pulmonar. Em A, sinal da hepatização: espaço intercostal com presença de parênquima pulmonar hiperecogênico e diafragma (linha curva, clara) sobre órgão sólido. Em B, sinal do retalho: espaço intercostal com imagem hipocogênica de margens irregulares sobre parênquima pulmonar. Adaptado de Lichtenstein.⁽¹⁾

É importante destacar que o achado de consolidação é puramente descritivo, pois qualquer processo que torne o compartimento alveolar sem ar será identificado como consolidação pelos métodos diagnósticos (radiografia, USP ou TC).⁽⁴⁾ A presença de atelectasias pode ser sugerida pelo estreitamento dos espaços intercostais e pela elevação do hemidiafragma.⁽⁵⁾ Portanto, cabe ao clínico interpretar os achados para uma correta determinação da causa do estado patológico (atelectasias, processos infiltrativos e edema pulmonar).

Insuficiência respiratória

O USP permite uma avaliação padronizada de pacientes com dispneia e/ou insuficiência respiratória,^(4,5) baseada no perfil dos achados do USP em conjunto com a avaliação para trombose venosa nos membros inferiores. Essa

abordagem, intitulada *BLUE protocol*, pode prover respostas imediatas para situações nas quais, previamente, apenas técnicas sofisticadas e lentas eram disponíveis.^(1,23) Esse protocolo divide os achados do USP em perfis distintos (Figura 8).

Em resumo, um exame de USP que demonstre um padrão de pulmão normal (deslizamento pleural com presença de linhas A) deve ser associado à avaliação venosa dos membros inferiores. Se houver sinais de trombose venosa, esse achado é específico para embolia pulmonar e, em casos negativos, esse padrão sugere broncoespasmo como etiologia da disfunção respiratória. Já a ausência de deslizamento pleural com presença de linhas A torna o diagnóstico de pneumotórax possível; porém, para o seu diagnóstico, é necessário identificar o ponto pulmonar.⁽¹⁾ Além disso, em pacientes com infecção pulmonar, os achados do USP podem corresponder à presença de consolidações anteriores, a áreas que não apresentem deslizamento pleural e com predomínio de linhas B, a achados assimétricos entre os hemitórax ou, ainda, à identificação de um padrão normal associado com a presença de derrame pleural e consolidação posterior.⁽²³⁾

Combinando esses achados do USP, um algoritmo foi proposto para a avaliação de pacientes com insuficiência respiratória aguda (Figura 9).⁽²³⁾ Naquele estudo, a avaliação dos resultados do USP, realizado logo após a admissão dos pacientes em UTI, apresentou uma acurácia de 90,5% em relação ao diagnóstico final da equipe assistente.⁽²³⁾

Monitoramento de intervenções

A avaliação pulmonar com o ultrassom permite monitorar a resposta a intervenções clínicas. Um estudo que avaliou pacientes com insuficiência renal e congestão pulmonar demonstrou que a redução do número de linhas B foi proporcional à redução do volume de água pulmonar extravascular, fato acompanhado pela melhora clínica dos pacientes.⁽²²⁾ Por outro lado, em pacientes com instabilidade hemodinâmica e necessidade de ressuscitação volêmica, há dificuldades em se obter um parâmetro para limitar a administração de fluidos. Lichtenstein et al. correlacionaram os artefatos do USP com os valores hemodinâmicos mensurados em pacientes com cateteres de artéria pulmonar.⁽²⁴⁾ No estudo, houve uma boa correlação entre a predominância de linhas A no USP e uma pressão de oclusão da artéria pulmonar

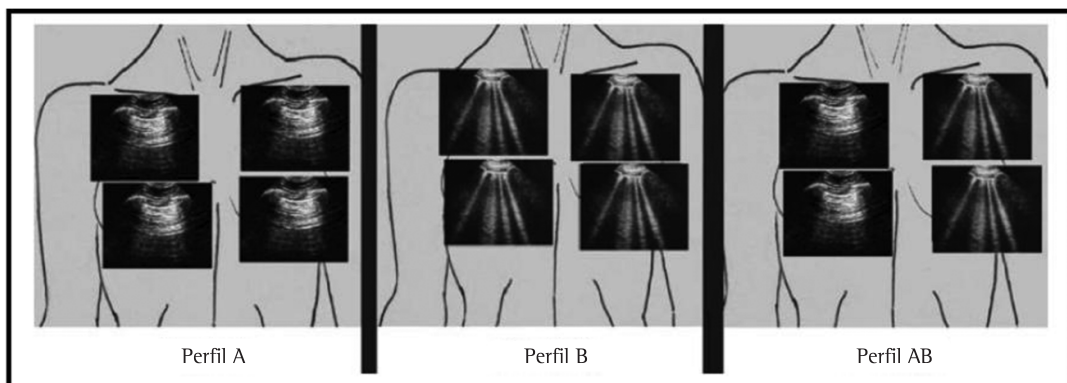


Figura 8 – Perfis dos achados do ultrassom pulmonar em pacientes com insuficiência respiratória: um perfil A é definido pela presença de deslizamento pleural e linhas A, praticamente descartando congestão, enquanto um perfil B (deslizamento pleural em associação com predomínio de linhas B) praticamente exclui pneumotórax, broncoespasmo e embolia pulmonar, sugerindo edema pulmonar. Um perfil AB, com assimetria nos achados, indica possível pneumonia. Adaptado de Lichtenstein et al.⁽²³⁾

inferior a 18 mmHg, levando a conclusão de que o padrão A indica que ainda há tolerância pulmonar para novos desafios hídricos. Contudo, se o predomínio for substituído por linhas B, provavelmente um mecanismo hidrostático estará gerando uma síndrome intersticial.⁽²⁴⁾

Em outro estudo com pacientes com pneumonia associada à ventilação mecânica, houve uma alta

correlação entre os achados do USP e da TC no que tange a reeração pulmonar, que é um fator associado diretamente com uma resposta positiva aos agentes antimicrobianos. Aliás, o oposto também foi observado, pois pacientes que apresentaram piora da aeração do parênquima pulmonar (por USP e TC) evoluíram com falha do tratamento.⁽²⁵⁾ Além disso, por avaliar a reeração

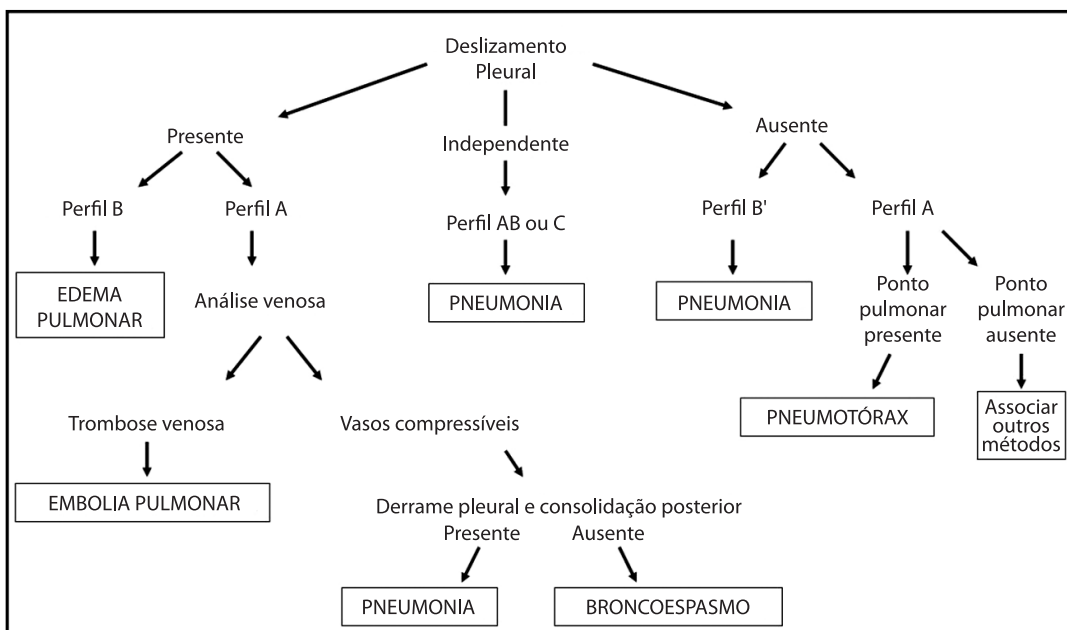


Figura 9 – Algoritmo para a avaliação da insuficiência respiratória aguda, conforme os achados do ultrassom pulmonar. Definição dos perfis: perfil A, presença de deslizamento pleural e linhas A; perfil AB, assimetria nos achados; perfil B, deslizamento pleural em associação com predomínio de linhas B; perfil B', presença de linhas B sem deslizamento pleural; e perfil C, presença de consolidações ou áreas de atelectasias, associadas ou não à presença de derrame pleural. Adaptado de Lichtenstein et al.⁽²³⁾

pulmonar, o USP pode ser útil como ferramenta complementar para avaliar o recrutamento alveolar com a aplicação de pressão expiratória final positiva.⁽²⁶⁾

Auxílio em procedimentos

O auxílio ultrassonográfico aumenta o sucesso e a segurança das toracocenteses, aumentando seu rendimento e reduzindo a incidência de pneumotórax iatrogênico, mesmo em pacientes em ventilação mecânica com pressão positiva.^(5,6,10,17,27,28) Recomenda-se a identificação do derrame com uma espessura de, pelo menos, 15 mm para a realização do procedimento. Além disso, alguns autores sugerem a utilização de rotina do USP antes de qualquer procedimento invasivo (cateteres, drenagens e biópsias), pois, havendo a presença de deslizamento pleural antes do procedimento, sua ausência após a intervenção é uma forte evidência de pneumotórax iatrogênico.^(6,19)

Outras funções

O USP também pode ser um método útil na avaliação da função diafragmática, através da avaliação da sua movimentação na inspiração profunda, do volume corrente e do *sniff test*.⁽⁶⁾ Além disso, a movimentação diafragmática pode ser um bom fator preditor para o sucesso da extubação de pacientes críticos,⁽²⁹⁾ enquanto a drenagem torácica guiada pelo ultrassom pode acelerar o desmame da ventilação mecânica.⁽²⁸⁾

Outra indicação promissora é a sua utilização para a confirmação do adequado posicionamento do tubo endotraqueal, através da presença de deslizamento pleural bilateral.⁽³⁰⁾

Peris et al. avaliaram a implementação de um protocolo de avaliação de rotina com USP em pacientes admitidos numa UTI, com a redução do número total de radiografias e tomografias realizadas. Cabe destacar que, apesar da redução de custos, não houve piora nos desfechos da população avaliada.⁽¹⁶⁾

Limitações

Como o USP é um método que depende do operador, há a necessidade de treinamento do médico que está à beira do leito para que esse seja responsável pelo exame e pelas intervenções por esse geradas.^(4,6,21,31) Por ser uma ferramenta recentemente desenvolvida, faltam profissionais

habilitados para a sua utilização,⁽³¹⁾ e ainda não há uma padronização formal sobre os critérios de treinamento e de certificação para as diversas especialidades.^(5,6) Uma proposta bastante difundida é a padronização dos exames, facilitando o aprendizado e o acompanhamento clínico.⁽⁸⁾

Outra limitação do método, por se tratar de uma avaliação essencialmente dinâmica, é a dificuldade de se documentar e armazenar adequadamente seus achados, permitindo comparações posteriores.⁽⁶⁾ Além disso, as características dos pacientes podem limitar a realização do exame (obesidade, presença de curativos ou de enfisema subcutâneo). Aliás, como a presença de ar é a grande inimiga do ultrassom, anormalidades cercadas por ar não podem ser avaliadas por esse método.⁽⁶⁾ Felizmente, a maioria das doenças agudas se estende para a periferia pulmonar.⁽⁴⁾

Por fim, uma vez que se opte pela utilização do USP, é essencial manter um rígido protocolo de desinfecção para prevenir a transmissão de infecções.^(3,5)

Considerações finais

O USP é uma técnica cujo uso tem sido expandido e pode prover informações acuradas e relevantes para o diagnóstico e a terapêutica de pacientes agudamente enfermos. Essa nova ferramenta, que tem o potencial de revolucionar a prática em pneumologia,⁽⁵⁾ tem sido utilizada por não especialistas de maneira integrada à avaliação clínica e ao exame físico, fornecendo dados complementares aos métodos de imagem atualmente disponíveis.

Um exame focado, simples e praticamente dicotômico permite inferir ou excluir uma diversidade de patologias, orientando a investigação e a monitorização da resposta às intervenções clínicas.

Embora ainda haja a necessidade de uma padronização dos critérios de treinamento e certificação, esse é um método rápido, barato e amplamente disponível, e a incorporação dessa nova tecnologia deve se tornar progressivamente maior.

Referências

1. Lichtenstein D. Should lung ultrasonography be more widely used in the assessment of acute respiratory disease? *Expert Rev Respir Med.* 2010;4(5):533-8. PMID:20923333. <http://dx.doi.org/10.1586/ers.10.51>

2. Gargani L. Lung ultrasound: a new tool for the cardiologist. *Cardiovasc Ultrasound*. 2011;9:6. PMID:21352576 PMCID:3059291. <http://dx.doi.org/10.1186/1476-7120-9-6>
3. Bouhemad B, Zhang M, Lu Q, Rouby JJ. Clinical review: Bedside lung ultrasound in critical care practice. *Crit Care*. 2007;11(1):205. PMID:17316468 PMCID:2151891. <http://dx.doi.org/10.1186/cc5668>
4. Mayo PH. Ultrasound evaluation of the lung. In: Levitov A, Mayo PH, Slonim AD, editors. *Critical care ultrasonography*. New York: McGraw-Hill; 2009. p. 251-8.
5. Anantham D, Ernst A. Ultrasonography. In: Mason RJ, Broaddus VC, Murray JF, Nadel JA, editors. *Murray and Nadel's textbook of respiratory medicine*. 5th ed. Philadelphia: Saunders-Elsevier; 2010. p. 445-60.
6. Koenig SJ, Narasimhan M, Mayo PH. Thoracic ultrasonography for the pulmonary specialist. *Chest*. 2011;140(5):1332-41. PMID:22045878. <http://dx.doi.org/10.1378/chest.11-0348>
7. Reissig A, Copetti R, Kroegel C. Current role of emergency ultrasound of the chest. *Crit Care Med*. 2011;39(4):839-45. PMID:21263325. <http://dx.doi.org/10.1097/CCM.0b013e318206d6b8>
8. Tutino L, Cianchi G, Barbani F, Batacchi S, Cammelli R, Peris A. Time needed to achieve completeness and accuracy in bedside lung ultrasound reporting in intensive care unit. *Scand J Trauma Resusc Emerg Med*. 2010;18:44. PMID:20701810 PMCID:2928170. <http://dx.doi.org/10.1186/1757-7241-18-44>
9. Frassi F, Gargani L, Iglorova S, Ciampi Q, Mottola G, Picano E. Clinical and echocardiographic determinants of ultrasound lung comets. *Eur J Echocardiogr*. 2007;8(6):474-9. PMID:17116422. <http://dx.doi.org/10.1016/j.euje.2006.09.004>
10. Eisen L, Doelken P. Ultrasound evaluation of the pleura. In: Levitov A, Mayo PH, Slonim AD, editors. *Critical care ultrasonography*. New York: McGraw-Hill; 2009. p. 245-50.
11. Via G, Lichtenstein D, Mojoli F, Rodi G, Neri L, Storti E, et al. Whole lung lavage: a unique model for ultrasound assessment of lung aeration changes. *Intensive Care Med*. 2010;36(6):999-1007. PMID:20221746. <http://dx.doi.org/10.1007/s00134-010-1834-4>
12. Soldati G, Sher S. Bedside lung ultrasound in critical care practice. *Minerva Anesthesiol*. 2009;75(9):509-17. PMID:19644435.
13. Diacon AH, Brutsche MH, Solèr M. Accuracy of pleural puncture sites: a prospective comparison of clinical examination with ultrasound. *Chest*. 2003;123(2):436-41. PMID:12576363. <http://dx.doi.org/10.1378/chest.123.2.436>
14. Zanobetti M, Poggioni C, Pini R. Can chest ultrasonography replace standard chest radiography for evaluation of acute dyspnea in the ED? *Chest*. 2011;139(5):1140-7. PMID:20947649. <http://dx.doi.org/10.1378/chest.10-0435>
15. Balik M, Plasil P, Waldauf P, Pazout J, Fric M, Otahal M, et al. Ultrasound estimation of volume of pleural fluid in mechanically ventilated patients. *Intensive Care Med*. 2006;32(2):318-21. PMID:16432674. <http://dx.doi.org/10.1007/s00134-005-0024-2>
16. Peris A, Tutino L, Zagli G, Batacchi S, Cianchi G, Spina R, et al. The use of point-of-care bedside lung ultrasound significantly reduces the number of radiographs and computed tomography scans in critically ill patients. *Anesth Analg*. 2010;111(3):687-92. <http://dx.doi.org/10.1213/ANE.0b013e3181e7cc42>
17. Tu CY, Hsu WH, Hsia TC, Chen HJ, Tsai KD, Hung CW, et al. Pleural effusions in febrile medical ICU patients: chest ultrasound study. *Chest*. 2004;126(4):1274-80. PMID:15486393. <http://dx.doi.org/10.1378/chest.126.4.1274>
18. Saucier S, Motyka C, Killu K. Ultrasonography versus chest radiography after chest tube removal for the detection of pneumothorax. *AACN Adv Crit Care*. 2010;21(1):34-8. PMID:20118702. <http://dx.doi.org/10.1097/NCI.0b013e3181c8013a>
19. Vezzani A, Brusasco C, Palermo S, Launo C, Mergoni M, Corradi F. Ultrasonographic localization of central vein catheter and detection of postprocedural pneumothorax: an alternative to chest radiography. *Crit Care Med*. 2010;38(2):533-8. PMID:19829102. <http://dx.doi.org/10.1097/CCM.0b013e3181c0328f>
20. Wilkerson RG, Stone MB. Sensitivity of bedside ultrasound and supine anteroposterior chest radiographs for the identification of pneumothorax after blunt trauma. *Acad Emerg Med*. 2010;17(1):11-7. PMID:20078434. <http://dx.doi.org/10.1111/j.1553-2712.2009.00628.x>
21. Ding W, Shen Y, Yang J, He X, Zhang M. Diagnosis of pneumothorax by radiography and ultrasonography: a meta-analysis. *Chest*. 2011;140(4):859-66. PMID:21546439. <http://dx.doi.org/10.1378/chest.10-2946>
22. Noble VE, Murray AF, Capp R, Sylvia-Reardon MH, Steele DJ, Liteplo A. Ultrasound assessment for extravascular lung water in patients undergoing hemodialysis. Time course for resolution. *Chest*. 2009;135(6):1433-9. PMID:19188552. <http://dx.doi.org/10.1378/chest.08-1811>
23. Lichtenstein DA, Mezière GA. Relevance of lung ultrasound in the diagnosis of acute respiratory failure: the BLUE protocol. *Chest*. 2008;134(1):117-25. PMID:18403664. <http://dx.doi.org/10.1378/chest.07-2800>
24. Lichtenstein DA, Mezière GA, Lagoueyte JF, Biderman P, Goldstein I, Gepner A. A-lines and B-lines: lung ultrasound as a bedside tool for predicting pulmonary artery occlusion pressure in the critically ill. *Chest*. 2009;136(4):1014-20. PMID:19809049. <http://dx.doi.org/10.1378/chest.09-0001>
25. Bouhemad B, Liu ZH, Arbelot C, Zhang M, Ferarri F, Le-Guen M, et al. Ultrasound assessment of antibiotic-induced pulmonary re-aeration in ventilator-associated pneumonia. *Crit Care Med*. 2010;38(1):84-92. PMID:19633538. <http://dx.doi.org/10.1097/CCM.0b013e3181b08c8b>
26. Bouhemad B, Brisson H, Le-Guen M, Arbelot C, Lu Q, Rouby JJ. Bedside ultrasound assessment of positive end-expiratory pressure-induced lung recruitment. *Am J Respir Crit Care Med*. 2011;183(3):341-7. PMID:20851923. <http://dx.doi.org/10.1164/rccm.201003-0369OC>
27. Mayo PH, Goltz HR, Tafreshi M, Doelken P. Safety of ultrasound-guided thoracentesis in patients receiving mechanical ventilation. *Chest*. 2004;125(3):1059-62. PMID:15006969. <http://dx.doi.org/10.1378/chest.125.3.1059>
28. Kupfer Y, Seneviratne C, Chawla K, Ramachandran K, Tessler S. Chest tube drainage of transudative pleural effusions hastens liberation from mechanical ventilation. *Chest*. 2011;139(3):519-23. Retraction in: *Chest*. 2012;141(1):284. PMID:20688921. <http://dx.doi.org/10.1378/chest.10-1012>
29. Jiang JR, Tsai TH, Jerng JS, Yu CJ, Wu HD, Yang PC. Ultrasonographic evaluation of liver/spleen movements and extubation outcome. *Chest*. 2004;126(1):179-85. PMID:15249460. <http://dx.doi.org/10.1378/chest.126.1.179>

30. Weaver B, Lyon M, Blaivas M. Confirmation of endotracheal tube placement after intubation using the ultrasound sliding lung sign. *Acad Emerg Med.* 2006;13(3):239-44. PMID:16495415. <http://dx.doi.org/10.1111/j.1553-2712.2006.tb01685.x>
31. Eisen LA, Leung S, Gallagher AE, Kvetan V. Barriers to ultrasound training in critical care medicine fellowships: a survey of program directors. *Crit Care Med.* 2010;38(10):1978-83.

Sobre os autores

Felippe Leopoldo Dexheimer Neto

Médico Internista e Intensivista. Hospital Ernesto Dornelles e Hospital Moinhos de Vento, Porto Alegre (RS) Brasil.

Paulo de Tarso Roth Dalcin

Professor Associado. Departamento de Medicina Interna, Universidade Federal do Rio Grande do Sul, Porto Alegre (RS) Brasil.

Cassiano Teixeira

Médico Internista e Intensivista. Hospital Moinhos de Vento e Irmandade Santa Casa de Misericórdia, Porto Alegre (RS) Brasil. Professor de Clínica Médica, Universidade Federal de Ciências da Saúde de Porto Alegre, Porto Alegre (RS) Brasil.

Flávia Gabe Beltrami

Médica Residente. Serviço de Pneumologia, Hospital de Clínicas de Porto Alegre, Porto Alegre (RS) Brasil.