

Relato de dois casos de pacientes com SARA tratados com membrana extracorpórea de troca gasosa sem bomba

Report of two cases of ARDS patients treated with pumpless extracorporeal interventional lung assist

Alexandre Peixoto Coscia, Haroldo Falcão Ramos da Cunha,
Alessandra Gouvea Longo, Enio Gustavo Schoeder Martins,
Felipe Saddy, Andre Miguel Japiassu

A SARA ocorre em pacientes com insuficiência respiratória de diversas etiologias e acarreta alta morbidade e mortalidade. Mesmo quando se aplica estratégia ventilatória protetora,⁽¹⁾ métodos alternativos de manutenção da troca gasosa são necessários. A hipercapnia pode ser tratada com um dispositivo de *extracorporeal membrane oxygenation* (ECMO, oxigenação extracorpórea por membrana), que requer aparato próprio complexo e se associa a parafeitos, ficando seu uso limitado a centros de referência. Em contraste à ECMO, o sistema *interventional lung assist* (iLA), que promove a troca gasosa para a remoção de CO₂ sem a utilização de bomba, é aplicado através de *shunt* artificial, implantado através de dissecação arterial e venosa. Seu uso está indicado no controle de acidose respiratória e hipoxemia causados pelos altos níveis de CO₂ (> 80 mmHg) durante estratégia ventilatória protetora. O fluxo sanguíneo ocorre através de diferença arteriovenosa, sem a necessidade de circulação extracorpórea. A instalação de iLA implica em *shunt* de aproximadamente 30% do débito cardíaco. A estabilidade hemodinâmica sem a utilização de aminas ou com aminas em doses baixas e função cardíaca adequada são pré-requisitos. A adequação do fluxo através do *shunt* e da membrana é medida continuamente através de Doppler acoplado ao sistema. Seu uso ainda é tema de relatos ou série de casos, já que é uma metodologia recente.^(2,3) Relatamos dois casos em que a estratégia com iLA (Novalung GmbH, Talheim, Alemanha) foi empregada.

No primeiro caso, uma paciente gestante na 24ª semana, 31 anos de idade, com diagnóstico recente de leucemia mieloide aguda (subtipo M3) foi admitida na UTI com insuficiência respiratória hipoxêmica e evolução para SARA. Ela foi tratada com quimioterapia e necessitou politransusão. As hipóteses de causas da SARA foram síndrome *all-trans-retinoic acid*, secundária a politransusão, e

pneumonia. Não houve sangramento oriundo do trato respiratório. Sem melhora, houve necessidade de intubação traqueal no 4º dia. Iniciou terapia de substituição renal no mesmo dia por falência renal. A ventilação foi ajustada com limite de pressão de platô < 30 cmH₂O, com volume corrente (VC) de 6 mL/kg de peso e *positive end-expiratory pressure* (PEEP, pressão expiratória final positiva) de 15 cmH₂O. A pressão intra-abdominal (PIA) era 20 mmHg, e tentamos equilibrá-la com a PEEP final ajustada. Após 24 h, a relação PaO₂/FiO₂ caiu para abaixo de 90. Procedemos um novo ajuste da pressão inspiratória até atingir pressão de abertura pulmonar de 30 cmH₂O e VC de 5 mL/kg. Observou-se hipercapnia e acidose respiratória (PaCO₂ = 115 mmHg e pH = 7,15). Manobras de recrutamento pulmonar, com delta de pressão de 15 cmH₂O com PEEP de 35 cmH₂O por 2 min, não lograram êxito. Por ser gestante, a posição prona não pôde ser implementada. Optou-se pela colocação de iLA sem anticoagulação sistêmica, porque a paciente já apresentava tempo de tromboplastina parcial em 2,3 vezes o normal e plaquetopenia (57.000 células/mm³). Após 20 min da instalação, com suplementação de 9 L/min de O₂, os parâmetros ventilatórios foram os seguintes: PEEP de 20 cmH₂O, VC de 4 mL/kg, pressão de abertura pulmonar de 20 cmH₂O e relação inspiratória:expiratória 1:1. Isso resultou em um aumento na relação PaO₂/FiO₂ de 100% e na diminuição de CO₂ em 50%. A paciente permaneceu independente de aminas vasoativas, e o fluxo no circuito de iLA situava-se em torno de 1,4 L/min. Após 14 h de uso de iLA, foi iniciado suporte ventilatório em modo Bivent em ventilação com suporte pressórico mantendo a pressão de abertura pulmonar em 15 cmH₂O. Passadas 48 h do início de uso de iLA, houve parto espontâneo, com consequente redução da PIA para 7 mmHg. A complacência estática e a relação PaO₂/FiO₂ melhoraram 56%

e 64%, respectivamente. No 8º dia de iLA, foi iniciada pressão positiva contínua nas vias aéreas em ventilação com suporte pressórico e PaCO_2 sustentada em menos de 40 mmHg, sendo dispensado o dispositivo iLA (Figura 1). Houve necessidade de traqueostomia, e o desmame ventilatório ocorreu no 36º dia de UTI. A paciente faleceu 53 dias após a internação em consequência de complicações da doença hematológica.

No segundo caso, um paciente do sexo masculino, 74 anos, apresentou tosse seca e dispneia progressiva aos esforços 6 dias antes da internação. Foi tratado ambulatorialmente com fluoroquinolona por 3 dias, sem melhora.

Hipertensão arterial e doença arterial coronariana eram doenças associadas. Foi admitido na UTI com insuficiência respiratória aguda hipoxêmica por SARA ($\text{PaO}_2 = 51$ mmHg; $\text{SaO}_2 = 89\%$) e necessidade de intubação orotraqueal. O esquema antibiótico foi ampliado para piperacilina/tazobactam, azitromicina e sulfametoxazol/trimetoprima, devido à suspeita de infecção por germes resistentes e oportunistas. Houve piora progressiva, com relação $\text{PaO}_2/\text{FiO}_2$ de 95 e PaCO_2 de 85 mmHg, sob pressão de platô de 35 cmH_2O e pressão de abertura pulmonar de 20 cmH_2O . Foi iniciada hemodiálise para o controle de fluidos e de acidose grave ($\text{pH} = 7,06$). A PIA manteve-se menor que 12 mmHg, e não houve necessidade de uso de vasopressores. Foram realizadas manobras de recrutamento alveolar sem sucesso (delta de pressão de 15 cmH_2O com PEEP de 35 cmH_2O por 2 min). No 3º dia, o paciente foi submetido à biópsia pulmonar, seguida da implantação de iLA e anticoagulação sistêmica. Após 24 h, observou-se uma redução da PaCO_2 para 50 mmHg, com VC de 5 mL/kg, pressão platô de 30 cmH_2O e pressão de abertura pulmonar de 15 cmH_2O . No 5º dia, o sistema iLA foi removido, pois houve melhora (PaCO_2 de 47 mmHg e $\text{PaO}_2/\text{FiO}_2$ de 225). O diagnóstico de pneumonia criptogênica em organização foi estabelecido no 6º dia pós-biópsia. O paciente foi tratado com metilprednisolona por 3 dias. O paciente melhorou e recebeu alta hospitalar após 134 dias, e encontrava-se funcionalmente independente em seu domicílio até o momento de redação desta carta.

Descrevemos dois casos em que pacientes apresentavam SARA, hipercapnia grave e impossibilidade de implementação de estratégia protetora ventilatória. Em ambos os casos, pelo fato de iLA ser uma terapia inovadora, a decisão para a instalação do dispositivo foi tomada em conjunto com a direção médica do CTI e do hospital, a equipe assistente e o responsável direto pelo paciente. Houve condição hemodinâmica suficiente para garantir um gradiente de pressão entre o território vascular arterial e venoso.⁽²⁾ Além da melhora na troca gasosa e da remoção de CO_2 , a evolução radiológica foi satisfatória. O principal benefício na troca gasosa é a remoção de CO_2 , com pouco efeito sobre a oxigenação.⁽³⁾ O uso de iLA já foi descrito em certos cenários, como trauma torácico,⁽⁴⁾ trauma craniano,⁽⁵⁾ infecção por influenza H1N1,⁽⁶⁾ doenças pulmonares

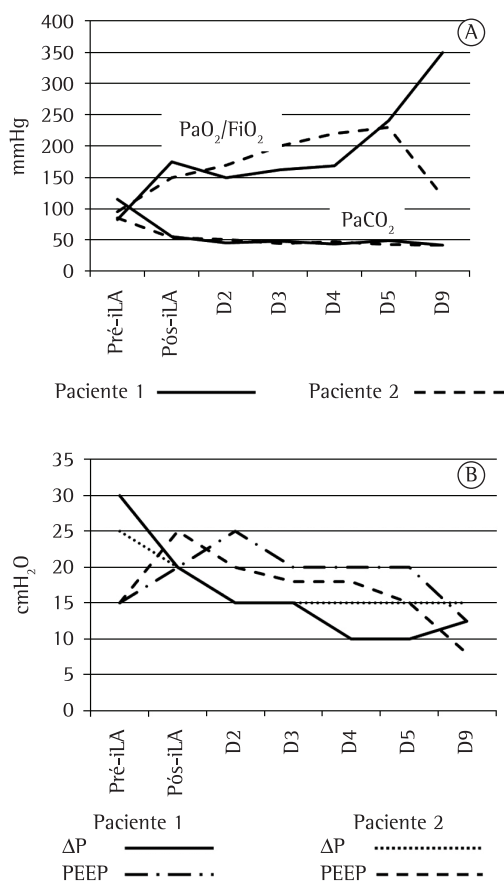


Figura 1 – Em A, evolução da troca gasosa ($\text{PaO}_2/\text{FiO}_2$) e da PaCO_2 antes e imediatamente após a instalação de *interventional lung assist* (iLA), e nos dias 2, 3, 4, 5 e 9 após a instalação. Em B, evolução da variação de pressão (ΔP , pressão inspiratória menos pressão expiratória) e *positive end-expiratory pressure* (PEEP, pressão expiratória final positiva) antes, imediatamente após a instalação de iLA, e nos dias 2, 3, 4, 5 e 9 após a instalação.

Tabela 1 – Indicações para o uso de membrana extracorpórea de troca gasosa para remoção de CO₂ sem bomba.

Conceito	Indicações
Ponte para melhora com tratamento clínico	Trauma torácico grave, SARA, hipertensão intracraniana, pneumonia ou pneumonite extensa (pneumonia intersticial ou com consolidação e pneumonia criptogênica em organização), obstrução grave de vias aéreas, grave restrição torácica por aumento do volume abdominal (gravidez e pneumopatia aguda)
Ponte para tratamento com transplante	Pneumopatas graves na lista de espera de transplante, potenciais doadores de órgãos
Suporte durante o ato cirúrgico	Ressecções pulmonares extensas, cirurgia de via aérea central

obstrutivas,⁽⁷⁾ transplante pulmonar⁽⁸⁾ e grandes cirurgias torácicas.⁽⁹⁾ Seu uso está frequentemente associado ao uso de terapias de substituição da função renal, na tentativa de tratar o quadro de acidose.⁽¹⁰⁾ As contra-indicações absolutas são trombocitopenia induzida por heparina, choque séptico e/ou cardiogênico graves e peso inferior a 20 kg. Até onde sabemos, este é o primeiro relato do uso de iLA em uma paciente grávida e os dois primeiros casos no Brasil. Seu uso deve ser lembrado como ferramenta no tratamento de pacientes com hipercapnia grave refratária (Tabela 1).

Alexandre Peixoto Coscia
Médico,
Centro de Tratamento Intensivo,
Hospital Quinta D'Or,
Rio de Janeiro (RJ) Brasil

Haroldo Falcão da Cunha Ramos
Médico,
Centro de Tratamento Intensivo,
Hospital Quinta D'Or,
Rio de Janeiro (RJ) Brasil

Alessandra Gouvea Longo
Médica,
Centro de Tratamento Intensivo,
Hospital Quinta D'Or,
Rio de Janeiro (RJ) Brasil

Enio Gustavo Schoeder Martins
Médico,
Centro de Tratamento Intensivo,
Hospital Quinta D'Or,
Rio de Janeiro (RJ) Brasil

Felipe Saddy
Médico,
Unidade de Pacientes Ventilados,
Hospital Copa D'Or,
Rio de Janeiro (RJ) Brasil

Andre Miguel Japiassu
Médico,
Instituto de Pesquisa Clínica
Evandro Chagas da Fundação Oswaldo
Cruz e Instituto D'Or de Pesquisa e
Ensino, Rio de Janeiro (RJ) Brasil

Referências

- Amato MB, Barbas CS, Medeiros DM, Magaldi RB, Schettino GP, Lorenzi-Filho G, et al. Effect of a protective-ventilation strategy on mortality in the acute respiratory distress syndrome. *N Engl J Med.* 1998;338(6):347-54. PMID:9449727. <http://dx.doi.org/10.1056/NEJM199802053380602>
- Brunston RL Jr, Tao W, Bidani A, Alpard SK, Traber DL, Zwischenberger JB. Prolonged hemodynamic stability during arteriovenous carbon dioxide removal for severe respiratory failure. *J Thorac Cardiovasc Surg.* 1997;114(6):1107-14. [http://dx.doi.org/10.1016/S0022-5223\(97\)70026-6](http://dx.doi.org/10.1016/S0022-5223(97)70026-6)
- Brederlau J, Muellenbach R, Kredel M, Schwemmer U, Anetseder M, Greim C, et al. The contribution of arteriovenous extracorporeal lung assist to gas exchange in a porcine model of lavage-induced acute lung injury. *Perfusion.* 2006;21(5):277-84. PMID:17201082. <http://dx.doi.org/10.1177/0267659106074769>
- Brederlau J, Anetseder M, Wagner R, Roesner T, Philipp A, Greim C, et al. Pumpless extracorporeal lung assist in severe blunt chest trauma. *J Cardiothorac Vasc Anesth.* 2004;18(6):777-9. PMID:15650994. <http://dx.doi.org/10.1053/j.jvca.2004.08.022>
- Bein T, Scherer MN, Philipp A, Weber F, Woertgen C. Pumpless extracorporeal lung assist (pECLA) in patients with acute respiratory distress syndrome and severe brain injury. *J Trauma.* 2005;58(6):1294-7. <http://dx.doi.org/10.1097/01.TA.0000173275.06947.5C>
- Freed DH, Henzler D, White CW, Fowler R, Zarychanski R, Hutchison J, et al. Extracorporeal lung support for patients who had severe respiratory failure secondary to influenza A (H1N1) 2009 infection in Canada. *Can*

- J Anaesth. 2010;57(3):240-7. PMID:20082167. <http://dx.doi.org/10.1007/s12630-009-9253-0>
7. Elliot SC, Paramasivam K, Oram J, Bodenham AR, Howell SJ, Mallick A. Pumpless extracorporeal carbon dioxide removal for life-threatening asthma. *Crit Care Med.* 2007;35(3):945-8. PMID:17255862. <http://dx.doi.org/10.1097/01.CCM.0000257462.04514.15>
 8. Fischer S, Hoepfer MM, Bein T, Simon AR, Gottlieb J, Wisser W, et al. Interventional lung assist: a new concept of protective ventilation in bridge to lung transplantation. *ASAIO J.* 2008;54(1):3-10. PMID:18204308. <http://dx.doi.org/10.1097/MAT.0b013e318161d6ec>
 9. Wiebe K, Poeling J, Arlt M, Philipp A, Camboni D, Hofmann S, et al. Thoracic surgical procedures supported by a pumpless interventional lung assist. *Ann Thorac Surg.* 2010;89(6):1782-7; discussion 1788.
 10. Kielstein JT, Tolk S, Hafer C, Heiden A, Wiesner O, Kühn C, et al. Effect of acute kidney injury requiring extended dialysis on 28 day and 1 year survival of patients undergoing interventional lung assist membrane ventilator treatment. *BMC Nephrol.* 2011;12:15. PMID:21489261 PMCID:3096900. <http://dx.doi.org/10.1186/1471-2369-12-15>