

Cisto mediastinal como causa de grave compressão da via aérea central e disfonia

Mediastinal cyst as a cause of severe airway compression and dysphonia

Vanessa Costa Menezes, Paulo Francisco Guerreiro Cardoso, Hélio Minamoto, Márcia Jacomelli, Paulo Sampaio Gutierrez, Fabio Biscegli Jatene

Ao Editor:

A compressão extrínseca da via aérea central está usualmente relacionada à presença de lesões sólidas adjacentes, sendo as mais frequentes as neoplasias primárias ou secundárias do mediastino. As lesões císticas representam 12-30% das massas mediastinais e são usualmente benignas e assintomáticas. Os sintomas obstrutivos ou compressivos são extremamente infrequentes.⁽¹⁾

Descrevemos aqui o caso de um homem de 56 anos, atendido por dispneia progressiva por 6 semanas, com tosse seca, rouquidão, sem febre, disfagia ou perda ponderal. Era ex-tabagista (20 anos-maço) e negava procedimentos cirúrgicos ou intubação traqueal prévios. Ao exame físico, apresentava pressão arterial de 165 x 95 mmHg, taquidispneia em repouso, disfonia e cornagem, não tolerando o decúbito dorsal; havia abaulamento indolor na fossa supraclavicular esquerda de consistência firme e superfície lisa com glândula tireoide impalpável e sem linfadenomegalia no pescoço. A ausculta cardíaca e pulmonar foi normal.

A radiografia de tórax evidenciava alargamento mediastinal e desvio traqueal para a direita. À TC de tórax, lesão cística medindo 12,1 x 7,3 x 7,2 cm, sem calcificações capsulares, situada no mediastino médio, determinando compressão da traqueia mediastinal, desviando-a para a direita e com redução de seu calibre. A lesão cística unilocular estendia-se até o estreito mediastinal superior, adjacente ao lobo esquerdo da tireoide, deslocando o esôfago para a esquerda (Figura 1). Exames laboratoriais, provas de função tireoidiana e dosagens de marcadores estavam dentro dos valores normais. A esofagogastroduodenoscopia foi realizada com o paciente semissentado devido à intensa dispneia, revelando esofagite erosiva distal,

gastrite erosiva elevada no antro sem compressão ou desvio do trajeto do esôfago.

Com as hipóteses diagnósticas de cisto broncogênico ou bócio tireoidiano com compressão da via aérea e disfunção vocal associada, foi indicada uma laringotraqueobroncoscopia flexível videoassistida sob anestesia tópica com intubação assistida devido à dispneia no mesmo tempo anestésico da cirurgia. O exame revelou paresia da prega vocal esquerda em abdução, severa compressão traqueal extrínseca com redução da luz em seus 2/3 proximais e distorção arquitetural da traqueia distal com mucosa normal. Procedeu-se com a intubação orotraqueal orientada pela broncoscopia videoassistida, o paciente foi anestesiado, posicionado em decúbito lateral esquerdo e submetido à toracotomia posterolateral direita no quarto espaço intercostal com preservação do músculo grande dorsal. Uma ótica de 30° (Karl Storz Instruments, Tuttlingen, Alemanha) foi inserida no sétimo espaço intercostal direito, linha axilar posterior, visualizando-se uma lesão mediastinal cística de 12 cm de diâmetro, encapsulada no compartimento visceral acima da veia ázigos, entre a traqueia e o esôfago. A ressecção constou de dissecação extracapsular videoassistida completa do cisto nos limites anterior, posterior e inferior, com preservação do nervo laríngeo recorrente direito.

Houve resolução da dispneia no pós-operatório imediato e da rouquidão no segundo dia. O paciente obteve alta hospitalar no quarto dia pós-operatório. A histopatologia revelou parede cística fina, elástica, constituída de células cuboides dispostas de forma linear em meio a células colunares epiteliais. A análise imuno-histoquímica foi positiva para paratormônio, confirmando-se

o diagnóstico de cisto paratireoidiano benigno não funcionante (Figura 2).

Cistos paratireoidianos são geralmente assintomáticos e mimetizam lesões da tireoide. Os sintomáticos são extremamente raros, com cerca de 200 casos relatados. Desses, apenas 10 apresentavam paralisia de nervo laríngeo recorrente com disfonia.^(1,2) São de crescimento lento, usualmente visualizados posteriormente ao lobo esquerdo da tireoide, território comum aos bócio tireoidianos intratorácicos. Aproximadamente 80% dessas lesões são não funcionantes e assintomáticas.⁽³⁾ Os cistos funcionantes se manifestam usualmente através de hiperparatireoidismo pela produção anômala de paratormônio causando hipercalcemia. Há um

relato de cisto paratireoidiano funcionante de grandes dimensões simulando bócio tireoidiano com sintomas compressivos.⁽⁴⁾ A compressão das estruturas vizinhas pode levar a estridor laríngeo, dispneia e disfagia; entretanto, a combinação desses fatores na presença de lesão não funcionante, como no caso que descrevemos, é extremamente incomum. A ausência de disfagia a despeito das grandes dimensões do cisto pode ser explicada pela notória capacidade de acomodação do esôfago no mediastino, mesmo quando comprimido por lesões de grandes dimensões.

Os sintomas e características do cisto do paciente assemelham-se aos descritos por um grupo de autores, que realizaram uma punção

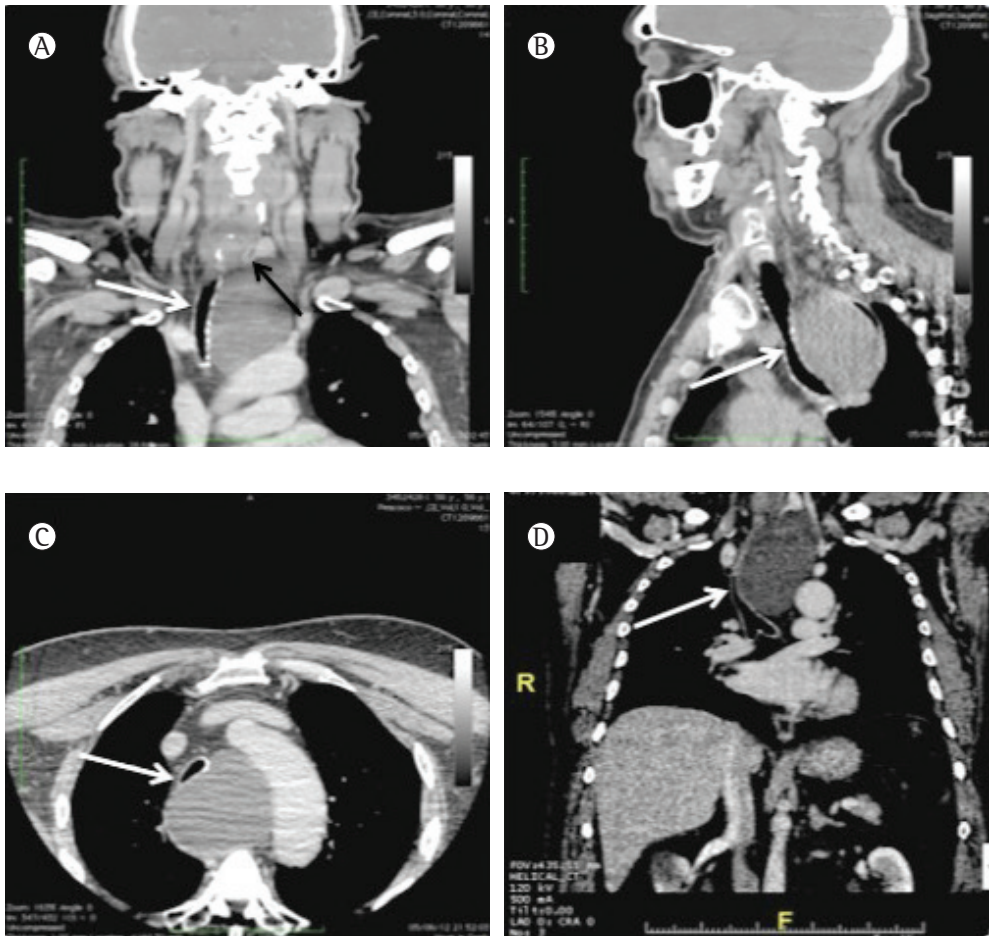


Figura 1 – TCs de tórax. Em A, reconstrução coronal demonstrando a compressão traqueal (seta clara) pela lesão e o contato com o polo inferior do lobo esquerdo da tireoide (seta escura). Em B, C e D, lesão cística sem calcificações no compartimento visceral do mediastino com compressão severa da traqueia mediastinal (setas claras) nas reconstruções sagital, axial e coronal, respectivamente. Nota-se a ausência de realce após injeção de contraste endovenoso.

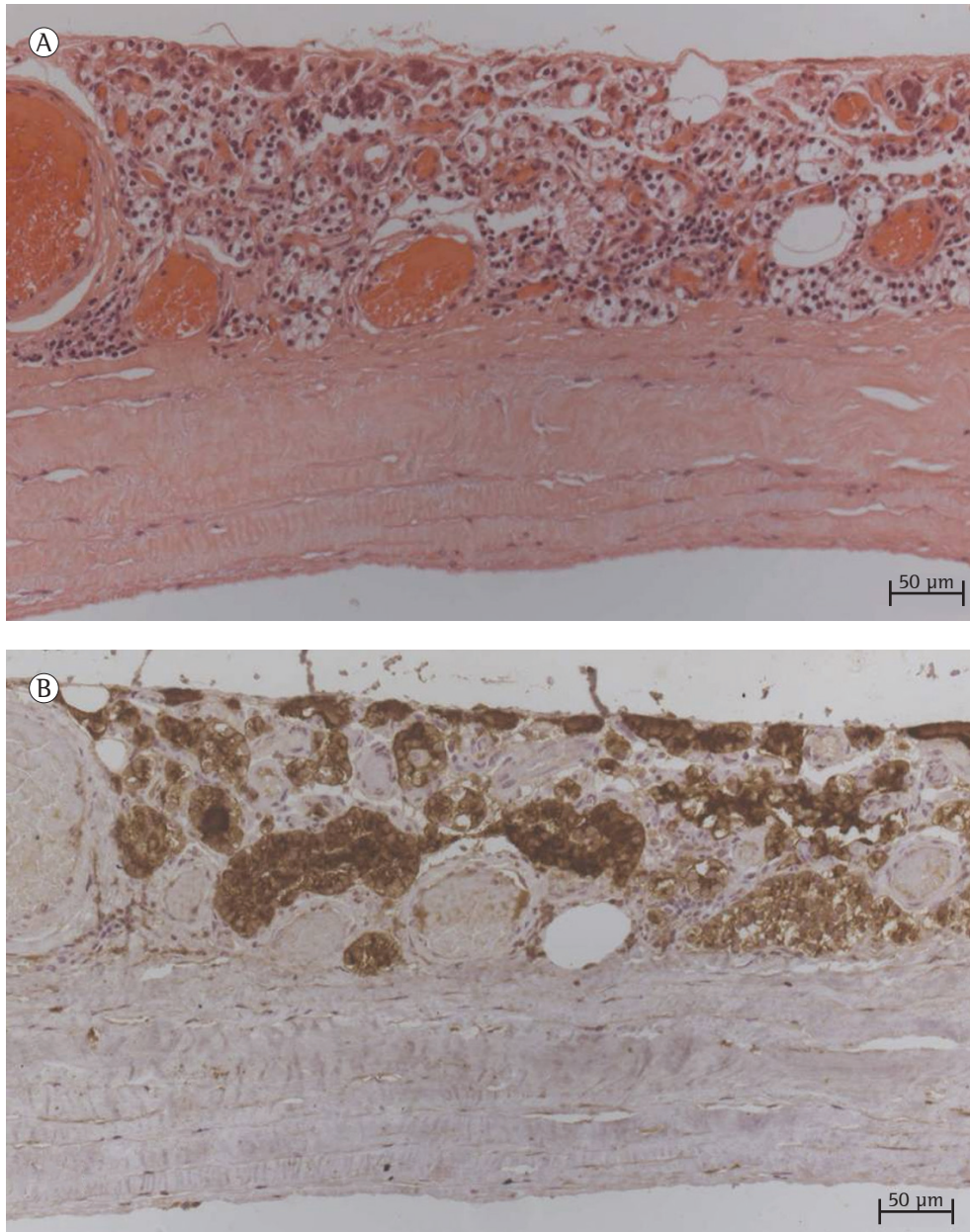


Figura 2 - Em A, corte histológico da parede do cisto, constituída por tecido fibroso revestido por epitélio cuboide (H&E; aumento, 20×). Em B, reação imuno-histoquímica demonstrando a positividade para paratormônio no revestimento epitelial (aumento, 20×).

transcutânea do cisto para seu esvaziamento que resultou em recidiva subsequente, necessitando ressecção cirúrgica.⁽⁵⁾ Apesar dos relatos de aspiração e escleroterapia do cisto, a conduta não é a prática recomendada, razão pela qual não a realizamos. Entretanto, em retrospecto, há de se ponderar que, na vigência de severa obstrução ventilatória, como a descrita em nosso paciente, o risco desse tipo de punção seria justificável

no intuito de melhorar a condição ventilatória até o tratamento definitivo. Não obstante, nossa opção pela broncoscopia e intubação sob auxílio broncoscópico mostrou-se segura e eficaz. Não foram realizadas cintilografia nem ultrassonografia da tireoide uma vez que ambas não modificariam a conduta terapêutica.

À TC, os cistos não funcionantes apresentam-se como imagens homogêneas

de baixa densidade, enquanto, na ressonância magnética nuclear, esses se mostram como áreas isointensas devido ao seu conteúdo fluido seroso. Em nosso caso, a ressonância magnética nuclear não foi realizada, pois as informações da TC foram suficientes para a definição da natureza e limites, sobretudo no que tange à relação do cisto com as estruturas vasculares mediastinais.

Existem relatos isolados de carcinoma cístico funcionante da paratireoide no mediastino.⁽⁶⁾ A degeneração cística oriunda de um adenoma ou de um adenocarcinoma apresenta um comportamento distinto de um cisto paratireoidiano. No primeiro, há predomínio de líquido hemorrágico ou achocolatado em seu conteúdo, sendo que a cápsula não é circundada por uma camada epitelial. No cisto simples, o conteúdo é de líquido claro, perolado, recoberto por uma camada de células epiteliais colunares achatadas a cuboidais que guardam características da histologia típica das paratireoides.⁽⁴⁾

A ressecção cirúrgica é recomendada para os cistos funcionantes e para os não funcionantes associados com sintomas compressivos, nos quais a aspiração isolada leva a recidiva da lesão e dos sintomas. Nossa opção pela ressecção via toracotomia videoassistida baseou-se na topografia do mediastino visceral e na necessidade de visualização detalhada das estruturas para se evitar a lesão do nervo laríngeo recorrente direito.

O presente caso demonstra que os cistos paratireoidianos mediastinais não funcionantes, embora raros, podem ser causa de grave obstrução de via aérea central e disfonia, sobretudo quando atingem grandes dimensões. O tratamento cirúrgico é a forma mais eficaz e segura de resolução completa dos sintomas compressivos, devendo ser precedido de investigação diagnóstica e planejamento criteriosos.

Vanessa Costa Menezes
Médica Residente,
Disciplina de Cirurgia Torácica,
Instituto do Coração, Hospital das
Clínicas, Faculdade de Medicina,
Universidade de São Paulo,
São Paulo (SP) Brasil

Paulo Francisco Guerreiro Cardoso
Médico Assistente Doutor,
Departamento de Cardiopneumologia,
Disciplina de Cirurgia Torácica, Instituto
do Coração, Hospital das Clínicas,
Faculdade de Medicina,
Universidade de São Paulo, São Paulo
(SP) Brasil

Hélio Minamoto
Médico Assistente Doutor, Disciplina de
Cirurgia Torácica, Instituto do Coração,
Hospital das Clínicas, Faculdade de
Medicina, Universidade de São Paulo,
São Paulo (SP) Brasil

Márcia Jacomelli
Médica Assistente, Serviço de
Endoscopia Respiratória, Instituto
do Coração, Hospital das Clínicas,
Faculdade de Medicina, Universidade de
São Paulo, São Paulo (SP) Brasil

Paulo Sampaio Gutierrez
Médico Assistente, Laboratório
de Anatomia Patológica, Instituto
do Coração, Hospital das Clínicas,
Faculdade de Medicina, Universidade de
São Paulo, São Paulo (SP) Brasil

Fabio Biscegli Jatene
Professor Titular, Departamento de
Cardiopneumologia, Disciplina de
Cirurgia Torácica, Instituto do Coração,
Hospital das Clínicas, Faculdade de
Medicina, Universidade de São Paulo,
São Paulo (SP) Brasil

Referências

1. Landau O, Chamberlain DW, Kennedy RS, Pearson FG, Keshavjee S. Mediastinal parathyroid cysts. *Ann Thorac Surg.* 1997;63(4):951-3. [http://dx.doi.org/10.1016/S0003-4975\(96\)01392-6](http://dx.doi.org/10.1016/S0003-4975(96)01392-6)
2. Sánchez A, Carretto H. Treatment of a nonfunctioning parathyroid cyst with tetracycline injection. *Head Neck.* 1993;15(3):263-5. <http://dx.doi.org/10.1002/hed.2880150317>
3. Agrawal D, Lahiri TK, Agrawal A, Singh MK. Uncommon parathyroid mediastinal cyst compressing the trachea. *Indian J Chest Dis Allied Sci.* 2006;48(4):279-81. PMID:16970296

4. McKay GD, Ng TH, Morgan GJ, Chen RC. Giant functioning parathyroid cyst presenting as a retrosternal goitre. *ANZ J Surg.* 2007;77(4):297-304. <http://dx.doi.org/10.1111/j.1445-2197.2007.04037.x> PMID:17388841
5. Umemori Y, Makihara S, Kotani K, Washio K. Mediastinal parathyroid cyst with tracheal constriction. *Jpn J Thorac Cardiovasc Surg.* 2002;50(2):85-7. <http://dx.doi.org/10.1007/BF02919671> PMID:11905065
6. Vazquez FJ, Aparicio LS, Gallo CG, Diehl M. Parathyroid carcinoma presenting as a giant mediastinal retrotracheal functioning cyst. *Singapore Med J.* 2007;48(11):e304-7. PMID:17975683