

Uso de tiotrópio e função pulmonar em portadores de bronquiolite constrictiva

Tiotropium use and pulmonary function in patients with constrictive bronchiolitis

Alexandre Melo Kawassaki, Leticia Kawano-Dourado, Ronaldo Adib Kairalla

Ao Editor,

O tiotrópio, um broncodilatador antagonista muscarínico de longa ação e de uso bem estabelecido na DPOC, tem reconhecida ação em reduzir a hiperinsuflação pulmonar, assim como melhorar a dispneia e a capacidade de exercício nessa população.⁽¹⁾ Em um artigo recente,⁽²⁾ foi demonstrado que o tiotrópio foi capaz de atenuar o remodelamento de vias aéreas promovido pelo TGF- β . Além disso, já foi demonstrada a resposta aguda à associação de salbutamol e tiotrópio em portadores de bronquiolite constrictiva (BC) secundária à doença do enxerto contra o hospedeiro após transplante de medula óssea, sendo observada variação significativa no VEF₁ e/ou CVF em 7 de 17 pacientes testados.⁽³⁾ Dessa forma, nota-se que a musculatura lisa desempenha um papel significativo na BC e que o tiotrópio pode ter uma ação na inibição tanto da broncoconstrição como do remodelamento de vias aéreas.

Entre janeiro de 2004 e setembro de 2009, foi oferecido tiotrópio (HandiHaler, 18 μ g; uma vez ao dia por 30 dias) a 11 pacientes consecutivos portadores de BC e cujo diagnóstico encontra-se descrito abaixo. Espirometrias simples foram realizadas de acordo com as diretrizes brasileiras para a realização de testes de função pulmonar antes e após o uso de tiotrópio,⁽⁴⁾ e, em 6 pacientes, foi realizada pletismografia pré-tratamento.

Oito pacientes eram do sexo feminino, com média de idade ao diagnóstico de $49 \pm 11,6$ anos e média de idade ao início do uso de tiotrópio de $54,9 \pm 11,0$ anos. Seis pacientes tinham história de tabagismo prévio, mas apenas 2 desses apresentavam tabagismo maior que 5 anos-maço.

Nove pacientes apresentavam história de alguma exposição importante (mofo, metalurgia, passaros, herbicidas, tintas, sementes e gesso). Três pacientes eram portadores de colagenose

(artrite reumatoide em 1; síndrome de Sjögren em 1; e ambas em 1); para esses 3 pacientes, a colagenose foi considerada como o fator etiológico principal.

Todos os pacientes realizaram TC de tórax, sendo evidenciados sinais diretos de doença de pequenas vias aéreas (espessamento de paredes brônquicas, bronquiectasias, bronquioloectasias, micronódulos centrolobulares ou opacidades em árvore em brotamento) em 9 pacientes, enquanto o sinal indireto de doença de pequenas vias aéreas (atenuação em mosaico) foi observado em 2 pacientes.⁽⁵⁾

Foram realizadas sete biópsias, sendo seis biópsias cirúrgicas e uma biópsia transbrônquica, todas demonstrando a presença de BC. Os 3 pacientes com doença reumatológica foram dispensados da biópsia pulmonar devido ao quadro clínico, funcional e tomográfico compatível com doença de pequenas vias aéreas, enquanto 1 paciente não foi submetido à biópsia devido a sua condição clínica grave, mas esse paciente apresentava um quadro clínico, funcional e tomográfico de BC.

Os tratamentos instituídos anteriormente à introdução do tiotrópio foram os seguintes: corticoterapia sistêmica, em 8 pacientes; corticoide inalatório, em 7; β_2 -agonista de longa ação, em 4; metotrexato, em 4; macrolídeo, em 3; azatioprina, em 2; cloroquina, em 2; e ciclofosfamida, em 1. Dois pacientes apresentaram melhora clínica e funcional transitória, 1 deles com o uso de metotrexato e 1 com o uso associado de azatioprina, prednisona e acetilcisteína.

Foram analisadas 22 espirometrias simples (2 por paciente; Tabela 1). A mediana de tempo de tratamento com tiotrópio foi de 21 dias (intervalo interquartilico, 17,5-42,0), com um mínimo de 14 dias. Os valores de CVF e VEF₁ antes e após o uso do tiotrópio estão ilustrados na Figura 1. Seis

Tabela 1 – CVF e VEF₁ antes e após a introdução do tiotropío nos pacientes estudados e percentual de mudança.^a

Paciente	VEF ₁ Pré, L	VEF ₁ Pós, L	Δ, %	CVF Pré, L	CVF pós, L	Δ, %
1	0,99 (39)	1,41 (56)	30	1,69 (57)	2,06 (70)	18
2	1,09 (55)	1,35 (68)	19	1,39 (56)	1,72 (70)	19
3	0,46 (22)	0,51 (24)	10	1,10 (42)	1,18 (45)	7
4	1,13 (46)	1,22 (50)	7	2,53 (88)	2,51 (88)	-1
5	0,54 (17)	0,77 (23)	30	0,89 (22)	1,61 (40)	45
6	0,98 (27)	1,19 (37)	18	1,85 (42)	2,25 (57)	18
7	1,21 (63)	1,43 (74)	15	1,85 (79)	2,11 (89)	12
8	0,75 (39)	0,88 (46)	15	1,33 (58)	1,45 (63)	8
9	1,29 (60)	1,42 (66)	9	1,88 (72)	1,98 (76)	5
10	0,42 (13)	0,51 (16)	18	0,92 (24)	1,24 (33)	26
11	0,66 (26)	1,02 (37)	35	1,24 (41)	1,64 (51)	24
Média	0,87 (37)	1,06* (45)	19	1,52 (53)	1,80** (62)	17

^aValores expressos em n (%). *p = 0,0002. **p = 0,0011.

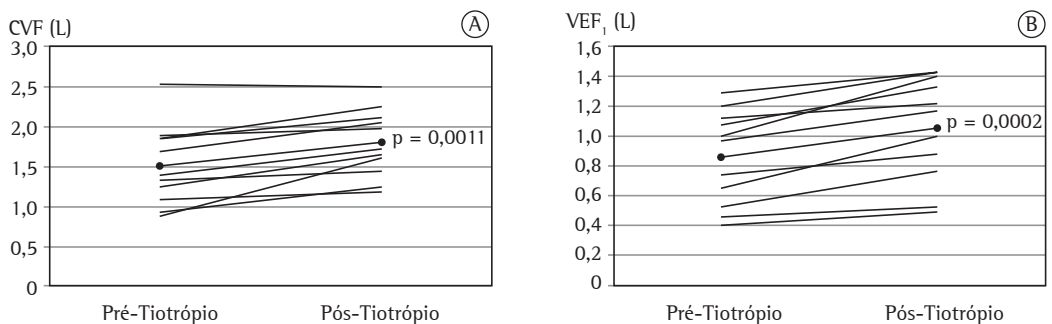


Figura 1 – Variação de VEF₁ (em A) e de CVF (em B) antes e após o uso de tiotropío. As linhas mais escuras representam os valores médios.

pacientes realizaram pletismografia no início, e todos apresentavam CPT normal ou aumentada e VR aumentado, sugerindo aprisionamento aéreo, compatível com o diagnóstico clínico de BC. Após a introdução do tiotropío, o VEF₁ aumentou de 870 ± 310 mL para 1.060 ± 350 mL (18,7 ± 9,2%; p = 0,0002) e a CVF, de 1.520 ± 500 mL para 1.800 ± 420 mL (16,5 ± 12,6%; p = 0,0011), enquanto a relação VEF₁/CVF não mostrou mudança significativa (de 0,57 ± 0,11 a 0,58 ± 0,12; p = 0,46). A Figura 1 mostra a mudança de CVF e VEF₁ em cada paciente e a média do grupo.

O ganho funcional médio foi de 280 mL ou 16,5% para CVF e de 190 mL ou 18,7% para VEF₁, valores semelhantes aos descritos em pacientes com DPOC.⁽¹⁾ Apenas 2 dos 11 pacientes não apresentaram melhora no VEF₁ e/ou CVF acima de 100 mL, não sendo possível prever a presença de resposta apenas pelas características clínicas.

Nossos resultados demonstram uma melhora funcional prolongada nos pacientes portadores de BC com uma droga de efeito anticolinérgico reconhecido, sugerindo que a acetilcolina possa ter um papel na fisiopatologia da BC através da contração da musculatura lisa bronquiolar. Segundo nosso conhecimento, esta é a primeira série de casos que mostra melhora espirométrica com o uso de tiotropío em pacientes portadores de BC de diferentes etiologias, justificando estudos maiores e mais prolongados para se avaliar o impacto do uso de brometo de tiotropío na evolução da BC.^(3,6)

Alexandre Melo Kawassaki
Médico, Grupo de Doenças Intersticiais,
Instituto do Câncer do Estado de São
Paulo, Hospital das Clínicas, Faculdade
de Medicina da Universidade de São
Paulo; e Médico Pneumologista,

Hospital 9 de Julho, São Paulo (SP)
Brasil

Letícia Barbosa Kawano-Dourado
Médica, Grupo de Doenças Intersticiais,
Instituto do Coração, Hospital das
Clínicas, Faculdade de Medicina da
Universidade de São Paulo, São Paulo
(SP) Brasil

Ronaldo Adib Kairalla
Professor Assistente, Grupo de Doenças
Intersticiais, Instituto do Coração,
Hospital das Clínicas, Faculdade de
Medicina da Universidade de São Paulo;
e Médico Pneumologista, Hospital Sírio-
Libanês, São Paulo (SP) Brasil

Referências

1. Celli B, ZuWallack R, Wang S, Kesten S. Improvement in resting inspiratory capacity and hyperinflation with tiotropium in COPD patients with increased static lung volumes. *Chest*. 2003;124(5):1743-8. <http://dx.doi.org/10.1378/chest.124.5.1743> PMID:14605043
2. Oenema TA, Mensink G, Smedinga L, Halayko AJ, Zaagsma J, Meurs H, et al. Cross-talk between transforming growth factor- β_1 and muscarinic M₂ receptors augments airway smooth muscle proliferation. *Am J Respir Cell Mol Biol*. 2013;49(1):18-27. <http://dx.doi.org/10.1165/rcmb.2012-02610C> PMID:23449734
3. Barisione G, Bacigalupo A, Crimi E, Brusasco V. Acute bronchodilator responsiveness in bronchiolitis obliterans syndrome following hematopoietic stem cell transplantation. *Chest*. 2011;139(3):633-9. <http://dx.doi.org/10.1378/chest.10-1442> PMID:20724742
4. Sociedade Brasileira de Pneumologia e Tisiologia. Diretrizes para testes de função pulmonar. *J Pneumol*. 2002;28(Suppl 3):S1-S238.
5. Devakonda A, Raoof S, Sung A, Travis WD, Naidich D. Bronchiolar disorders: a clinical-radiological diagnostic algorithm. *Chest*. 2010;137(4):938-51. <http://dx.doi.org/10.1378/chest.09-0800> PMID:20371529
6. Matsuyama W, Yamamoto M, Machida K, Oonakahara K, Watanabe M, Higashimoto I, et al. A case of bronchiolitis obliterans syndrome successfully treated by tiotropium bromide [Article in Japanese]. *Nihon Kokyuki Gakkai Zasshi*. 2006;44(5):404-9. PMID:16780100