



Bronquiectasia por imunodeficiência comum variável

Paulo Henrique do Amor Divino¹, José Henrique de Carvalho Basilio¹, Renato Moraes Alves Fabbri¹, Igor Bastos Polonio², Wilma Carvalho Neves Forte²

AO EDITOR:

As imunodeficiências primárias (IDPs) são caracterizadas pelo comprometimento de um ou mais setores da resposta imunológica, resultando em menor defesa, aumento de infecções e, em certos casos, maior incidência de doenças autoimunes e neoplasias.⁽¹⁾ São consideradas doenças raras, embora muitas delas sejam mais frequentes do que as atualmente diagnosticadas pelo "teste do pezinho". Suas manifestações são heterogêneas e surgem geralmente por defeitos genéticos do sistema imunológico e do seu desenvolvimento.

A imunodeficiência comum variável (ICV) é a mais prevalente entre as IDPs graves. É caracterizada por diminuição de IgG e IgA e/ou IgM, assim como diminuição de anticorpos específicos, depois de excluídas outras causas de hipogamaglobulinemia.⁽²⁾ A incidência de ICV é semelhante nos dois gêneros, com distribuição esporádica ou familiar, podendo se manifestar em qualquer época da vida, principalmente em adolescentes e adultos jovens. As características mais marcantes dessa doença são a hipogamaglobulinemia associada a infecções frequentes, principalmente por bactérias encapsuladas, além de resposta deficitária a protocolos de imunizações.⁽³⁾

Uma mulher, negra, 27 anos, doméstica, foi admitida no PS de um hospital terciário com quadro de tosse produtiva, febre e dispneia há sete dias. Na história clínica, referia asma, pneumonias de repetição e alguns episódios de furunculose ao longo da vida. Relatava internação há um mês por pneumonia, durante cinco dias, e referia aumento da frequência dessas infecções nos últimos cinco anos.

Ao exame inicial, apresentava-se febril, taquidispneia, SpO₂ de 84% em ar ambiente por oximetria digital, frequência cardíaca de 120 bpm e pressão arterial de 90/60 mmHg. A imagem radiológica de tórax mostrou derrame pleural à direita e infiltrado pneumônico em terço médio e em lobo inferior de hemitórax esquerdo (Figura 1). Foi iniciada antibioticoterapia para o foco pulmonar, assim como foram realizadas toracocentese seguida de drenagem torácica direita devido a empiema.

Os exames complementares mostraram-se negativos: FAN, sorologias para HIV, HTLV, hepatites A, B e C, vírus Epstein-Barr, rubéola, toxoplasmose, citomegalovírus, sífilis (VDRL), baciloscopias de escarro e culturas de escarro para fungos e tuberculose. Não foram isoladas bactérias na hemocultura e na cultura do líquido pleural. Os exames para função tireoidiana, antitireoglobulina e antitireoperoxidase mostraram-se normais, afastando-se a possibilidade de tireoidite autoimune. As imunoglobulinas

séricas revelaram diminuição persistente de IgA, IgM e IgG. A sorologia para antígeno de superfície de vírus de hepatite B (anti-HBs) foi não reagente, embora a paciente tivesse recebido três doses de vacinação. Os demais exames imunológicos foram normais: dosagem do complemento total (CH50), fotorredução do azul de nitrotetrazólio e ingestão da fagocitose por neutrófilos e por fagócitos mononucleares.

Diante do quadro clínico, anamnese e exames laboratoriais, foi feito o diagnóstico de ICV e indicada a reposição com imunoglobulina humana (600 mg/kg), havendo rápida melhora clínica e radiológica. Dois meses após a internação, a paciente recebeu alta hospitalar, passando a ser acompanhada nos ambulatórios de pneumologia e de alergia e imunodeficiências para continuar a reposição de imunoglobulina mensalmente.

Pneumonias de repetição podem ter como consequência bronquiectasias e fazem parte do quadro clínico principal da ICV. Entre as IDPs, a ICV é a segunda mais comum, apesar de se acreditar que seu diagnóstico seja subestimado. Sua incidência é descrita em 1:10.000 caucasianos, sendo rara em japoneses (1:2.000.000).⁽⁴⁾ Até o momento, não há estudos sobre sua incidência na população negra.

As bactérias encapsuladas, como *Streptococcus pneumoniae* e *Haemophilus influenzae*, são combatidas por anticorpos a antígenos polissacarídeos, contidos na subclasse IgG2. Na falta de tais imunoglobulinas, como na ICV, o paciente apresenta infecções sinopulmonares, em especial pneumonias, bronquites, sinusites e otites.^(1,2) São descritas ainda infecções por bactérias atípicas, como algumas espécies do gênero *Mycoplasma*.⁽⁵⁾ Muitas vezes os pacientes apresentam quadros de amigdalites, otites e giardíase na infância, facilitados pela deficiência de IgA e, quando adolescentes ou adultos jovens, passam a ter pneumonias de repetição, características da deficiência de IgG, sugerindo que a ICV possa ser uma evolução da deficiência de IgA.⁽⁶⁾

A paciente em questão havia sido imunizada contra hepatite B, conforme preconizado, recebendo as três doses da vacina. Apesar disso, apresentava anti-HBs não reagente, ou seja, apresentava deficiência da produção de anticorpos proteicos específicos, o que também ocorre na ICV.⁽²⁾ Nessa IDP, pode haver deficiência de outros anticorpos específicos, em especial a antígenos polissacarídeos, tendo-se que levar em consideração a vacinação antipneumocócica do paciente para essa avaliação.

1. Departamento de Medicina, Irmandade da Santa Casa de Misericórdia de São Paulo, São Paulo (SP) Brasil.
2. Disciplina de Imunologia, Faculdade de Ciências Médicas da Santa Casa de São Paulo, São Paulo (SP) Brasil.

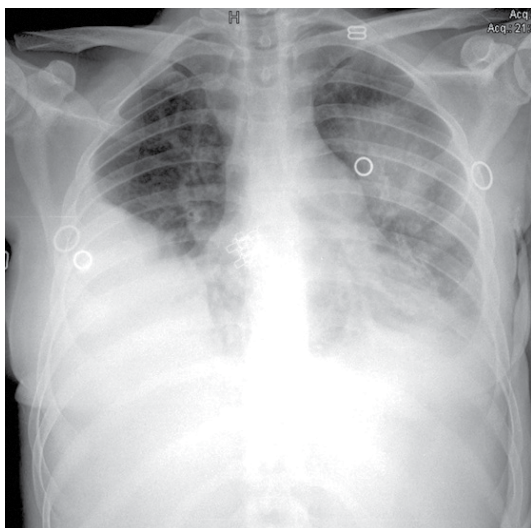


Figura 1. Radiografia de tórax mostrando derrame pleural à direita e infiltrado pneumônico em terço médio e em lobo inferior de hemitórax esquerdo.

Pacientes com ICV apresentam número normal ou discretamente diminuído de linfócitos B. Entretanto, esses linfócitos não têm a capacidade para se diferenciar em plasmócitos bons produtores de anticorpos, não atuam perfeitamente como células apresentadoras de antígenos para linfócitos T auxiliares ou não recebem a cooperação suficiente de linfócitos T auxiliares, devido a problemas intrínsecos dessas células: tais fatos prejudicam a resposta a imunizações e infecções.⁽³⁻⁷⁾ Essas alterações provavelmente são devidas a distúrbios

da expressão de moléculas de superfície em linfócitos B e/ou T auxiliares, da atividade enzimática intracelular ou do aumento da apoptose.⁽⁸⁾

Complicações pulmonares crônicas têm alta prevalência (27,0-34,2%) no momento em que se diagnostica a ICV.⁽⁹⁾ As bronquiectasias são as complicações clínicas mais frequentes dessa doença. Pneumonias extensas e a cronicidade de eventos infecciosos pulmonares são responsáveis por determinar um pior prognóstico para o paciente.⁽¹⁰⁾ Além da ICV, outras doenças podem cursar com bronquiectasias: tuberculose, aspergilose, fibrose cística, deficiência de alfa-1 antitripsina, AIDS, neoplasias, lúpus eritematoso sistêmico, artrite reumatoide, dentre outras, tornando-se necessário o diagnóstico de exclusão, seja por anamnese, seja por exames complementares.

O tratamento para pacientes com ICV inclui a reposição de imunoglobulina humana e combate às infecções. As preparações de imunoglobulina contêm anticorpos neutralizantes contra uma grande variedade de bactérias e vírus, refletindo a memória imunológica dos doadores, e devem ser administradas a cada três ou quatro semanas.

Acreditamos que a ICV deva ser lembrada entre os profissionais de saúde que cuidam de pacientes com pneumonias de repetição. É uma IDP que geralmente se manifesta na vida adulta e que deve ser diagnosticada precocemente para uma rápida instituição terapêutica, gerando menor morbidade, melhorando a qualidade de vida e, muitas vezes, possibilitando a sobrevivência desses pacientes.

REFERÊNCIAS

1. Forte WC. *Imunologia do Básico ao Aplicado*. 3rd ed. São Paulo: Atheneu; 2015. p. 339.
2. European Society of Immunodeficiencies–Esid [homepage on the Internet]. Geneva: Esid; c2015 [cited 2015 Mar 25]. Available from: <http://www.esid.org>
3. Primary immunodeficiency diseases: report of a WHO scientific group. *Clin Exp Immunol*. 1997;109 Suppl 1:1-28.
4. Kokron CM, Errante PR, Barros MT, Baracho GV, Camargo MM, Kalil J, et al. Clinical and laboratory aspects of common variable immunodeficiency. *An Acad Bras Cienc*. 2004;76(4):707-26. <http://dx.doi.org/10.1590/S0001-37652004000400007>
5. Cunningham-Rundles C, Bodian C. Common variable immunodeficiency: clinical and immunological features of 248 patients. *Clin Immunol*. 1999;92(1):34-48. <http://dx.doi.org/10.1006/clim.1999.4725>
6. Carvalho Neves Forte W, Ferreira De Carvalho Júnior F, Damaceno N, Vidal Perez F, Gonzales Lopes C, Mastroi RA. Evolution of IgA deficiency to IgG subclass deficiency and common variable immunodeficiency. *Alergol Immunopathol (Madr)*. 2000;28(1):18-20.
7. Conley ME, Notarangelo LD, Etzioni A. Diagnostic criteria for primary immunodeficiencies. Representing PAGID (Pan-American Group for Immunodeficiency) and ESID (European Society for Immunodeficiencies). *Clin Immunol*. 1999;93(3):190-7. <http://dx.doi.org/10.1006/clim.1999.4799>
8. Errante PR, Condino-Neto A. Imunodeficiência comum variável: revisão da literatura. *Rev Bras Alerg Immunopatol*. 2008;31(1):10-8.
9. Roxo Junior P. Primary immunodeficiency diseases: relevant aspects for pulmonologists. *J Bras Pneumol*. 2009;35(10):1008-17.
10. Costa-Carvalho BT, Cocco RR, Rodrigues WM, Colla VA, Solé D, Carneiro-Sampaio MM. Pneumonias de repetição em paciente com deficiência de anticorpos e imunoglobulinas normais. *J Pneumol*. 2002;28(3):155-8. <http://dx.doi.org/10.1590/S0102-35862002000300008>

ERRATA

Artigo: Bronquiectasia por imunodeficiência comum variável.

Publicação: J Bras Pneumol. 2015;41(5):482-3.

DOI: <http://dx.doi.org/10.1590/S1806-37132015000000095>

Na página 482 da publicação original, onde se lê:

Paulo Henrique do Amor Divino, José Henrique de Carvalho Basilio, Renato Moraes Alves Fabbri, Igor Polônio Bastos, Wilma Carvalho Neves Forte.

leia-se:

Paulo Henrique do Amor Divino, José Henrique de Carvalho Basilio, Renato Moraes Alves Fabbri, Igor Bastos Polonio, Wilma Carvalho Neves Forte.