



# Achados de radiografia e de TC de tórax em pacientes transplantados de órgãos sólidos e diagnosticados com tuberculose pulmonar: uma revisão sistemática

Irai Luis Giacomelli<sup>1,a</sup>, Roberto Schuhmacher Neto<sup>1,b</sup>, Edson Marchiori<sup>2,c</sup>, Marisa Pereira<sup>1,d</sup>, Bruno Hochegger<sup>1,e</sup>

1. Irmandade da Santa Casa de Misericórdia de Porto Alegre, Porto Alegre (RS) Brasil.
2. Universidade Federal do Rio de Janeiro, Rio de Janeiro (RJ) Brasil.
- a. <http://orcid.org/0000-0003-0166-5082>
- b. <http://orcid.org/0000-0002-3758-5001>
- c. <http://orcid.org/0000-0001-8797-7380>
- d. <http://orcid.org/0000-0002-8432-2247>
- e. <http://orcid.org/0000-0003-1984-4636>

**Submetido:** 11 janeiro 2018.

**Aprovado:** 2 março 2018.

Trabalho realizado na Irmandade da Santa Casa de Misericórdia de Porto Alegre, Porto Alegre (RS) Brasil.

## RESUMO

O objetivo desta revisão sistemática foi selecionar artigos com achados radiográficos e/ou tomográficos de tórax em pacientes que desenvolveram tuberculose pulmonar após transplante de órgãos sólidos (pulmão, rim ou fígado). Os descritores utilizados para a pesquisa foram: "tuberculosis", "transplants", "transplantation", "mycobacterium" e "lung". As bases de dados utilizadas nesta revisão foram PubMed e Biblioteca Virtual em Saúde. Foram selecionados artigos em inglês, português e espanhol, independentemente do ano de sua publicação, que possuíam em seu título, resumo ou corpo do texto os aspectos selecionados quanto ao objetivo da pesquisa. Foram excluídos artigos sem dados sobre achados de radiografia ou de TC de tórax e aqueles não relacionados com transplantes de órgão sólido ou tuberculose pulmonar. Foram selecionados 29 artigos para o estudo, somando 219 pacientes. As maiores amostras vieram de estudos realizados no Brasil e na Coreia do Sul (78 e 35 pacientes, respectivamente). Os achados de imagem foram subdivididos em cinco padrões mais comuns. Os achados de imagem nesses pacientes variaram dependendo do órgão transplantado. O padrão mais comum foi o clássico para tuberculose pulmonar (escavação e nódulos em árvore em brotamento) nos transplantados de fígado e pulmão, que é similar ao acometimento da doença na população em geral. Transplantados de rim apresentaram um maior número de casos de acometimento miliar e de linfonodomegalia, que é mais similar aos casos de pacientes coinfectados com tuberculose e HIV. Estudos que avaliem dados clínicos, como o esquema farmacológico de imunossupressão, são necessários para um melhor entendimento da distribuição desses padrões de imagem nessa população.

**Descritores:** Tomografia computadorizada por raios X; Radiografia; Tuberculose pulmonar; Pulmão/transplante; Rim/transplante; Fígado/transplante.

## INTRODUÇÃO

A tuberculose pulmonar é uma infecção transmitida por via aérea, com grande impacto na morbidade e mortalidade em diversos países. No ano de 2014, a incidência mundial era de aproximadamente 133 casos para cada 100.000 habitantes, sendo os países subdesenvolvidos os grandes responsáveis por essa elevada taxa, chegando a 281 casos para cada 100.000 habitantes na África, enquanto essa incidência foi de aproximadamente 33/100.000 habitantes no Brasil.<sup>(1,2)</sup>

O acometimento pulmonar ocorre por duas formas principais: o acometimento primário, que responde por apenas 5% dos casos, no qual o bacilo da tuberculose inalado infecta a via aérea e não é contido pela imunidade do paciente nesse primeiro instante; e o acometimento pós-primário, responsável por 95% dos casos, no qual o foco primário de infecção pulmonar é contido pela imunidade do paciente com uma posterior reativação da doença.

No paciente transplantado de órgão sólido, a incidência de tuberculose pulmonar é ainda maior, podendo aumentar até 20 vezes em relação aos pacientes imunocompetentes em áreas não endêmicas.<sup>(3,4)</sup>

As manifestações clínicas de tuberculose pulmonar no paciente imunossuprimido, incluindo pacientes transplantados de órgãos sólidos, podem muitas vezes ser atenuadas, não sendo identificados os sinais e sintomas de febre, tosse produtiva e sudorese noturna, o que dificulta e retarda seu correto diagnóstico.

A TC é a modalidade de imagem de escolha para pacientes imunossuprimidos com sintomas respiratórios de início agudo ou subagudo, muitas vezes sugerindo fortemente a hipótese diagnóstica de tuberculose pulmonar. Muitos achados radiológicos têm sido descritos nessa doença, incluindo o padrão miliar, consolidações, opacidades com atenuação em vidro fosco, lesão escavada com nódulos centrolobulares com padrão de árvore em brotamento, infiltrados pulmonares difusos,

## Endereço para correspondência:

Irai Luis Giacomelli. Irmandade da Santa Casa de Misericórdia de Porto Alegre, Rua Professor Annes Dias, 295, Centro Histórico, CEP 90020-090, Porto Alegre, RS, Brasil.

Tel.: 55 51 8190-9256. E-mail: iraijiacomelli@gmail.com

Apoio financeiro: Nenhum.

linfonodomegalias mediastinais ou hilares e derrame pleural.<sup>(4-6)</sup>

Existem poucos relatos sobre os achados tomográficos de tuberculose pulmonar em pacientes submetidos a transplante de órgãos sólidos. O presente estudo objetivou realizar uma revisão sistemática da literatura com o intuito de identificar os principais padrões radiológicos da tuberculose nessa população.

## MÉTODOS

### Estratégias de pesquisa

Para a presente revisão sistemática, foram seguidos os preceitos do *Cochrane Handbook for Systematic Reviews of Interventions*,<sup>(7)</sup> os quais envolvem a formulação da questão de pesquisa, a localização, a seleção dos artigos científicos e a avaliação crítica dos mesmos. A pergunta de investigação utilizada foi a seguinte: quais são as apresentações da tuberculose pulmonar em radiografia e TC de tórax em pacientes transplantados de órgãos sólidos? A pesquisa foi desenvolvida por cinco pesquisadores, sendo que quatro realizaram a busca de artigos de forma independente e cega, enquanto o quinto desempenhou o papel de revisor, sendo consultado nos casos de dúvida para estabelecer uma concordância entre as ideias. Os descritores utilizados foram os seguintes: "tuberculosis", "transplants", "transplantation", "mycobacterium" e "lung". Esses foram selecionados de acordo com as listas de descritores DeCS e MeSH. Para a pesquisa, foram utilizadas as seguintes bases de dados on-line: PubMed e Biblioteca Virtual em Saúde, que engloba LILACS, *Índice Bibliográfico Español en Ciencias de la Salud*, MEDLINE, Biblioteca Cochrane e SciELO. A pesquisa foi realizada entre janeiro e outubro de 2016.

### Crítérios de seleção

Foram selecionados artigos em inglês, português e espanhol, publicados a partir de janeiro de 1980 até

outubro de 2017, realizados com seres humanos, que possuíam no título, resumo ou corpo do texto alguma relação com o objetivo da pesquisa. Foram excluídos os artigos repetidos e aqueles cujos resumos não eram disponíveis. Também foram excluídos artigos que não continham informações sobre achados de radiografia ou TC de tórax, os que não estavam relacionados a transplantes de órgão sólido ou tuberculose pulmonar. Não foram aplicados filtros de pesquisa. O processo de seleção dos artigos está descrito como um fluxograma na Figura 1, conforme as recomendações do *preferred reporting items for systematic reviews and meta-analyses*.<sup>(8)</sup>

### Análise dos dados

A partir da seleção dos resumos dos estudos encontrados, foi realizada a recuperação dos artigos em texto completo. Após a leitura dos artigos na íntegra, foram extraídos os seguintes dados: nome dos autores, ano de publicação, país onde a pesquisa foi desenvolvida, tamanho da amostra, idade dos pacientes, sexo dos pacientes, tempo após o transplante até o diagnóstico de tuberculose, órgão transplantado, achados de TC de tórax e achados de radiografia de tórax. Os artigos selecionados foram divididos em séries de casos e em relatos de caso conforme sua apresentação.

Os resultados obtidos a partir da avaliação dos artigos selecionados serviram de base para a avaliação dos dados demográficos dos pacientes da amostra e dados de imagens do tórax. Esses últimos foram arrolados em cinco grupos de apresentação, conforme o achado predominante, a saber: nódulos miliares; escavação e nódulos centrolobulares em padrão de árvore em brotamento; consolidação e atenuação em vidro fosco; linfonodomegalia mediastinal; e derrame pleural. Essa classificação seguiu os critérios definidos pela *Fleischner Society*.<sup>(9)</sup>

Os artigos que discriminavam a apresentação da tuberculose somente como pulmonar, sem detalhes

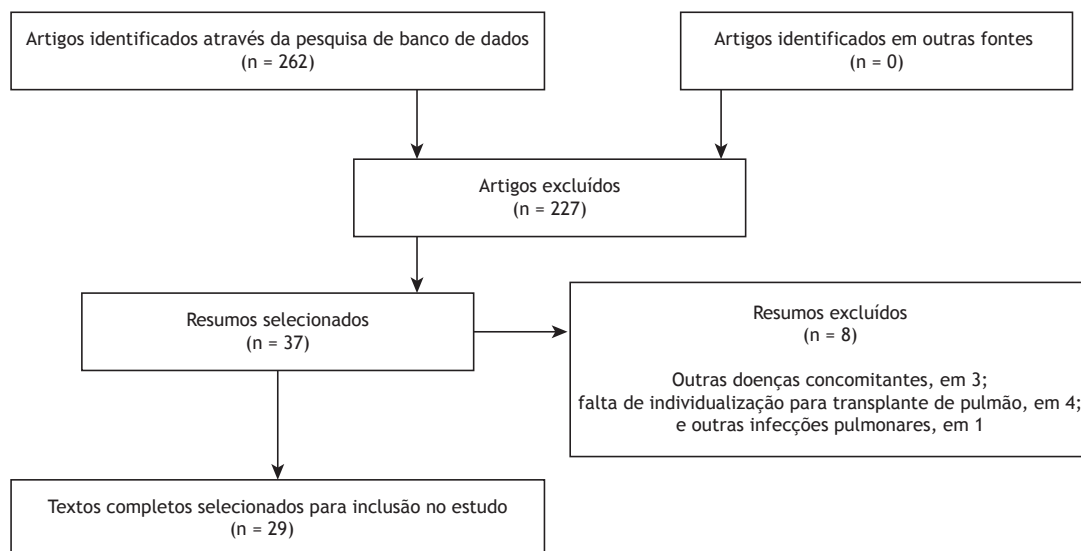


Figura 1. Seleção dos artigos analisados na presente revisão.

adicionais, foram considerados como apresentação típica de tuberculose e foram inseridos no grupo escavação e nódulos centrolobulares em padrão de árvore em brotamento. Aqueles que descreviam pequeno derrame pleural foram contabilizados dentro desse grupo, uma vez que se optou pelo padrão predominante. Da mesma forma, 3 resumos foram excluídos, pois os pacientes apresentavam sarcoma de Kaposi pulmonar e/ou infecções pulmonares concomitantes à tuberculose pulmonar.<sup>(10-12)</sup> Quatro séries de casos foram excluídas por generalizar os achados de imagem para transplantados de mais de um órgão sólido,<sup>(13-16)</sup> assim como 1 por generalizar achados de imagem em pacientes infectados por tuberculose e outras infecções pulmonares.<sup>(17)</sup> Tampouco foram utilizados os dados demográficos presentes em 2 artigos, pois mesclavam grupos de interesse (patologia torácica) e os de não interesse (patologia não torácica).<sup>(5,18)</sup>

## RESULTADOS

Foram selecionados 16 séries de casos<sup>(5,18-32)</sup> e 13 relatos de casos<sup>(33-45)</sup> de pacientes transplantados de órgãos sólidos com tuberculose pulmonar cujos achados de imagem torácica estavam disponíveis, totalizando 219 pacientes. Obtiveram-se dados oriundos de países de todos os continentes. Os maiores números de pacientes incluídos nos estudos selecionados tiveram origem no Brasil e na Coreia do Sul (78 e 35 pacientes, respectivamente; Tabela 1).<sup>(26,29,31,32)</sup>

A tuberculose pulmonar ocorreu mais comumente em homens, considerando-se os dois estudos mais representativos (65% e 72%, respectivamente).<sup>(26,29)</sup> A maioria dos pacientes acometidos com tuberculose pulmonar estava entre a quarta e a sexta década de vida. O diagnóstico de tuberculose pulmonar foi

realizado entre 3 meses e 12 meses após o transplante (Tabela 1).

A incidência de casos de tuberculose em relação ao número de transplantados do mesmo órgão em cada instituição avaliada variou de 0,09% a 4,7% dos casos, com uma incidência média de 1,12%. Foram encontrados 53 casos de transplantados de pulmão com diagnóstico de tuberculose pulmonar, com predomínio do padrão escavação/árvore em brotamento em 66% (35/53 casos; Tabela 2).

A maior amostra de pacientes obtida foi de transplantados de rim (96 pacientes); aproximadamente um terço desses apresentava escavação e nódulos centrolobulares em padrão de árvore em brotamento, seguidos pelas classificações "linfonodomegalia" e "derrame pleural", que juntas também englobavam um terço dos casos (Tabela 3). A Tabela 4 mostra os achados de TC de tórax em 51 pacientes transplantados de fígado; desses, 62% apresentavam escavação e nódulos centrolobulares em padrão de árvore em brotamento.

## DISCUSSÃO

O presente estudo representa, até onde sabemos, a única revisão sistemática na literatura envolvendo achados de imagem torácica em transplantados de órgãos sólidos diagnosticados com tuberculose pulmonar, com 219 casos analisados. Identificaram-se 96, 70 e 53 casos de transplantados de rim, fígado e pulmão, respectivamente. Essa proporção de casos com tuberculose pulmonar provavelmente está relacionada à proporção de transplantados de cada órgão, que ocorre de forma semelhante.

Nos artigos selecionados, ou seja, aqueles que continham achados de imagem, as prevalências de

**Tabela 1.** Dados obtidos das séries de casos selecionadas na presente revisão sistemática.

Autores	País	Órgão transplantado	Casos, n	Tempo de diagnóstico de tuberculose após o transplante, meses
Torre-Cisneros et al. <sup>(5)</sup>	Espanha	Pulmão	4	ND
		Rim	6	ND
		Fígado	7	ND
Aslani et al. <sup>(18)</sup>	Irã	Rim	16	ND
Kaaroud et al. <sup>(19)</sup>	Tunísia	Rim	6	ND
Mortensen et al. <sup>(20)</sup>	EUA	Pulmão	3	3,7
Kesten et al. <sup>(21)</sup>	EUA	Pulmão	2	3
Schulma et al. <sup>(22)</sup>	EUA	Pulmão	2	3
Ram et al. <sup>(23)</sup>	Índia	Rim	16	ND
Shreeniwas et al. <sup>(24)</sup>	EUA	Pulmão	1	3
Schulma et al. <sup>(25)</sup>	EUA	Pulmão	2	11
Pereira et al. <sup>(26)</sup>	Brasil	Rim	40	8,6
Malouf et al. <sup>(27)</sup>	Austrália	Pulmão	12	ND
Jiang et al. <sup>(28)</sup>	China	Rim	7	12
Lyu et al. <sup>(29)</sup>	Coreia do Sul	Fígado	35	10
Meyers et al. <sup>(30)</sup>	EUA	Fígado	9	ND
Giacomelli et al. <sup>(31)</sup>	Brasil	Pulmão	19	3,2
Schuhmacher Neto et al. <sup>(32)</sup>	Brasil	Fígado	19	2,6

ND: não disponível.

**Tabela 2.** Achados de radiografia e de TC de tórax em pacientes transplantados de pulmão.

Achados	Radiografia	TC	n	%
Opacidade em vidro fosco/consolidações	1	9	10	18,9
Escavação/árvore em brotamento	24	11	35	66,0
Linfonodomegalia mediastinal	0	4	4	7,5
Miliar	0	2	2	3,8
Derrame pleural	2	0	2	3,8
Total	27	26	53	100

**Tabela 3.** Achados de radiografia e de TC de tórax em pacientes transplantados de rim.

Achados	Radiografia	TC	n	%
Opacidade em vidro fosco/consolidações	0	9	9	9,38
Escavação/árvore em brotamento	5	29	34	35,4
Linfonodomegalia mediastinal	6	8	14	14,6
Miliar	1	22	23	24
Derrame pleural	11	5	16	16,7
Total	23	73	96	100

**Tabela 4.** Achados de radiografia e de TC de tórax em pacientes transplantados de fígado.

Achados	Radiografia	TC	n	%
Opacidade em vidro fosco/consolidações	0	1	1	1,4
Escavação/árvore em brotamento	0	47	47	67,2
Linfonodomegalia mediastinal	0	10	10	14,3
Miliar	0	12	12	17,1
Total	0	70	70	100

transplantados com tuberculose variaram de 0,09% a 4,7%; portanto, essas prevalências não representam o total do número de casos, o que não era o propósito do presente estudo. Tais proporções permitem somente inferir um valor aproximado da prevalência real.

Os estudos com maior número de pacientes incluídos eram de origem brasileira, sul-coreana, indiana e iraniana. É necessário ressaltar que a tuberculose possui distribuição endêmica em determinados países, diferentemente de outras doenças oportunistas de distribuição ubíqua. As incidências de transplantados com tuberculose pulmonar sempre estarão relacionadas à incidência de tuberculose na região na qual o paciente e o doador residem.

Houve um predomínio de homens, em uma relação aproximada de 2:1; porém, é necessário considerar que aproximadamente metade dos artigos não trazia dados demográficos ou os extrapolavam para outras doenças além da tuberculose e que, portanto, não foram incluídos. A idade da maioria dos pacientes estava entre a quarta e a sexta década de vida. Uma avaliação completa dos achados demográficos poderia

ser mais adequada caso fossem avaliados todos os artigos sobre transplantados de órgãos sólidos com tuberculose, e não somente aqueles que apresentassem achados de imagem torácica.

Dados sobre o tempo do diagnóstico de tuberculose após o transplante estavam presentes em cerca da metade dos estudos com transplantados de pulmão ou de rim e na maior parte daqueles com pacientes transplantados de fígado. O momento do diagnóstico variou entre 3 e 11 meses para transplantados de pulmão, com mediana entre 3 e 4 meses. Essa variação foi entre 8 e 12 meses em relação aos transplantados de rim e entre 2,6 e 12 meses em relação aos transplantados de fígado.

Aproximadamente 66% dos pacientes transplantados de pulmão com diagnóstico de tuberculose apresentaram um padrão típico de acometimento pulmonar (escavações e padrão em árvore em brotamento), ou seja, padrões atípicos ocorreram em apenas um terço dos casos. Diferentemente dos transplantados de pulmão, somente um terço (34/96) dos transplantados de rim tiveram a apresentação clássica de tuberculose pulmonar; aproximadamente 25% dos pacientes cursaram com apresentação miliar, enquanto aqueles com predomínio de linfonodomegalia ou de derrame pleural representaram também um terço dos pacientes.

A maior parte dos dados obtidos dos transplantados de rim teve origem em achados de TC (76%), enquanto 100% dos dados dos transplantados de fígado eram oriundos de imagens de TC. No caso desses últimos, a maioria tinha a apresentação típica da doença pulmonar (67,2%). Em nossa amostra de transplantados de fígado, não se encontrou a apresentação predominante de derrame pleural.

Em pacientes coinfectados com HIV, a infecção pulmonar por tuberculose cursou mais comumente com linfonodomegalia e doença miliar.<sup>(46)</sup> Linfonodomegalia hilar e mediastinal ocorreram em 60% dos pacientes dessa população.<sup>(47,48)</sup>

Observando nossos resultados, infere-se que transplantados de rim tendem a ter uma apresentação mais similar à de pacientes com tuberculose e HIV, uma vez que esses apresentaram uma maior proporção de casos de linfonodomegalia e de comprometimento miliar; isso não ocorreu com os transplantados de pulmão e fígado, que tenderam a ter uma ocorrência mais semelhante à da população em geral.

No levantamento de artigos para a presente revisão, observaram-se outras apresentações não definidas na classificação descrita na seção métodos. Boedefeld et al.<sup>(35)</sup> relataram um caso de tuberculose pulmonar com acometimento pericárdico associado. Houve também dois casos relatados de transplantados com apresentação de tuberculose pulmonar em forma de massas.<sup>(39,45)</sup>

Houve relatos de tuberculose pulmonar em transplantados de órgãos sólidos apresentando radiografia normal, assim como ocorre em pacientes hígidos, com incidências não concordantes nos estudos. Lyu et al.<sup>(29)</sup> também identificaram pacientes que desenvolveram

tuberculose pulmonar com imagens de TC normais. Portanto, exames de imagem de tórax normais não excluem o diagnóstico de tuberculose pulmonar em transplantados de órgãos sólidos. A incidência desse evento pode ser mais bem avaliada em estudos clínicos de tuberculose nessa população. Carlsen et al.<sup>(42)</sup> afirmaram em seu relato de caso que a presença de linfonodos mediastinais calcificados pode ajudar a incluir o diagnóstico de tuberculose como hipótese.

Em resumo, a maioria dos pacientes transplantados de pulmão e fígado cursa com tuberculose pulmonar de

apresentação clássica, do tipo escavações e nódulos em árvore em brotamento (em 66,0 e 67,2% dos casos, respectivamente); porém, essa apresentação ocorre somente em um terço dos pacientes transplantados de rim, que têm apresentação similar à de pacientes coinfectados com HIV e tuberculose. Estudos que avaliem diferenças sociodemográficas e, em especial, o esquema de imunossupressão, podem auxiliar no levantamento de novas hipóteses para o predomínio da apresentação atípica da tuberculose pulmonar em transplantados de rim.

## REFERÊNCIAS

- World Health Organization [homepage on the Internet]. Geneva: World Health Organization; C2016 [cited 2016 Aug 7]. Media centre: Tuberculosis; [about 8 screens]. Available from: <http://www.who.int/mediacentre/factsheets/fs104/en/>
- Brasil. Ministério da Saúde. Secretaria de Vigilância em Saúde. [homepage on the Internet]. Brasília: Ministério da Saúde; [cited 2016 Jun 10]. Tuberculose - 2015: Detectar, tratar e curar: desafios e estratégias brasileiras frente à tuberculose. Boletim Epidemiológico. 2015;46(09). [Adobe Acrobat document, 19p.]. Available from: <http://portalarquivos2.saude.gov.br/images/pdf/2015/marco/27/2015-007--BE-Tuberculose--para-substitui--o-no-site.pdf>
- Subramanian A, Dorman S; AST Infectious Diseases Community of Practice. Mycobacterium tuberculosis in solid organ transplant recipients. *Am J Transplant*. 2009;9 Suppl 4:S57-62. <https://doi.org/10.1111/j.1600-6143.2009.02894.x>
- Singh N, Paterson DL. Mycobacterium tuberculosis infection in solid-organ transplant recipients: impact and implications for management. *Clin Infect Dis*. 1998;27(5):1266-77. <https://doi.org/10.1086/514993>
- Torre-Cisneros J, Doblas A, Aguado JM, San Juan R, Blanes M, Montejo M, et al. Tuberculosis after solid-organ transplant: incidence, risk factors, and clinical characteristics in the RESITRA (Spanish Network of Infection in Transplantation) cohort. *Clin Infect Dis*. 2009;48(12):1657-65. <https://doi.org/10.1086/599035>
- Kiyono K, Sone S, Sakai F, Imai Y, Watanabe T, Izuno I, et al. The number and size of normal mediastinal lymph nodes: a postmortem study. *AJR Am J Roentgenol*. 1988;150(4):771-6. <https://doi.org/10.2214/ajr.150.4.771>
- Higgins JPT, Green S, editors. *Cochrane Handbook for Systematic Reviews of Interventions* Version 5.1.0 [updated March 2011]. The Cochrane Collaboration; 2011.
- Moher D, Liberati A, Tetzlaff J, Altman DG; PRISMA Group. Preferred reporting items for systematic reviews and meta-analyses: the PRISMA statement. *PLoS Med*. 2009;6(7):e1000097. <https://doi.org/10.1371/journal.pmed.1000097>
- Hansell DM, Bankier AA, MacMahon H, McLoud TC, Müller NL, Remy J. Fleischner Society: glossary of terms for thoracic imaging. *Radiology*. 2008;246(3):697-722. <https://doi.org/10.1148/radiol.2462070712>
- Kalra V, Agarwal SK, Khilnani GC, Kapil A, Dar L, Singh UB, et al. Spectrum of pulmonary infections in renal transplant recipients in the tropics: a single center study. *Int Urol Nephrol*. 2005;37(3):551-9. <https://doi.org/10.1007/s11255-005-4012-9>
- Rathi M, Gundlapalli S, Ramachandran R, Mohindra S, Kaur H, Kumar V, et al. A rare case of Cytomegalovirus, Scedosporium apiospermum and Mycobacterium tuberculosis in a renal transplant recipient. *BMC Infect Dis*. 2014;14:259. <https://doi.org/10.1186/1471-2334-14-259>
- Krayem AB, Abdullah LS, Raweily EA, Wali SO, Rawas MM, Samman YS, et al. The diagnostic challenge of pulmonary Kaposi's sarcoma with pulmonary tuberculosis in a renal transplant recipient: a case report. *Transplantation*. 2001;71(10):1488-91. <https://doi.org/10.1097/00007890-200105270-00024>
- Tabarsi P, Farshidpour M, Marjani M, Baghaei P, Yoisefzadeh A, Najafzadeh K, et al. Mycobacterial infection and the impact of rifabutin treatment in organ transplant recipients: a single-center study. *Saudi J Kidney Dis Transpl*. 2015;26(1):6-11. <https://doi.org/10.4103/1319-2442.148710>
- Schultz V, Marroni CA, Amorim CS, Baethgen LF, Pasqualotto AC. Risk factors for hepatotoxicity in solid organ transplants recipients being treated for tuberculosis. *Transplant Proc*. 2014;46(10):3606-10. <https://doi.org/10.1016/j.transproceed.2014.09.148>
- Singh N, Patterson DL. Mycobacterium tuberculosis infection in solid-organ transplant recipients: impact and implications for management. *Clin Infect Dis*. 1998;27(5):1266-77. <https://doi.org/10.1086/514993>
- Lopez de Castilla D, Schluger NW. Tuberculosis following solid organ transplantation. *Transpl Infect Dis*. 2010;12(2):106-12. <https://doi.org/10.1111/j.1399-3062.2009.00475.x>
- Eyüboğlu FÖ, Küpeli E, Bozbaş SS, Ozen ZE, Akkurt ES, Aydoğan C, et al. Evaluation of pulmonary infections in solid organ transplant recipients: 12 years of experience. *Transplant Proc*. 2013;45(10):3458-61. <https://doi.org/10.1016/j.transproceed.2013.09.024>
- Aslani J, Einollahi B. Prevalence of tuberculosis after renal transplantation in Iran. *Transplant Proc*. 2001;33(5):2804-5. [https://doi.org/10.1016/S0041-1345\(01\)02197-2](https://doi.org/10.1016/S0041-1345(01)02197-2)
- Kaaroud H, Beji S, Boubaker K, Abderrahim E, Ben Hamida F, Ben Abdallah TB, et al. Tuberculosis after renal transplantation. *Transplant Proc*. 2007;39(4):1012-3. <https://doi.org/10.1016/j.transproceed.2007.02.032>
- Mortensen E, Hellinger W, Keller C, Cowan LS, Shaw T, Hwang S, et al. Three cases of donor-derived pulmonary tuberculosis in lung transplant recipients and review of 12 previously reported cases: opportunities for early diagnosis and prevention. *Transpl Infect Dis*. 2014;16(1):67-75. <https://doi.org/10.1111/tid.12171>
- Kesten S, Chaparro C. Mycobacterial infections in lung transplant recipients. *Chest*. 1999;115(3):741-5. <https://doi.org/10.1378/chest.115.3.741>
- Schulma LL, Htun T, Staniloae C, McGregor CC, Austin JH. Pulmonary nodules and masses after lung and heart-lung transplantation. *J Thorac Imaging*. 2000;15(3):173-9. <https://doi.org/10.1097/00005382-200007000-00004>
- Ram R, Swarnalatha G, Prasad N, Dakshinamurthy KV. Tuberculosis in renal transplant recipients. *Transpl Infect Dis*. 2007;9(2):97-101. <https://doi.org/10.1111/j.1399-3062.2006.00182.x>
- Shreeniwas R, Schulman LL, Berkmen YA, McGregor CC, Austin JH. Opportunistic bronchopulmonary infections after lung transplantation: clinical and radiographic findings. *Radiology*. 1996;200(2):349-56. <https://doi.org/10.1148/radiology.200.2.8685324>
- Schulma LL, Scully B, McGregor CC, Austin JH. Pulmonary tuberculosis after lung transplantation. *Chest*. 1997;111(5):1459-62. <https://doi.org/10.1378/chest.111.5.1459>
- Pereira M, Gazzoni FF, Marchiori E, Irion K, Moreira J, Giacomelli IL, et al. High-resolution CT findings of pulmonary Mycobacterium tuberculosis infection in renal transplant recipients. *Br J Radiol*. 2016;89(1058):20150686. <https://doi.org/10.1259/bjr.20150686>
- Malouf MA, Glanville AL. The spectrum of mycobacterial infection after lung transplantation. *Am J Respir Crit Care Med*. 1999;160(5 Pt 1):1611-6. <https://doi.org/10.1164/ajrccm.160.5.9808113>
- Jiang T, Xue F, Zheng X, Yu H, Tao X, Xiao X, et al. Clinical data and CT findings of pulmonary infection caused by different pathogens after kidney transplantation. *Eur J Radiol*. 2012;81(6):1347-52. <https://doi.org/10.1016/j.ejrad.2011.03.070>
- Lyu J, Lee SG, Hwang S, Lee SO, Cho OH, Chae EJ, et al. Chest computed tomography is more likely to show latent tuberculosis foci than simple chest radiography in liver transplant candidates. *Liver Transpl*. 2011;17(8):963-8. <https://doi.org/10.1002/lt.22319>
- Meyers BR, Papanicolaou GA, Sheiner P, Emre S, Miller C. Tuberculosis in orthotopic liver transplant patients: increased toxicity



- of recommended agents; cure of disseminated infection with nonconventional regimens. *Transplantation*. 2000;69(1):64-9. <https://doi.org/10.1097/00007890-200001150-00013>
31. Giacomelli IL, Schuhmacher Neto R, Nin CS, Cassano PS, Pereira M1, Moreira JDS, et al. High-resolution computed tomography findings of pulmonary tuberculosis in lung transplant recipients. *J Bras Pneumol*. 2017;43(4):270-273. <https://doi.org/10.1590/s1806-37562016000000306>
  32. Schuhmacher Neto R, Giacomelli IL, Schuller Nin C, da Silva Moreira J, Comaru Pasqualotto A, Marchiori E, et al. High-resolution CT findings of pulmonary tuberculosis in liver transplant patients. *Clin Radiol*. 2017;72(10):899.e9-899.e14. <https://doi.org/10.1016/j.crad.2017.05.006>
  33. Winthrop KL, Kubak BM, Pegues DA, Hufana C, Costamagna P, Desmond E, et al. Transmission of mycobacterium tuberculosis via lung transplantation. *Am J Transplant*. 2004;4(9):1529-33. <https://doi.org/10.1111/j.1600-6143.2004.00536.x>
  34. Ardalan MR, Shoja MM, Ghabili K. Concomitant pulmonary tuberculosis and tuberculous appendicitis in a recipient of a renal transplant: a case report. *J Med Case Rep*. 2011;5:191. <https://doi.org/10.1186/1752-1947-5-191>
  35. Boedefeld RL, Eby J, Boedefeld WM 2nd, Stanley D, Lau LC, Kern JA, et al. Fatal Mycobacterium tuberculosis infection in a lung transplant recipient. *J Heart Lung Transplant*. 2008;27(10):1176-8. <https://doi.org/10.1016/j.healun.2008.07.009>
  36. Shitrit D, Bendayan D, Saute M, Kramer MR. Multidrug resistant tuberculosis following lung transplantation: treatment with pulmonary resection. *Thorax*. 2004;59(1):79-80.
  37. Miller RA, Lanza LA, Kline JN, Geist LJ. Mycobacterium tuberculosis in lung transplant recipients. *Am J Respir Crit Care Med*. 1995;152(1):374-6. <https://doi.org/10.1164/ajrccm.152.1.7599848>
  38. Place S, Knoop C, Rimmelinck M, Baldassarre S, Van Vooren JP, Jacobs F, et al. Paradoxical worsening of tuberculosis in a heart-lung transplant recipient. *Transpl Infect Dis*. 2007;9(3):219-24. <https://doi.org/10.1111/j.1399-3062.2006.00194.x>
  39. Lee J, Yew WW, Wong CF, Wong PC, Chiu CS. Multidrug-resistant tuberculosis in a lung transplant recipient. *J Heart Lung Transplant*. 2003;22(10):1168-73. [https://doi.org/10.1016/S1053-2498\(02\)01189-0](https://doi.org/10.1016/S1053-2498(02)01189-0)
  40. Kumar D, Budev M, Koval C, Hellinger WC, Gordon SM, Tomford JW. Donor-derived tuberculosis (TB) infection in lung transplant despite following recommended algorithm. *Am J Transplant*. 2013;13(8):2225-6. <https://doi.org/10.1111/ajt.12344>
  41. Kukrej N, Cook GJ, Pattison JM. Positron-emission tomography used to diagnose tuberculosis in a renal transplant patient. *Am J Transplant*. 2002;2(1):105-7. <https://doi.org/10.1034/j.1600-6143.2002.020117.x>
  42. Carlsen SE, Bergin CJ. Reactivation of tuberculosis in a donor lung after transplantation. *AJR Am J Roentgenol*. 1990;154(3):495-7. <https://doi.org/10.2214/ajr.154.3.2106211>
  43. Wong KK, Lim ST, Yeung CK, Ng WL, Ong GB. Disseminated tuberculosis in a renal transplant recipient. *Aust N Z J Surg*. 1983;53(2):173-5. <https://doi.org/10.1111/j.1445-2197.1983.tb02422.x>
  44. Duggal R, Rajwanshi A, Gupta N, Lal A, Singhal M. Polymicrobial lung infection in postrenal transplant recipient diagnosed by fine-needle aspiration cytology. *Diagn Cytopathol*. 2010;38(4):294-6.
  45. Tan BH, Cheah FK, Chew S, Ahmed Q. A renal transplant recipient with pulmonary nodules. *Transpl Infect Dis*. 2005;7(1):18-25. <https://doi.org/10.1111/j.1399-3062.2005.00080.x>
  46. Saurborn DP, Fishman JE, Boiselle PM. The imaging spectrum of pulmonary tuberculosis in AIDS. *J Thorac Imaging*. 2002;17(1):28-33. <https://doi.org/10.1097/00005382-200201000-00003>
  47. Castañer E, Gallardo X, Mata JM, Esteba L. Radiologic approach to the diagnosis of infectious pulmonary diseases in patients infected with the human immunodeficiency virus. *Eur J Radiol*. 2004;51(2):114-29. <https://doi.org/10.1016/j.ejrad.2004.03.008>
  48. Almeida LA, Barba MF, Moreira FA, Bombarda S, Felice AS, Calore EE. Computed tomography findings of pulmonary tuberculosis in adult AIDS patients. *Radiol Bras*. 2011;44(1):13-9. <https://doi.org/10.1590/S0100-39842011000100007>