

# Malacoplaquia na língua: relato de caso

Sérgio Almeida Pinheiro Chagas<sup>1</sup>, Maurício Buzelin Nunes<sup>2</sup>, Rodrigo Tadeu de Puy e Souza<sup>3</sup>, Wanderson Marques da Silva<sup>4</sup>

# Tongue Malacoplakia: a case report

Palavras-chave: língua, malacoplaquia.  
Keywords: tongue, malacoplakia.

## INTRODUÇÃO

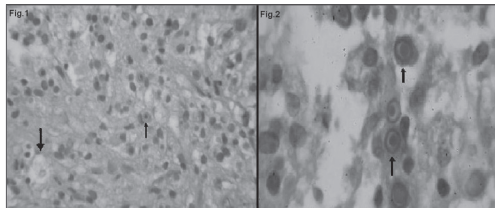
Malacoplaquia é uma doença inflamatória rara de etiologia indeterminada que pode acometer vários órgãos e não apresenta sintomas específicos.<sup>1</sup> A doença foi descrita em 1902 por Michaelis e Gutmann,<sup>2</sup> e seu nome origina-se do grego malakos = mole e plakos = placa.<sup>3</sup> Há maior incidência de casos em mulheres e estes ocorrem geralmente entre a quinta e a sétima décadas da vida. A doença pode, às vezes, estar associada à imunodeficiência, neoplasias malignas ou terapias imunossupressoras.<sup>2</sup>

Malacoplaquia ocorre geralmente no trato genitourinário e a bexiga é o local mais comum de acometimento.<sup>4</sup> Na literatura mundial existem apenas 5 casos relatados na região da língua.

## APRESENTAÇÃO DE CASO CLÍNICO

H.L.R., 60 anos, sexo masculino, procurou o serviço de Otorrinolaringologia queixando-se de dificuldade na deglutição devido a uma lesão na cavidade oral com dois anos de evolução. Ao exame físico apresentava-se corado, hidratado, acianótico e anictérico. O paciente declarou não fazer uso de drogas imunossupressoras. À videolaringoscopia, observou-se lesão pardo-amarelada de consistência macia na base da língua, à direita, medindo cerca de 4 cm. Foi realizada laringoscopia direta sob anestesia geral para exérese da lesão e exame anatomopatológico.

No exame anatomopatológico, foi observado processo inflamatório crônico com frequentes histiócitos contendo vacúolos citoplasmáticos e estruturas concêntricas sugerindo a possibilidade malacoplaquia



**Figura 1 H.E. / Figura 2 PAS** - Fig.1: H.E.: 40x mostra infiltrado inflamatório, histiócitos com vacúolos citoplasmáticos (células de Von Hansemann) e inclusões citoplasmáticas. Fig.2: PAS: Imersão mostra presença de células com inclusões citoplasmáticas, correspondente aos corpúsculos de Michaelis-Gutmann.

(Figura 1). Para maior precisões diagnóstica foram realizadas colorações histoquímicas especiais e imunoistoquímicas.

A coloração pela técnica do ácido periódico de Schiff (PAS) revelou em alguns histiócitos estruturas arredondadas, basofílicas e intracitoplasmáticas correspondendo aos corpúsculos de Michaelis-Gutmann (Figura 2). Através da técnica imunoistoquímica pelo método da avidina-biotina peroxidase (ABC), foi identificada positividade para CD68 nos histiócitos.

Esses achados são consistentes com o diagnóstico de malacoplaquia, não havendo evidências de neoplasia no material.

Após o procedimento cirúrgico, o paciente evoluiu bem, sem intercorrências. Foi indicado o uso sulfametoxazol-trimetropim para tratamento da lesão. Ao retornar para nova avaliação ambulatorial, o paciente mostrava-se bem e sem sinais de recidiva da lesão.

## DISCUSSÃO

Malacoplaquia é uma reação inflamatória rara.<sup>1</sup> O agente envolvido com maior frequência é a *Escherichia coli*; entretanto, *Proteus vulgaris*, *Aerobacter aerogenes* e *Klebsiella pneumoniae* podem ser detectados em alguns casos.<sup>2</sup> Clinicamente o paciente apresenta uma placa pardo-amarelada e macia com tamanho variável, com um ponto ou uma úlcera central e hiperemia periférica intensa.<sup>3</sup>

O diagnóstico é baseado no exame histopatológico, onde se observa infiltrado inflamatório crônico composto por histiócitos volumosos contendo grânulos ácidos periódico de Schiff (PAS) positivos, denominados células de Von Hansemann, e estruturas arredondadas em faixas concêntricas, conhecidas como corpúsculos de Michaelis-Gutmann.<sup>2</sup> O exame imunoistoquímico também pode ser utilizado, revelando positividade para CD68 nos histiócitos.<sup>3</sup>

A patogenia da doença não é bem definida. Existem sugestões de que alterações intracelulares do monofosfato de guanosina cíclico (cGMP) e do monofosfato de adenosina cíclico (cAMP) possam lesar o lisossomo dos macrófagos, impedindo a degradação

de bactérias e possibilitando o acúmulo de substâncias nos fagolisossomos; este resultará no aumento de volume do citoplasma dos macrófagos formando os corpúsculos de Michaelis-Gutmann.<sup>2,4</sup>

Por não apresentar sintomas específicos, a malacoplaquia tem diagnósticos diferenciais como: tumor de células granulares, inflamação xantogranulomatosa, histiocitose com linfadenopatia maciça, histiocitose de células de Langherans, carcinoma indiferenciado, infecção bacteriana atípica e linfoma maligno.<sup>5</sup>

Recomenda-se a utilização de alguns medicamentos para o tratamento da malacoplaquia, como o sulfametoxazol-trimetropim, a rifamicina e as quinolonas, por penetrarem nos fagócitos auxiliando na eliminação de bactérias intracelulares.<sup>2</sup> O uso de vitamina C e colinérgicos como o betanecol também podem ser eficazes, pois verificou-se que os agentes colinérgicos aumentam o cGMP e a vitamina C reduz o cAMP, estabelecendo um equilíbrio e evitando a lesão dos lisossomos. Estas medicações associadas podem ser benéficas no tratamento da malacoplaquia.<sup>4</sup>

## COMENTÁRIOS FINAIS

A malacoplaquia é uma doença inflamatória rara, e, por não apresentar sintomas específicos, tem diagnósticos diferenciais variados. Este foi um caso de apresentação em localização pouco usual da doença (base da língua), diagnosticada ao exame histopatológico e confirmada pelos métodos de histoquímica e imunoistoquímica.

## REFERÊNCIAS BIBLIOGRÁFICAS

- Lewis CM, Resto VA, Wu D, Goguen L. Pathology quiz case 2. Diagnosis: malacoplakia of the left tongue base. Arch Otolaryngol Head Neck Surg. 2006;132(10):1157-9.
- Yousef GM, Naghibi B. Malacoplakia outside the urinary tract. Arch Pathol Lab Med. 2007;131(2):297-300.
- Carbone M, Carozzo M, Pentenero M, Gandolfo S. Malacoplakia of the tongue: a case report and review of the literature. Panminerva Med. 2002;44(2):159-61.
- Glufke V, Limeira HK, Lima EL, Almeida AM, Weber AL. Malacoplakia de bexiga: relato de caso e revisão da literatura. Rev AMRIGS. 2003;47(1):71-4.
- Gillett MB, Pradeep KE, Mikhail M. Malacoplakia of the tongue. J Clin Pathol. 2006;59(1):112.

<sup>1</sup> Médico Patologista, Médico Patologista do serviço de Anatomia Patológica da Santa Casa de Belo Horizonte/MG.

<sup>2</sup> Especialista em Anatomia Patológica, Médico Patologista, Assistente Efetivo do Serviço de Anatomia Patológica da Santa Casa de Belo Horizonte/MG.

<sup>3</sup> Graduação Medicina pela UFMG, Médico especializando em Anatomia Patológica, pelo programa de Pós-Graduação da Faculdade de Ciências Médicas da Santa Casa de Belo Horizonte/MG.

<sup>4</sup> Acadêmico do curso de Biomedicina da UNIFENAS-BH, Estagiário do serviço de Anatomia Patológica da Santa Casa de Belo Horizonte/MG.

Laboratório de Anatomia Patológica da Santa Casa de Misericórdia de Belo Horizonte/MG.

Endereço para correspondência: Sérgio Almeida Pinheiro Chagas - Rua Leopoldina 790 apto. 402 Bairro: Sto. Antônio 30330-230 Belo Horizonte MG Brasil.

E-mail: chagassergio@task.com.br

Este artigo foi submetido no SGP (Sistema de Gestão de Publicações) da BJORL em 16 de julho de 2007. cod. 4665.

Artigo aceito em 8 de outubro de 2007.