

Sequelae lesions in the larynxes of patients with Paracoccidioidomycosis

Lesões sequelares na laringe em pacientes com paracoccidioidomicose

Jose Mauricio Lopes Neto ¹, Leonardo Muller Severo ², Rinaldo Poncio Mendes ³, Silke Anna Thereza Weber ⁴

Keywords:

dysphonia,
paracoccidioidomycosis,
mycosis,
laryngeal diseases,
larynx.

Abstract

Paracoccidioidomycosis (PCM) is a systemic disease that in its aftermath form is characterized by clinical manifestations related to anatomic or functional sequelae of organs and systems affected during the period of state. **Aim:** To describe the anatomical and functional sequelae in patients with treated laryngeal PCM. **Materials and Methods:** Retrospective study. We reviewed the charts from of 49 male patients, aged between 30 to 60 years, diagnosed with laryngeal PCM during the period of 1999 to 2004. In all patients the diagnosis of PCM was confirmed by demonstration of the fungus in sputum, cytological or histopathological examination and being followed up by the Infectious and Parasitic Diseases Department. **Results:** The vocal folds were the most affected laryngeal structure, being affected in 67% of the patients. The epiglottis and the aryepiglottic folds were affected in 55% and 53% of the cases, respectively. Vestibular folds were changed in 46% of the patients. In 40% of the cases there were changes in the arytenoids. During phonation, 28% of the patients showed limited movement of the vocal folds, unilateral vocal fold paralysis was found in 4%. 24% of the cases had glottic lumen reduction and 4% showed glottic stenosis, 2% needed tracheostomy. **Conclusion:** Sequela lesions of the laryngeal PCM are extensive and cause functional limitations in most cases.

Palavras-chave:

disfonia,
doenças da laringe,
laringe,
micoses,
paracoccidioidomicose.

Resumo

A Paracoccidioidomicose (PCM) é uma doença sistêmica que em sua forma sequelar se caracteriza por manifestações clínicas relacionadas às alterações anatômicas ou funcionais de órgãos e sistemas comprometidos no período de estado. **Objetivo:** Descrever as alterações anatômicas e funcionais laríngeas sequelares em pacientes com paracoccidioidomicose. **Material e Métodos:** Estudo retrospectivo, sendo avaliados 49 pacientes do sexo masculino, na faixa etária de 30 a 60 anos, entre 1999 a 2004, com diagnóstico de PCM em acompanhamento pela disciplina de Moléstias Infeciosas e Parasitárias, confirmado pela demonstração do fungo em escarro, exame citológico ou histopatológico. **Resultados:** As pregas vocais foram a estrutura laríngea mais afetada, em 67% dos pacientes verificaram-se alterações. A epiglote estava acometida em 55% dos casos. As pregas ariepiglóticas tinham modificações em 53% dos pacientes. As pregas vestibulares estavam alteradas em 46% dos casos. Em 40% dos casos verificaram-se alterações em aritenoides. Na fonação, 28% tinham limitação ao movimento das cordas vocais, paresia unilateral ocorreu em 4% casos. Em 24% havia restrição da luz supraglótica e 4% tinham estenose glótica, sendo que 2% precisaram de traqueotomia. **Conclusão:** As lesões sequelares na laringe devido à infecção pelo P. brasilienses são extensas e causam restrições funcionais na maioria dos casos.

¹ Otorrinolaringologia, médico 3º ano de residência do Hospital das Clínicas da Faculdade de Medicina de Botucatu, Residente.

² Otorrinolaringologia, médico 3º ano de residência do Hospital das Clínicas da Faculdade de Medicina de Botucatu, Residente.

³ Doutorado, Professor Titular do Departamento de Moléstias Infeciosas da Faculdade de Medicina de Botucatu.

⁴ Doutorado, Professora Assistente Doutora do Departamento de Oftalmologia, Otorrinolaringologia e Cirurgia de Cabeça e Pescoço da Faculdade de Medicina de Botucatu UNESP. Universidade Estadual Paulista - Botucatu - Faculdade de Medicina

Endereço para correspondência: Silke Anna Thereza Weber / José Maurício Lopes Neto. Faculdade de Medicina de Botucatu UNESP Departamento de OFT/ORL/CCP Distrito de Rubião Júnior s/n Botucatu SP 18618-970.

Tel./Fax: (00xx14) 38116256/3811-6081- E-mail: silke@fmb.unesp.br, zemaauricioln@hotmail.com

Este artigo foi submetido no SGP (Sistema de Gestão de Publicações) da BJORL em 27 de janeiro de 2010. cod. 6902

Artigo aceito em 15 de junho de 2010.

INTRODUÇÃO

A paracoccidiodomicose (PCM) é uma micose sistêmica provocada pelo fungo termodimórfico *paracoccidoides brasiliensis*. Foi descrita pela primeira vez em 1908 por Adolfo Lutz¹; posteriormente em 1912, Afonso Splendore sugeriu o nome *Zymonema brasiliense*; e em 1930, Floriano de Almeida propôs o nome atual. Apresenta distribuição geográfica restrita às Américas, desde o México até a Argentina, sendo a micose sistêmica mais frequente na América Latina. Acredita-se que em torno de 10 milhões de pessoas estão infectadas, sendo que 2% virão a desenvolver a doença. Estima-se uma incidência anual de três novos casos para cada 100.000 habitantes^{2,3}.

Através da inalação de esporos, os pulmões são acometidos, sendo esta a principal forma de aquisição da doença. Ocorre então uma reação alveolar (pneumonia) e a disseminação do fungo por via linfática para os linfonodos paratraqueais e parabrônquicos, formando o complexo primário gângliopulmonar^{2,4}. Relata-se também inoculação direta dos esporos através de escoriações em pele e mucosas.

A forma crônica disseminada da PCM é a mais comum, e em geral, afeta trabalhadores rurais acima da quarta década de vida e com a relação homem: mulher de 15:1. Os doentes apresentam uma história arrastada com sintomas durando em média mais de quatro meses de evolução. Acomete principalmente os pulmões, mucosa das vias aéreas superiores, pele e adrenais. Pode estar presente adenopatia, mas em geral, não é achado dominante².

Em estudos avaliando pacientes com PCM na fase aguda, em até 42% dos casos têm se verificado o comprometimento laríngeo, sendo as pregas vocais e a epiglote as estruturas mais afetadas⁵⁻⁸.

Machado Filho et al. (1960)⁵ realizaram estudo em pacientes com PCM confirmada, incluindo laringoscopia indireta como rotina. Foram avaliados 104 casos, sendo que em 40,6% havia lesões laríngeas, dos quais 15,0% eram assintomáticos.

Fernandes et al. (1986)⁶ acompanharam 56 casos de PCM e encontraram comprometimento laríngeo em 42,8%. Ressaltaram que nem sempre esses pacientes queixavam-se de rouquidão.

Bastos et al. (2001)⁷ avaliaram 17 casos de PCM com comprometimento laríngeo quanto às suas queixas e estruturas envolvidas. Antes de iniciado o tratamento, 58,8% dos pacientes apresentavam disфония. As estruturas afetadas com maior frequência foram as pregas vocais (64,7%) e a epiglote (47%). Não há relato quanto à persistência da disфония.

Com relação à forma sequelar da PCM, os sintomas estão associados com alterações anatômicas ou funcionais de órgãos e sistemas comprometidos no período de estado e que, após tratamento, revelam cicatrizes fibróticas. Deste

modo, são comuns a dispneia devido à fibrose e enfisema pulmonar, rouquidão, estenose de traqueia e de laringe e a doença de Addison⁹⁻¹⁴.

Há poucos estudos envolvendo pacientes com lesões sequelares devido à PCM laríngea. Um dos pioneiros foi o de Machado et al. (1965)¹¹ que avalia as sequelas em 579 pacientes com PCM, seguidos por um período de seis meses a nove anos. Destacou a importância da estenose glótica ou traqueal, constatadas em 23,9% dos pacientes com comprometimento laríngeo.

Mais recentemente, Valle et al. (1995)¹² realizaram estudo endoscópico em 80 pacientes com PCM sequelar. Dos 30 casos que tinham comprometimento laríngeo, seis precisaram de traqueotomia.

Em 2006, Weber et al. (2006)⁸ avaliaram 50 indivíduos sendo 35 com diagnóstico de PCM. Nesse estudo formaram-se grupos compostos por pacientes com PCM pulmonar na fase sequelar e PCM laríngea nas fases sequelar e de estado e foram comparados com o grupo controle quanto ao grau de disфония e alterações anatômicas laríngeas durante endoscopias.

O número de pacientes com sequelas causadas pela PCM ainda é elevado, queixa de disфония é comum. O otorrinolaringologista precisa estar familiarizado com o aspecto das lesões para diagnóstico precoce e orientação do paciente e médico infectologista.

OBJETIVOS

Descrever as alterações anatômicas e funcionais laríngeas em pacientes com paracoccidiodomicose em sua fase sequelar.

MATERIAL E MÉTODO

O estudo foi aprovado pela Comissão de Ética em Pesquisa da instituição sob o protocolo 375/99. Todos os pacientes assinaram um Termo de Consentimento Livre e Esclarecido (TCLE).

Trata-se de estudo retrospectivo, transversal, analisando os prontuários médicos e as imagens gravadas em video home system (VHS) de pacientes com PCM sequelar. As endoscopias foram realizadas no período de 1999 a 2004, sendo o intervalo de tempo proposto para a criação de banco de dados no projeto de 1999. Na ocasião da endoscopia, todos os pacientes já tinham recebido tratamento médico para PCM por pelo menos seis meses e realizaram exame endoscópico para controle de cicatrizações de lesões. O diagnóstico de PCM foi feito durante o período de estado, confirmado pela demonstração do fungo em escarro, exame citológico ou histopatológico.

Foram excluídos pacientes com outra doença infecciosa concomitante como HIV, tuberculose, leishmaniose, entre outras; dados obtidos de prontuários. Também foram excluídos pacientes com diagnóstico de neoplasia de

laringe ou que tenham realizado radioterapia e cirurgia laríngea previamente.

Dos prontuários médicos foram obtidos os dados demográficos (idade, sexo) e as queixas de rouquidão e disfagia (queixas principais de alterações sequenciais funcionais).

As endoscopias foram realizadas no Setor de Endoscopia do Hospital das Clínicas da Faculdade de Medicina de Botucatu. O exame foi realizado com o paciente sentado, acordado, submetido à anestesia tópica nasal com xilocaína 4%. O aparelho utilizado é um nasofibrocópio flexível da marca Storz com 4,2 mm de diâmetro. As imagens foram captadas por câmera da Storz e gravadas mediante autorização por escrito do paciente em sistema VHS.

Foram analisadas as imagens endoscópicas gravadas em VHS; a avaliação da laringe foi feita quanto a seus componentes anatômicos (epiglote, prega vestibular, prega vocal, aritenóide e comissura posterior) e funcionais (quanto ao movimento durante a fonação e a respiração).

Com relação às alterações anatômicas encontradas, estas foram descritas da seguinte maneira:

1. Edema: aumento de massa da mucosa, indolor e sem alteração da coloração.
2. Hiperemia: a mudança da coloração normal da mucosa para o tom avermelhado.
3. Espessamento fibroso: qualquer área mais densa da mucosa que sugerisse aumento da consistência
4. Amputação.
5. Alteração de forma.

Verificou-se também o comportamento fonatório (coaptação de pregas vocais) e a presença de estase salivar em seios piriformes.

RESULTADOS

Durante o período do estudo, foram incluídos 49 pacientes, todos do sexo masculino, na faixa etária de 30 a 60 anos, com idade média de 43,4 anos, com diagnóstico de PCM em acompanhamento ambulatorial pela Disciplina de Moléstias Infecciosas e Parasitárias.

Todos os pacientes apresentavam queixa de rouquidão ou descrição de disfonia/rouquidão no prontuário. Em muitos pacientes foi relatada disfagia, mas não foi feita investigação específica sobre possível dificuldade em deglutir alimentos (sólidos e líquidos), tosse após deglutição, necessidade de manobras durante alimentação (como antirreflexão da cabeça).

Constataram-se lesões em múltiplos segmentos da laringe em 35 (71%) dos 49 pacientes avaliados. As estruturas mais frequentemente acometidas foram as pregas vocais, seguidas pela epiglote e pelas aritenóides (Tabela 1).

As pregas vocais foram a estrutura laríngea mais afetada, em 33 (67%) dos pacientes verificaram-se alterações. Assim, observou-se espessamento fibroso em 27 (55%),

Tabela 1. Estruturas laríngeas comprometidas em ordem de frequência.

Estrutura Laríngea	Número de Pacientes Acometidos
Pregas Vocais	33 (67%)
Epiglote	27 (55%)
Pregas Arieplóticas	26 (53%)
Pregas Vestibulares	23 (46%)
Aritenóides	20 (40%)

hiperemia em 14 (28%), contorno irregular em 13 (26%) e edema em 8 (16%). (Figura 1, 3 e 4). (Tabela 1 e 2).

A segunda estrutura mais acometida correspondeu à epiglote, presente em 27 (55%) dos pacientes. Observou-se alteração da forma em 16 (32%), amputação em 23 (46%) e edema em 27 (55%) dos casos. (Figura 2 e 5) (Tabela 2).

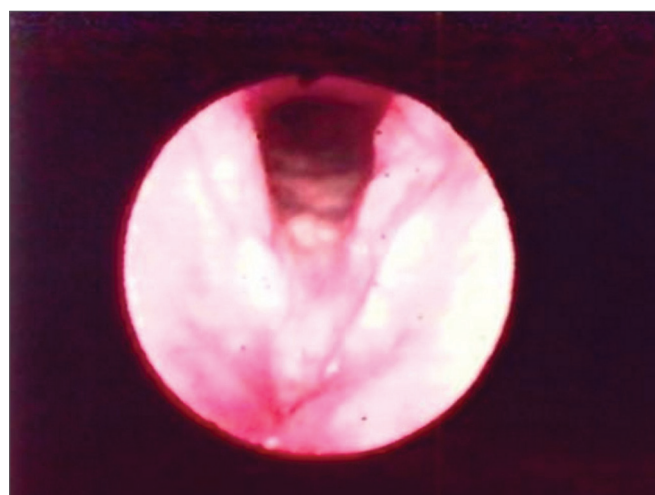


Figura 1. Hiperemia com espessamento de pregas vocais.

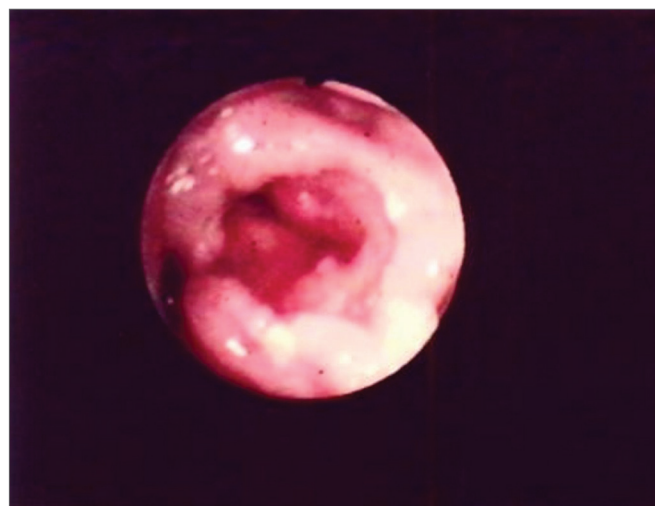


Figura 2. Edema com hiperemia em região interaritenóidea. Hiperemia de epiglote com amputação parcial.

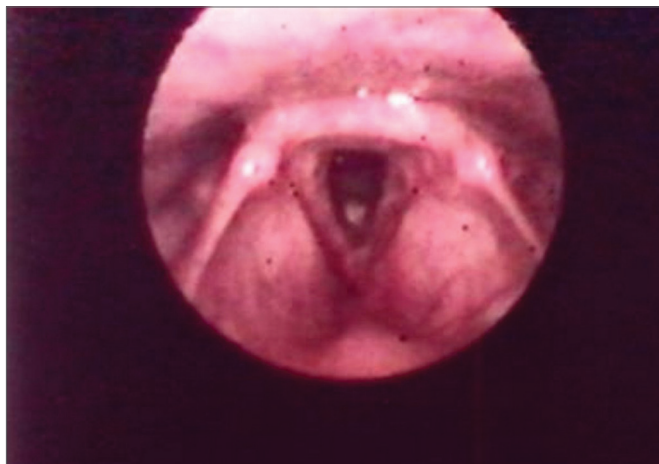


Figura 3. Espessamento de pregas vocais com irregularidade em bordos livres e edema interaritenóide.

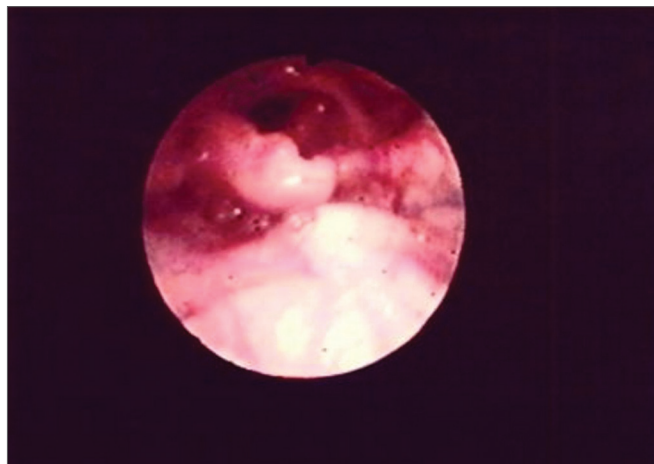


Figura 5. Amputação parcial de epiglote.

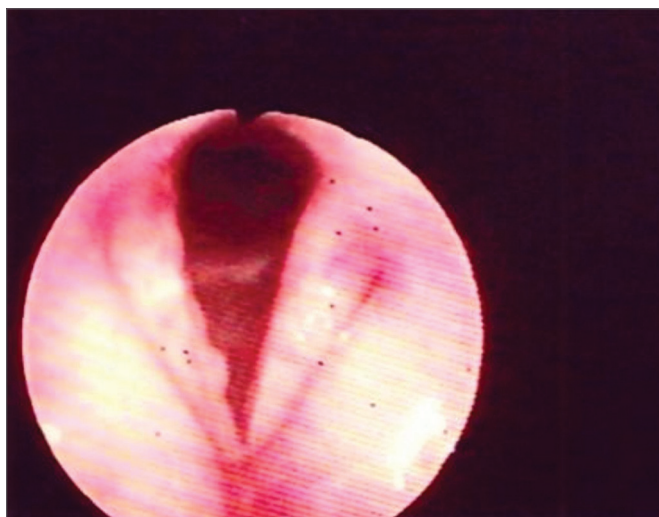


Figura 4. Espessamento com hiperemia de pregas vocais com irregularidade em borda livre.

As estruturas laríngeas comprometidas foram descritas em sua frequência (%) a qual lesão mais encontrada por estrutura.

Já em pregas ariepiglóticas foram constatadas modificações em 26 (53%) dos casos avaliados. A alteração da forma esteve presente em 17 (34%) dos pacientes e edema em 16 (32%) (Tabela 2).

Tabela 2. Distribuição das lesões sequelares nas estruturas laríngeas.

	Hiperemia	Edema	Espessamento	Amputação	Alteração da forma
Epiglote	-	27 (55%)	-	23 (46%)	16 (32%)
Pregas vocais	14 (28%)	8 (16%)	27 (55%)	-	13(26%)
Pregas ariepiglóticas	-	16 (32%)	-	-	17 (34%)
Pregas vestibulares	17 (34%)	12 (24%)	-	-	5 (10%)
Aritenóides	4 (8%)	20 (40%)	-	-	-

Com relação às pregas vestibulares, verificou-se alteração em 23 (46%) dos casos. Encontrou-se edema em 12 (24%), hiperemia em 17 (34%) e alteração da forma como atrofia em 5 (10%) dos pacientes (Tabela 2).

Em 20 (40%) dos casos verificaram-se alterações em aritenóides, sendo o edema presente em 20 (40%) e a hiperemia em 4 (8%) dos casos. (Figura 2 e 3).

Durante a fonação houve limitação da movimentação das pregas vocais em 14 (28%) dos pacientes e paresia unilateral em 2 (4%) casos. Restrição da luz em região supraglótica foi observada em 12 (24%) pacientes e estenose glótica em dois (4%) pacientes, sendo que um (2%) necessitou de traqueostomia.

Verificou-se estase salivar em pelo menos um dos seios piriformes em 10 (20%) pacientes, sendo que todos esses tinham restrição da mobilidade laríngea ao exame. Entretanto, não havia sido feita investigação específica prévia para avaliar disfagia nesses pacientes.

DISCUSSÃO

A PCM ainda é uma doença endêmica em várias regiões no Brasil, acometendo principalmente trabalhadores rurais. Neste estudo todos os pacientes eram do sexo masculino, em idade jovem, quando exercem papel econômico importante. Embora haja muitas mulheres exercendo atividades em áreas rurais (como corte de cana,

por exemplo), a frequência de casos na forma crônica é muito baixa no sexo feminino e está relacionado à ação inibidora do estrogênio sobre a transformação do fungo do estado de micélio (forma infectante) para a de levadura (fase parasitária)¹⁵, fato que explicaria a ausência de pacientes do sexo feminino em nosso estudo.

A primeira referência ao comprometimento laríngeo pelo *P. brasilienses* é encontrada no trabalho pioneiro de Lutz (1908)¹ que, além de referir presença de lesões da mucosa bucal, relatou, no segundo caso apresentado, a manifestação clínica de rouquidão e o intenso comprometimento paracoccidioidico da laringe, no exame necroscópico.

O estudo endoscópico revelou comprometimento em mais de uma estrutura laríngea em 72% dos pacientes. Outros autores já descreveram o comprometimento extenso, sendo o grupo de maior número de pacientes envolvidos foi o de Machado et al. (1965)¹¹, que avaliou sequelas por paracoccidioidomicose em 579 pacientes, ressaltando que 16 destes apresentaram estenose glótica ou traqueal. Da mesma maneira, do Valle et al. (1995)¹² ressaltam que de 30 pacientes com lesão laríngea, seis necessitaram de traqueostomia. Embora, tenha sido relatada disфония, não foram descritas outras lesões, senão as estenosantes. Em nosso estudo, 24% dos pacientes apresentaram redução da luz supraglótica e 4% estenose glótica, sendo que um (2%) paciente necessitou de traqueostomia. A extensão em múltiplos segmentos laríngeos e a elevada incidência de restrição da luz supraglótica mostram que o comprometimento da laringe já foi extenso quando feito o diagnóstico, como visto por outros autores^{5-8,13,14}.

A disфония relatada por vários autores^{1,5,6,11,12,14} não é um sintoma investigado de rotina, e neste estudo foi observado em todos os pacientes. Fernandes & Fernandes (1986)⁶ enfatizam que a queixa do paciente de rouquidão não precisa estar presente, e que o comprometimento laríngeo poderia ser maior que os 42% encontrados no seu estudo. Weber et al. (2006)⁸ comparou o grau de disфония em pacientes com sequelas laríngeas e/ou pulmonares causadas pela PCM com um grupo controle. Mostrou que elevados graus de disфония são encontrados em pacientes com PCM e na maioria das vezes com comprometimento social importante. Em nosso estudo todos os pacientes queixavam-se de rouquidão, embora não tenha sido possível fazer uma análise da repercussão social causada por esse sintoma.

Dos pacientes com restrição da mobilidade laríngea (28%), muitos apresentaram estase saliva em seios piriformes (71%). Este pode ser um dos fatores envolvidos nas infecções pulmonares de repetição em pacientes com paracoccidioidomicose^{2,5,6,10,11}. Porém, não foi incluído nesse estudo anamnese específica de disфония nas consultas de retorno.

Poucos trabalhos^{7-9,11,12} descrevem as sequelas laríngeas causadas pelo *P. brasilienses*, mostrando que há

maior preocupação em estudar a paracoccidioidomicose em seu período de estado. A avaliação das sequelas é muito importante devido à sobrevida cada vez mais longa desses pacientes com tratamento disponível^{2,7} e à reinserção desses pacientes no seu ambiente social e na atividade econômica.

CONCLUSÃO

As lesões sequelares na laringe devido à infecção pelo *P. brasilienses* são extensas e causam restrições funcionais na maioria dos casos. Verificou-se que as pregas vocais são as estruturas mais acometidas e com o espessamento, sendo sua alteração sequelar mais comum. Além disso, todos os pacientes apresentavam disфония. Outras alterações funcionais, como disfagia, precisam ser mais bem investigadas. O otorrinolaringologista deve estar familiarizado, em nosso meio, com o aspecto das lesões sequelares e suas repercussões funcionais nos pacientes com PCM.

REFERÊNCIAS BIBLIOGRÁFICAS

1. Lutz, A. Uma mycose pseudococcidica localizada na boca e observada no Brasil. Contribuição ao conhecimento das hyphoblastomycoses americanas. Bras Med.1908;(22):121-4;142-4.
2. Mendes, R.P. The gamut of clinical manifestations. Em: Franco, M.; Lacaz, C.S.; Del Negro, G. Paracoccidioidomycosis. Boca Raton, CRC Press,1994: 233-58.
3. Marques, S.A.; Franco, M.F.; Mendes R.P.; Silva, N.C.A.; Baccilli, C.; Curcell, E.D et al. Aspectos epidemiológicos da paracoccidioidomicose na área endêmica de Botucatu (São Paulo - Brasil). Inst Med Trop São Paulo. 1983;(25):87-92.
4. Franco, M.; Montenegro, M.R.; Mendes, R.P.; Marques, S.A.; Dillon, N.L.; Silva, N.G.M. Paracoccidioidomycosis: a recently proposed classification of its clinical forms. Rev Soc Bras Med Trop.1987;(20):129-32.
5. Filho, J.M.; Rego, A.P.; Chaves, A.L.F.; Miranda, J.L.; Silva, C.C. Considerações relativas à blastomicose sul-americana. Da participação laríngea e brônquica em 104 casos - Resultados endoscópicos. Hospital,1960;(58): 645-58.
6. Fernandes, P.D.; Fernandes, L.T. Paracoccidioidomycose. Rev Bras Otorrinolaringol.1986;(52): 23-5.
7. Bastos, A.G.D.; Martins, A.G.; Cunha, F.C.; Marques, M.L.C.; Mello, P.P.; Tomita, S. et al. Paracoccidioidomycose laríngea: Estudo retrospectivo de 21 anos. Rev Bras Otorrinolaringol.2001;67(1): 84-8.
8. Weber, S.A.T.; Brasolotto A.; Rodrigues, L.; Machado J.M.; Padovani, C.R.; Mendes, R.P. et al. Dysphonia and laryngeal sequelae in paracoccidioidomycosis patients: a morphological and phoniatric study. Med Mycol.2006; 44 (3):219-25.
9. Azulay, R.D. Dois casos de micose de LUTZ (Blastomicose Brasileira) submetidos à traqueostomia. Hospital,1952;(62): 923-9.
10. Filho, J.M.; Miranda, J.L.; Teixeira, G.A. Considerações relativas à blastomicose sul-americana: Evolução, resultados terapêuticos e moléstias associadas em 394 casos consecutivos. Hospital, 1961;(60):374-412.
11. Filho, J.M.; Miranda, J.L.; Teixeira, G.A. Das sequelas da blastomicose sul-americana. Hospital,1965;(68):1347-53.
12. Valle, A.C.F.; Filho, F.A.; Moreira, J.S.; Wanke, B. Clinical and endoscopic findings in the mucosae of the upper respiratory and digestive tracts in post-treatment follow-up of paracoccidioidomycosis patients. Rev Inst Med Trop. 1995, São Paulo; (37):407-13.
13. Sant'anna, G.P.; Mauri, M.; Arrate, J.L.; Camargo, H. Jr. Laryngeal manifestation of paracoccidioidomycosis (South American Blastomycosis). Arch Otolaryngol Head Neck Surg.1999;125(12):1375-8.
14. Lodi, M.; Azevedo, J.P.M.; Kós, A.O.; Portinho, F.; Paes, V.M.C.; Procópio, E.S. et al. Blastomicose de laringe. An Hosp Sider Nac.1985;(9):43-5.
15. Restrepo, A.M.; Salazar, M.E.; Cano, L.E. Estrogens inhibit mycelium-to-yeast transformation in the fungus *Paracoccidioides brasiliensis*: Implications for resistance of females to paracoccidioidomycosis. Infect Immun. 1984;346-53.