

# Laryngeal malformations in the Richieri Costa and Pereira syndrome with airway obstruction

*Malformações laríngeas na síndrome de Richieri-Costa-Pereira com obstrução de via aérea*

Patrícia Barcelos Ogando<sup>1</sup>, Fábio Pires<sup>2</sup>, Rita Carolina Pozzer Krummenauer<sup>3</sup>, Marcus Vinícius Martins Collares<sup>4</sup>, José Faibes Lubianca Neto<sup>5</sup>

**Keywords:** craniofacial dysostosis, laryngomalacia, pierre robin syndrome.

**Palavras-chave:** disostose craniofacial, laringomalácia, síndrome de pierre robin.

## INTRODUÇÃO

A Síndrome de Richieri-Costa-Pereira foi descrita inicialmente em 1992, no Brasil, como uma forma de disostose acrofacial. Caracteriza-se principalmente por baixa estatura, seqüência de Robin (micrognatia, glossoptose e fissura palatina), fissura mandibular e anomalias de extremidades, como pé-torto congênito, clinodactilia do 5º dedo e hipoplasia de polegar. O desenvolvimento neuropsicológico geralmente é normal<sup>1</sup>.

Em 1996 Tabith et al.<sup>2</sup> descreveram alterações laríngeas características desta síndrome como laringe curta e redonda, ausência de epiglote, edema de pregas ariepiglóticas, impossibilidade de visualização das aritenoides e presença de membrana em parede posterior da laringe na supraglote. Segundo relatos de casos prévios, tais alterações seriam responsáveis por modificações na qualidade vocal, como voz sopro, e outras dificuldades de fonação. Entretanto, nenhuma destas crianças apresentava comprometimento obstrutivo de via aérea.

Os autores descrevem um caso e chamam atenção para o grau de retrognatia encontrado, agenesia de epiglote e importante comprometimento da via aérea com impossibilidade de retirada de cânula de traqueostomia.

## RELATO DO CASO

Criança nascida de parto cesáreo com 37 semanas de gestação, 2340g, 44cm de comprimento e 32cm de perímetro cefálico. Mãe primípara com 24 anos de idade no momento do parto, pais primos de segundo grau, sem história familiar de

desordem genética. Ao exame clínico a criança apresentava apgar 8 e 9 no primeiro e quinto minutos, apresentava grave micrognatia, fissura mandibular, além de alterações em clavícula e membros superiores e inferiores. A nasofibrolaringoscopia evidenciou retroprojeção da língua que ocluía a região glótica, pois havia ausência da epiglote e laringomalácia grave que contribuía para insuficiência respiratória. Perante este quadro clínico foi realizada traqueostomia, permanecendo a paciente internada até o sétimo mês de vida, com várias intercorrências respiratórias. Durante a internação, realizaram-se cirurgias de distração mandibular e, posteriormente, de enxerto de porção óssea da calota craniana na região mandibular, para anteriorização da mandíbula e desobstrução da via aérea a fim de possibilitar a retirada da cânula de traqueostomia. Entretanto, tais procedimentos não foram suficientes para manutenção da perviedade da via aérea, permanecendo traqueostomizada. Posteriormente, aventou-se a possibilidade de utilização de cânula fenestrada e válvula de fala sem sucesso, pois as limpezas da cânula provocavam sangramentos excessivos e repetidos que dificultavam o manejo da mesma, além do fato de que a formação de um granuloma supraestomal pela longa permanência da cânula causava obstrução estomal, dificultando a inspiração. Na idade de 2 anos e 4 meses identificou-se, por broncoscopia, compressão extrínseca de brônquio fonte esquerdo em avaliação de rotina. A tomografia computadorizada de tórax e mediastino evidenciou uma massa mediastinal que comprimia o brônquio fonte esquerdo, sendo realizada biópsia que diagnosticou a causa como tuberculose, sendo iniciado o tratamento e consequente resolução da infecção. Atualmente a paciente vem sendo submetida a trocas bimensais de cânulas metálicas de traqueostomia e broncoscopias para avaliação da via aérea, com eventuais cauterizações da granulação supraestomal. Observa-se neste período que a manutenção da retrognatia e consequente retroposição lingual, que termina por se assentar sobre as pregas vocais pela agenesia de epiglote, mantém a obstrução da via aérea (Figura 1) impedindo a evolução para retirada da cânula.

## DISCUSSÃO

Atualmente existem relatados 12 casos de Síndrome da Richieri-Costa, sendo apenas 1 de criança não brasileira, não se conhecendo sua real prevalência<sup>3,4</sup>.

A incidência em filhos de pais normais consanguíneos, recorrência em irmãos e ausência de alterações cromossômicas detectáveis sugerem o caráter autossômico recessivo desta entidade. Inicialmente acreditou-se ser uma forma letal de herança para os afetados do gênero masculino, devido ao fato de que, nos primeiros casos relatados, todas as crianças masculinas afetadas não haviam

sobrevivido<sup>1</sup>. Entretanto, em 1993, os mesmos autores publicaram dois novos casos de meninos com a síndrome, estando nesta ocasião, um com 1 ano de vida e o outro com 14 anos (nascido em 1979)<sup>5</sup>.

Em 1996 e 2003 Tabith et al. descreveram a presença de malformações laríngeas, entre elas: laringe (glote) pequena e oval, hipoplasia ou agenesia de epiglote, hipertrofia de pregas ariepiglóticas e presença de prega na porção posterior da laringe, acima do nível glótico. Ao exame clínico, durante a fonação, observava-se medialização das pregas ariepiglóticas o que, provavelmente, promovia um mecanismo de proteção das vias aéreas inferiores nesses pacientes descritos. As alterações fonatórias relatadas na literatura sugerem a presença de fechamento glótico incompleto e resultam em voz rouca e sopro<sup>2,6</sup>.

Nos casos previamente relatados não se identifica um grau de retrognatia e retroprojeção de língua tão acentuado quanto ao que aqui descrevemos. Tal alteração impossibilita a retirada de cânula de traqueostomia, causando comorbidades inerentes ao seu uso. Os dois tratamentos cirúrgicos tentados (distração mandibular e feitura de neomandíbula com enxerto de calota craniana) não apresentaram resultados satisfatórios.

## COMENTÁRIOS FINAIS

O caso relatado visa salientar as malformações laríngeas que podem ser observadas nestas crianças, com alterações no grau de comprometimento de via aérea superior chamando a atenção para a necessidade de uma adequada avaliação e acompanhamento multidisciplinar.

## REFERÊNCIAS BIBLIOGRÁFICAS

1. Richieri-Costa A, Pereira SCS Short stature, Robin sequence, cleft mandible, pré/postaxial hand anomalies, and clubfoot: a new autosomal recessive syndrome. Am J Med Genet.1992;42:681-7.
2. Tabith A Jr, Bento-Golçalves CGA. Laryngeal malformations in the Richieri-Costa and Pereira form of acrofacial dysostosis. Am J Med Genet.1996;66:399-402
3. Walter Nicolet E, Coëslar A, Joriot S Kacet N, Moerman A, Manouvrier-Hanu S. The Richieri Costa and Pereira form of acrofacial dysostosis: first case in a non-Brazilian infant. Am J Med Genet.1999;87 (5):430-3.
4. Golbert MB, Lucas O, Philippsen VR, Wachholz RS, Deuschendorf C, Leite JCL. New Clinical findings in the Richieri-Costa-Pereira type of acrofacial dysostosis. Clin Dysmorphol. 2007;16:85-8.
5. Richieri-Costa A, Pereira SCS. Autosomal recessive short stature, Robin sequence, cleft mandible, pré/postaxial hand anomalies, and clubfoot in male patients. Am J Med Genet. 1993;42(5):707-9
6. Tabith A Jr, Bento-Golçalves CGA. Laryngeal malformations in the Richieri-Costa-Pereira acrofacial dysostosis: description of two new patients. Am J Med Genet.2003;122(A): 133-8.

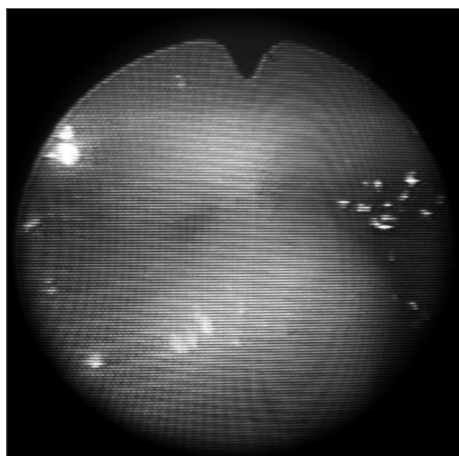


Figura 1. Visão supraglótica da laringe - Ausência de epiglote: visualiza-se inferiormente as aritenoides e superiormente a base da língua

<sup>1</sup> Médica, Residente do Serviço de Otorrinolaringologia da Universidade Federal de Ciências da Saúde de Porto Alegre, UFCSPA. Complexo Hospitalar Santa Casa de Porto Alegre, CHSCPA.

<sup>2</sup> Médico, Residente do Serviço de Otorrinolaringologia do Hospital Professor Edmundo Vasconcelos - SP.

<sup>3</sup> Mestre em medicina pela UFCSPA, Otorrinolaringologista do Serviço de Otorrinolaringologia Pediátrica do HCSA.

<sup>4</sup> Cirurgião plástico craniomaxilofacial doutor em Medicina Y Cirurgia pela Universidade de Barcelona., Professor do Curso de Pós Graduação em Medicina da Universidade Federal do Rio Grande do Sul.

<sup>5</sup> Doutor pela Universidade Federal do Rio Grande do Sul, Professor Adjunto Doutor e regente da disciplina de otorrinolaringologia do Departamento de Clínica Cirúrgica da UFCSPA. Chefe da Divisão de Otorrinolaringologia Pediátrica do HCSA do CHSCPA.

Universidade Federal de Ciências da Saúde de Porto Alegre (UFCSPA) Complexo Hospitalar Santa Casa de Porto Alegre (CHSCPA).

Patrícia Barcelos Ogando - patiogando@hotmail.com

Este artigo foi submetido no SGP (Sistema de Gestão de Publicações) da BJORL em 28 de dezembro de 2009. cod. 6856

Artigo aceito em 24 de fevereiro de 2010.