

Middle ear implants: functional gain in mixed hearing loss

Prótese implantável do ouvido médio: ganho funcional em perda auditiva mista

Mario Emilio Zernotti¹, Maria Fernanda Di Gregorio², Andrea C. Bravo Sarasty³

Keywords:

hearing loss,
mixed conductive-
sensorineural,
otitis media,
suppurative,
prosthesis
implantation.

Palavras-chave:

implante de prótese,
otite média supurativa,
perda auditiva
condutiva-
neurossensorial mista.

Abstract

Osseous atresia and chronic otitis media are diseases benefit with middle ear implants. Surgery for atresia is technically complicated, has significant number of complications and functional results are often poor. The osseointegrated hearing aids are an alternative. They provide a very good functional gain, but have many problems with the skin and osseointegration. In chronic otitis media, the ossiculoplasty solved partially the hearing problem. Unfortunately in some cases of otitis media and in open cavities fitted with conventional hearing aids the gain is unsatisfactory. **Aim:** To determine the usefulness of an active middle ear implant. **Material and method:** Longitudinal Study. Vibrant-Soundbrigde was implanted in eight patients with severe mixed hearing loss. Four patients had chronic otitis media and four had unilateral atresia. The placement of the stimulator (FMT or Floating Mass Transducer) was in five patients on round window, two in stapes and one in the oval window. **Results:** Functional gain was 35 dB, 40 dB, 48.7 dB and 50 dB for the frequencies 500, 1000, 2000 and 4000 Hz, respectively. **Conclusion:** Vibrant-Soundbrigde is an excellent option in hearing recovery in severe and profound mixed hearing loss. It also provides an excellent functional gain in diseases difficult to treat with conventional hearing aids.

Resumo

Atresia óssea e otite média crônica são os principais grupos de beneficiários com implantes do ouvido médio. Cirurgia de atresia é tecnicamente complexo, tem muitas complicações e resultados funcionais pobres. Os aparelhos auditivos osseointegrados são uma alternativa. Eles fornecem um ganho funcional muito bom, mas tem muitos problemas de pele e osseointegração. Na otite média crônica, ossiculoplastias resolveram parcialmente o problema de audição. Infelizmente, em alguns casos de otites média e cavidades abertas, equipamentos com aparelhos auditivos convencionais são difíceis e muitas vezes insatisfatórios. **Objetivo:** Determinar a utilidade de um implante do ouvido médio. Desenho de estudo longitudinal. **Métodos:** Vibrant-Soundbrigde foi implantado em oito pacientes com perda auditiva mista grave. Quatro apresentavam otite média crônica e quatro apresentavam atresia unilateral. A colocação do estimulador (FMT ou Floating Mass Transducer) foi em cinco pacientes na janela redonda, dois no estribo e um na janela oval. **Resultados:** Ganho funcional foi de 35 dB, 40 dB, 48,7 dB e 50 dB para as frequências de 500, 1000, 2000 e 4000 Hz, respectivamente. **Conclusão:** Vibrant-Soundbrigde é uma excelente opção no restabelecimento da audição em perda auditiva mista grave e profunda. Ele fornece um excelente ganho funcional em doenças de difícil tratamento com equipamentos convencionais.

¹ PhD e Professor (Professor de Otorrinolaringologia). Universidade Católica de Córdoba. Argentina.

² Médico (Otorrinolaringologista do Hospital Allende).

³ Fonoaudióloga (Especialista em Audiologia).

Endereço para correspondência: Centro Médico Terciário. Departamento de Otorrinolaringologia. Rua Independencia. 757. 3º andar. CEP: 5000. Córdoba. Argentina
Este artigo foi submetido no SGP (Sistema de Gestão de Publicações) da BJORL em 24 de maio de 2011. cod. 7898

Artigo aceito em 25 de setembro de 2011.

INTRODUÇÃO

Com o desenvolvimento dos implantes de ouvido médio (IOM) muitos pacientes têm sido beneficiados por tais dispositivos. Atresia óssea e o amplo capítulo de otite média crônica representam o principal grupo de doenças das quais os pacientes se beneficiam desse tipo de aparelho auditivo. As indicações para tal uso aumentam a cada dia, e com elas a recuperação da audição em diferentes patologias. Apesar de haver uma ampla gama de possíveis tratamentos em casos de atresia, eles nem sempre têm sido satisfatórios, principalmente em termos de funcionalidade. Sabemos que a cirurgia para atresia é tecnicamente desafiadora, possui um número significativo de complicações, e seus resultados funcionais são, geralmente, pobres. As próteses auditivas osseointegradas (BAHA e Ponto) representam uma alternativa à cirurgia convencional.

Tais dispositivos proporcionam excelente ganho funcional e são de fácil instalação, mas trazem consigo uma alta incidência de problemas dermatológicos e dificuldades com a osseointegração. E, por fim, muitos pacientes rejeitam essas próteses por razões estéticas.

Por outro lado, na otite média crônica, existem e já foram descritas inúmeras técnicas e próteses a serem usadas para a recuperação da audição. Ossiculoplastia, com inúmeras variações de próteses (TORP, PORP) e diferentes materiais (hidroxiapatita, titânio, Teflon, aço, etc.) apenas parcialmente resolveram o problema. Mesmo tendo técnicas consagradas e padronizadas, o fracasso funcional frequentemente leva à decepção do paciente, à medida que a única opção se torna a prótese auditiva convencional. Infelizmente, em alguns desses casos de otite média, especialmente aqueles que consistem de sequelas na membrana timpânica (perfuração ou timpanosclerose), ou amplas cavidades abertas, o uso de próteses auditivas convencionais é, frequentemente, difícil e insatisfatório.

Por essas razões, é que foram projetadas e desenvolvidas as próteses auditivas implantáveis no ouvido médio. A característica comum entre todas é que o mecanismo de amplificação fica alojado no ouvido médio. Essa prótese utiliza diferentes mecanismos de estimulação, ou seja: mecânicos, eletromagnéticos e piezoelétricos. Nesse estudo, trabalhamos com o dispositivo Vibrant-Soundbridge (VSB), que utiliza energia vibratória para estimular o ouvido interno e permitir uma alta possibilidade de implantação em sítios no ouvido médio. O Transdutor de Massa Flutuante - Floating Mass Transducer (FMT) pode ser colocado na cadeia ossicular, nas janelas redonda ou oval, ou em conjunto com quaisquer outras próteses de ouvido médio. O estudo objetivou determinar a utilidade do ganho funcional em pacientes com perda auditiva mista grave implantados com o VSB, nos quais as próteses auditivas convencionais não podem ser utilizadas ou não proporcionam resultados adequados.

MATERIAIS E MÉTODOS

Utilizamos o dispositivo Vibrant-Soundbridge, fabricado pela Med-el, da Áustria. Esse dispositivo é uma prótese auditiva implantável que consiste de duas partes principais. Um processador externo com a bateria, os componentes eletrônicos e o microfone, chamado AP 404 ou Amadé, e uma parte implantável, consistindo de dois componentes principais, o VORP (Vibrating Ossicular Replacement Prosthesis) - Prótese e o Transdutor de Massa Flutuante (FMT - Floating Mass Transducer).

O VORP é conectado por um cabo à porção distal do transdutor de massa flutuante (FMT) - essa é a bobina eletromagnética que pode ser colocada em qualquer porção móvel do ouvido médio, ou seja: os ossículos ou janelas, ou ele pode ser conectado a qualquer prótese de reposição ossicular disponível.

Apresentamos os resultados iniciais de oito pacientes implantados com VSB por perda auditiva mista grave. A idade dos pacientes variou entre 12 e 57, com média de 41,3 anos. Operamos cinco homens e três mulheres. Quatro desses pacientes tinham otite média crônica colesteatomatosa, enquanto os outros quatro sofriam de atresia unilateral do conduto auditivo externo.

Todos os pacientes com otite média crônica haviam sido usuários de aparelho individual de amplificação sonora, com resultados ruins, assim como aqueles com cavidades ativas (úmidas) durante seu uso. Nesses casos, o VSB foi colocado em um segundo estágio após o colesteatoma haver sido removido; A principal razão da necessidade de uma cavidade seca é para evitar explantações. E, finalmente, na cavidade aberta é essencial criar um sulco ósseo para a colocação do cabo, e então cobrir tudo com pó de osso e cartilagem.

Pacientes com atresia unilateral não utilizaram qualquer tipo de dispositivo para melhorar a audição.

A colocação do simulador (FMT) foi feita na janela redonda de cinco pacientes, dois nos estribos e o restante na janela oval.

A técnica nos pacientes com transdutor flutuante de massa (FMT) na janela redonda consiste de alguns passos muito importantes. O mais importante é expor amplamente a membrana da janela redonda, porque uma extremidade do TM (transdutor de massa) precisa estar em pleno contato com a superfície da membrana para adequadamente conduzir energia ao ouvido interno. O outro passo é proteger a membrana com um pedaço de fásia do temporal para evitar danos. Dessa forma, há excelente condução de som.

Na técnica dos estribos, colocamos o FMT diretamente em contato com o clip de titânio a alguma cruz ou o capitel do estribo. É necessário perceber que essa é a alternativa quando não há cadeia ossicular, comum em cirurgia de mastoide.

E, finalmente, em um paciente tivemos que colocar a prótese na platina (a janela redonda não estava visível). Fizemos a estapedectomia total e cobrimos a janela oval com fâscia, onde colocamos o FMT.

RESULTADOS

Limiarses audiômetros foram medidos antes e após o implante, nas frequências de 500; 1.000; 2.000 e 4.000 Hz. Medidas pós-operatórias foram feitas aos 30, 60 e 90 dias, nesse trabalho estabelecemos as medidas do terceiro mês.

Com relação às medidas pré-operatórias, devemos mencionar que somente um paciente teve perda auditiva adicional de 10 dB a 2000 Hz e 15 dB a 4000 Hz, atribuível à manobra cirúrgica e correspondeu a um paciente com FMT sobre o estribo. Os outros pacientes permaneceram inalterados com relação aos seus limiarses pré-operatórios. Esses limiarses pré-operatórios foram, em média, em oito pacientes, 67,5 dB, 68,1 dB, 73,1 dB e 80 dB, respectivamente. Com medidas médias pós-operatórias com limiarses de 32,5 dB a 500 Hz; 28,1 dB a 1.000 Hz; 24,3 dB a 2.000 Hz e 30 dB em 4.000 Hz (Figura 1). O ganho funcional foi de 35 dB, 40 dB, 48,7 dB e 50 dB para as frequências de 500, 1000, 2000 e 4000 Hz, respectivamente. Com relação ao sítio de implantação do FMT, as mudanças foram pequenas, com melhor desempenho sendo alcançado com sua colocação na janela redonda, que em média foi de 30 dB, 42 dB, 50 dB e 45 dB a 500, 1000, 2000 e 4000 Hz (Figura 2).

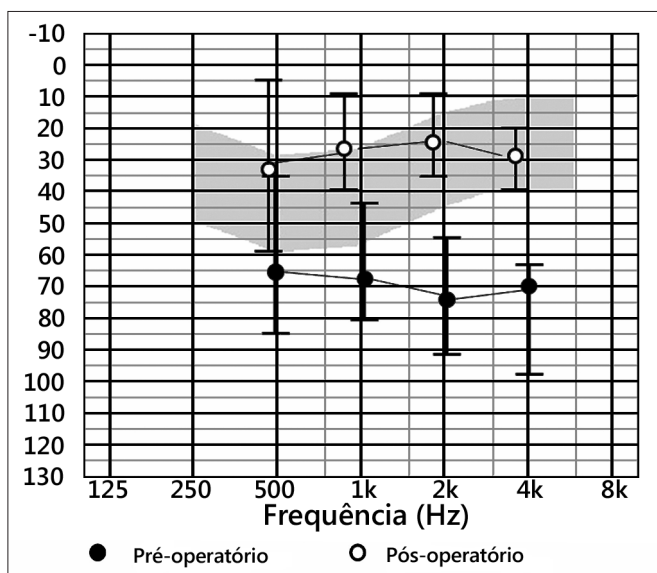


Figura 1. Limiarses pré e pós-operatórios – limiarses médios em audiogramas pré e pós-operatórios.

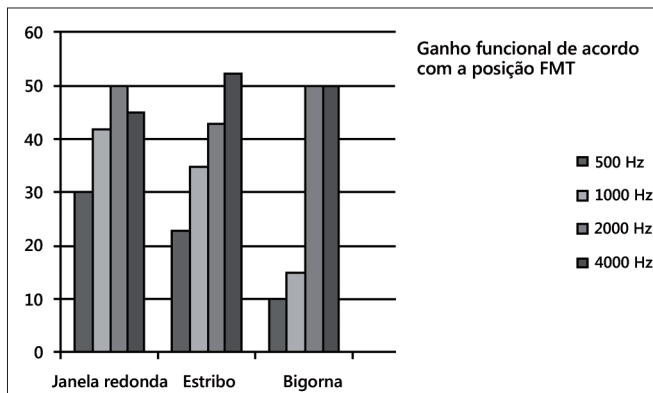


Figura 2. Ganho funcional de acordo com as diferentes posições de colocação das próteses.

DISCUSSÃO

Com relação à cirurgia em atresia, há um longo caminho, infelizmente nem sempre bem-sucedido. Em um estudo recente, Siegert¹ propôs três etapas cirúrgicas, incluindo tratamento da microtia com cirurgia plástica. Nessa publicação, o autor relata que 76% dos pacientes desenvolvem audição com limiarses próximos de 30 dB.

Em uma revisão conduzida na Universidade de Oklahoma, somente 50% dos pacientes alcançaram limiarses próximos a 30 dB².

Yellow e colaboradores publicaram cirurgia de atresioplastia com limiarses médios de tons puros e gap aéreo-ósseo de 37,5 e 29,4 dB, respectivamente³.

Com relação a próteses auditivas osseointegradas, devemos mencionar que há relatos de que o fechamento do gap foi alcançado em 85,1% dos pacientes com atresia externa⁴.

Como visto, o resultado funcional foi bom; entretanto, essa cirurgia possui um grande número de importantes complicações. Hobson e colaboradores⁵, com uma casuística de mais de 600 implantes, com taxa de complicação de 23,9%, tiveram taxa de revisão cirúrgica de 12,1%. Outra revisão mencionou complicações pós-operatórias incluindo infecções dérmicas graves em 8%, enquanto os problemas da ósteo-integração, de acordo com os autores, foram de 18%, mais 8% de pacientes onde a pele cobria os conectores externos⁶.

E, finalmente, devemos mencionar que o suporte (do aparelho) é percutâneo e muitos pacientes rejeitam a ideia por razões estéticas e de manutenção. Com relação ao uso de VSB em pacientes adultos e adolescentes com atresia, Kiefer descreveu 14 pacientes com limiarses audiométricos pós-implante abaixo de 30dB.⁷ Uma publicação recente de Frenzel et al., sobre sete pacientes, relatou um ganho funcional de 45,5dB⁸. O mesmo autor também

publicou um caso de um paciente com 6 anos de idade com limiães normais pós-implante do VSB⁹.

Otite média crônica está geralmente associada a algum grau de perda auditiva. Da Costa et al.¹⁰ publicaram que enquanto a perda auditiva condutiva pode ser melhorada com cirurgia, a perda neurossensorial é um problema permanente que melhora apenas com o uso de próteses auditivas. Há publicações recentes com bons resultados associados a próteses ossiculares. Iñiguez-Cuadra et al. publicaram uma casuística de 94 pacientes usando próteses totais de titânio (TORP) na otite média crônica, obtendo um gap aéreo-ósseo de menos de 20dB em 66% dos casos¹¹.

Alaani & Raut¹² publicaram um estudo com 97 pacientes operados com próteses PORP e TORP de titânio. Os resultados mostraram um gap de 10,6 dB após cirurgia para pacientes com PORP, enquanto o gap pós-operatório de pacientes com TORP foi mais alto no estudo, alcançando 14,84 dB. Assim, podemos dizer que esse tipo de prótese é muito útil para reduzir o gap aéreo-ósseo; entretanto, sabemos que muitos pacientes com otite média crônica sofrem de perda auditiva neurossensorial, e deveriam, após a cirurgia, usar próteses auditivas convencionais. Nesses pacientes o VSB pode ser muito útil.

Streitberger e colaboradores¹³ apresentaram uma casuística de pacientes implantados com VSB sofrendo de otite média crônica com colesteatoma. Os limiães pré-operatórios foram de 82,38 dB NPS, limiães de reconhecimento de palavras foram de 94,28 dB NPS. Três meses depois, esse grupo obteve limiães audiométricos de 50,63 dB NPS com áudio vocal de 61,68 dB. Após 6 a 9 meses, o limiar da audiometria tonal foi de 47,89 dB NPS, e o teste de reconhecimento de palavras foi de 53,33 dB NPS.

Em nosso estudo, não encontramos qualquer diferença estatisticamente significativa entre os pacientes implantados sofrendo de atresia do canal auditivo externo com aqueles com otite média crônica colesteatomatosa, assim o ganho funcional médio em ambos os grupos foi de 35dB, 40dB, 48,7dB e 45dB para as frequências de 35 dB, 40 dB, 48,7 dB e 45 dB para as frequências de 500, 1000, 2000 e 4000 Hz, respectivamente, de acordo com a literatura.

CONCLUSÃO

O dispositivo VSB representa uma importante opção na recuperação auditiva de pacientes com perda auditiva mista grave a profunda. Isso também proporciona um excelente ganho funcional em doenças difíceis de tratar com equipamento convencional, tal como cavidades radicais úmidas impossíveis de adaptar molde (em cavidades sem atividade inflamatória), ou no caso de atresia externa sem a possibilidade de usar aparelhos auditivos para perda condutiva.

REFERÊNCIAS

1. Siegert R. Combined reconstruction of congenital auricular atresia and severe microtia. *Adv Otorhinolaryngol.* 2010;68:95-107.
2. Digoy GP, Cueva RA. Congenital aural atresia: review of short- and long-term surgical results. *Otol Neurotol.* 2007;28(1):54-60.
3. Yellon RF. Combined atresioplasty and tragal reconstruction for microtia and congenital aural atresia: thesis for the American Laryngological, Rhinological, and Otological Society. *Laryngoscope.* 2009;119(2):245-54.
4. Ricci G, Della Volpe A, Faralli M, Longari F, Gullà M, Mansi N, et al. Results and complications of the Baha system (bone-anchored hearing aid). *Eur Arch Otorhinolaryngol.* 2010;267(10):1539-45.
5. Hobson JC, Roper AJ, Andrew R, Rothera MP, Hill P, Green KM. Complications of bone-anchored hearing aid implantation. *J Laryngol Otol.* 2010;124(2):132-6.
6. Badran K, Arya AK, Bunstone D, Mackinnon N. Long-term complications of bone-anchored hearing aids: a 14-year experience. *J Laryngol Otol.* 2009;123(2):170-6.
7. Kiefer J, Staudenmaier R. Combined aesthetic and functional reconstruction of ear malformations. *Adv Otorhinolaryngol.* 2010;68:81-94.
8. Frenzel H, Hanke F, Beltrame M, Steffen A, Schönweiler R, Wollenberg B. Application of the Vibrant Soundbridge to unilateral osseous atresia cases. *Laryngoscope.* 2009;119(1):67-74.
9. Frenzel H, Hanke F, Beltrame M, Wollenberg B. Application of the Vibrant Soundbridge in bilateral congenital atresia in toddlers. *Acta Otolaryngol.* 2010;130(8):966-70.
10. Da Costa SS, Rosito LP, Dornelles C. Sensorineural hearing loss in patients with chronic otitis media. *Eur Arch Otorhinolaryngol.* 2009;266(2):221-4.
11. Iñiguez-Cuadra R, Alobid I, Borés-Domenech A, Menéndez-Colino LM, Caballero-Borrego M, Bernal-Sprekelsen M. Type III tympanoplasty with titanium total ossicular replacement prosthesis: anatomic and functional results. *Otol Neurotol.* 2010;31(3):409-14.
12. Alaani A, Raut VV. Kurz titanium prosthesis ossiculoplasty--follow-up statistical analysis of factors affecting one year hearing results. *Auris Nasus Larynx.* 2010;37(2):150-4.
13. Streitberger C, Perotti M, Beltrame MA, Giarbini N. Vibrant Soundbridge for hearing restoration after chronic ear surgery. *Rev Laryngol Otol Rhinol (Bord).* 2009;130(2):83-8.