

# Surgical approach in a patient with Multiple Symmetrical Lipomatosis: Case Report

Abordagem cirúrgica em paciente portador de Lipomatose Simétrica Múltipla: Relato de Caso

Francisco Sales de Almeida<sup>1</sup>, Paulo Roberto Piarissi<sup>2</sup>, Samuel Lima Silva<sup>3</sup>, Leandro Henrique de Oliveira Almeida<sup>4</sup>, Thiago de Almeida Reis<sup>5</sup>

**Keywords:** classification, diagnosis, lipomatosis, multiple symmetrical, surgery, plastic.

**Palavras-chave:** cirurgia plástica, classificação, diagnóstico, lipomatose simétrica múltipla.

## INTRODUÇÃO

A Lipomatose Simétrica Múltipla, LSM, acomete grande extensão corporal, podendo trazer deformidades, expressando uma apresentação atípica. Nesta doença, a parte estética se encontra, dependendo da extensão tumoral, intensamente prejudicada, podendo ainda trazer transtornos anatómicos, psicológicos, psicossomáticos e fisiológicos.

Em 1888, o cirurgião Otto Wilhelm Madelung relatou em um estudo envolvendo 33 pacientes, os quais apresentavam massas simétricas de gordura envolvendo o pescoço e os ombros com uma distribuição cervical em "colar de cavalo"<sup>1</sup>.

A LSM acomete predominantemente brancos e os depósitos de gorduras aparecem geralmente depois dos 20 anos de idade. A incidência é de 1: 25.000, sendo a proporção homem e mulher de 15:1 a 30:1<sup>2</sup>.

Os objetivos deste trabalho serão as apresentações das condutas terapêuticas em LSM e a descrição da abordagem cirúrgica em diferentes tempos cirúrgicos. A justificativa da apresentação desse relato se deve à falta de consenso em relação à conduta terapêutica adotada, assim como falta de descrição na literatura de casos que necessitem cirurgias múltiplas.

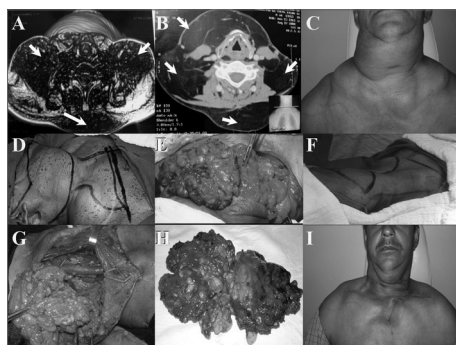
## RELATO DE CASO

O paciente MSF apresentava massa tumoral comprometendo toda região cervical. Apesar da enorme deformidade estética pela extensão tumoral, não encontramos sinais e sintomas sugestivos de comprometimento vascular, neural, digestório e/ou respiratório.

Não conseguimos palpar os elementos anatómicos cervicais, habitualmente estudados, em decorrência da deformidade tumoral.

O paciente era etilista - 1200 mililitros/dia - e tabagista - 25 cigarros/dia. Como histórico familiar, tem uma filha com pseudotumor comprometendo ambos os globos oculares. Submeteu ao estudo tomográfico, caracterizando a massa tumoral. Foram realizadas as avaliações pré-operatórias: exames clínicos e laboratoriais e, como estavam nos padrões de normalidades, o procedimento cirúrgico foi indicado (Figura 1 - A, B e C).

Foi proposto ao paciente a ressecção por partes da massa tumoral em vista de sua grande extensão. A primeira compreendeu uma ressecção látero-posterior da região cervical direita, sendo que esta endereçava desde a linha média anteriormente até a região anterior do músculo trapézio. Todo o tecido da região cervical, inclusive da fossa supraclavicular direita, foi ressecado (Figura 1 - D e E).



**Figura 1.** A e B - Estudo tomográfico em corte axial evidenciando a massa tumoral cervical; C - Apresentação pré-operatória da massa tumoral cervical; D - Marcação do acesso cirúrgico à direita; E - Exposição da massa tumoral após ressecção da pele; F - Marcação do acesso cirúrgico à esquerda; G - Exposição da massa tumoral após ressecção da pele; H - Peça cirúrgica; I - Apresentação pós-operatória.

Realizada a sutura em dois planos cirúrgicos, finalizando com curativo compressivo e mantido dreno.

Um segundo procedimento cirúrgico, este na região cervical esquerda, foi realizado, mantendo o mesmo acesso e aplicando a mesma tática cirúrgica. Em ambas as cirurgias, os elementos e áreas anatómicas cervicais nobres como vasos, músculos, nervos, vias aéreas e digestivas foram totalmente preservados (Figura 1 - F, G, H e I).

## DISCUSSÃO

A LSM pode apresentar massas simétricas ou não de gordura envolvendo o pescoço e os ombros com uma distribuição cervical em "colar de cavalo". O paciente apresentava esta característica típica e com distribuição simétrica e, ainda, com extensão parcial à região torácica<sup>1</sup>.

O paciente deste relato é pardo e tem 53 anos de idade. Quanto à cor, vai de encontro com o descrito na literatura, e a idade está em conformidade. Entre tantos outros autores, Meyer relata que o acometimento predomina em brancos e os depósitos de gorduras aparecem já no início da idade adulta<sup>2</sup>.

A patogênese da doença é desconhecida. O nosso paciente possuía o hábito de ingerir bebida alcoólica e na literatura encontramos uma relação entre o efeito que o álcool pode exercer nos receptores beta-adrenérgicos com a ação antilipolítica e lipogênica acarretada na doença. Outras hipóteses são também aventadas, como: uma possível origem embrionária da doença, pois existe uma semelhança entre os adipócitos dos lipomas com os da gordura

marrom. Outra hipótese relata possíveis alterações no DNA mitocondrial, que também poderia desencadear a doença, assim como uma diferenciação dos pré-adipócitos em adipócitos maduros, que poderiam indicar a localização dos lipomas em outras áreas<sup>1,2</sup>.

O tratamento de escolha consiste na lipos aspiração e na lipectomia aberta. Alguns autores relatam que o tratamento preconizado com dieta, controle metabólico, uso de salbutamol, albuterol, abstinência alcoólica, tireoidectomia e o uso de vitaminas não apresentam resultados satisfatórios<sup>3</sup>.

Outros relatam que devido à ocorrência de recidiva na doença aconselha-se a complementação com uma dieta de baixo teor de gorduras, a abstinência alcoólica e a prática de atividades físicas<sup>4</sup>.

O paciente relatado foi submetido ao tratamento cirúrgico devido aos aspectos estéticos e à dificuldade em realizar movimentos cervicotorácico. Devido à grande extensão tumoral, o paciente foi submetido ao procedimento cirúrgico em dois tempos. Além disso, é importante salientar a necessidade da habilidade do cirurgião e, neste caso, foi empregada uma técnica de escultura, na qual se pretendeu retirar o máximo possível de tecido lipomatoso procurando preservar o contorno corporal normal<sup>5</sup>.

## CONSIDERAÇÕES FINAIS

O tratamento de eleição para a Lipomatose Simétrica Múltipla é a lipectomia aberta. Com esta técnica cirúrgica, obtêm-se resultados satisfatórios, proporcionando ao paciente uma melhora estética e mantendo a integridade funcional. Em lesões com grandes extensões tumorais, recomenda-se, quando necessário, a realização da cirurgia em vários tempos cirúrgicos como uma proposta viável e segura.

## REFERÊNCIAS BIBLIOGRÁFICAS

1. Pinto JA, Pinto HCF, Ferreira RDP, Silva RH, Prado EP, Perfeito DJP. Doença de Madelung: relato de casos e revisão da literatura. Rev Bras Otorrinolaryngol. 2003;69(1):136-41.
2. Meyer TN, Meyer GPN. Caso Atípico de Lipomatose Simétrica Múltipla. Rev Soc Bras Cir Plást. 2007;22(1): 64-6.
3. Souza RP, Junior AJOP, Rapoport A. Doença de Madelung (Lipomatose Cervical Benigna Simétrica): Relato de dois casos. Radiol Bras. 2003;36(2):121-2.
4. Gon AS, Minelli L, Mendes MF. Lipomatose Simétrica Benigna. An Bras Dermatol. 2005;80(5): 545-6.
5. Colella G, Giudice A, Moscardiello A. A Case of Madelung's Disease. J Oral Maxillofac Surg. 2005;63(7):1044-7.

<sup>1</sup> Doutorado/USP/SP, Staff do Hospital Odontomed.

<sup>2</sup> Doutorado pela USP/SP, Titular da PUC/SP.

<sup>3</sup> Acadêmico da Faculdade de Medicina de Itajubá/ MG.

<sup>4</sup> Acadêmico da Faculdade de Ciências Médicas e da Saúde de Juiz de Fora/ MG.

<sup>5</sup> Acadêmico da Escola de Medicina Souza Marques - Rio de Janeiro/RJ.

Este artigo foi submetido no SGP (Sistema de Gestão de Publicações) da BJORL em 9 de agosto de 2010. cod. 7258

Artigo aceito em 3 de novembro de 2010.