

Traumatic bone cyst of the mandible: a review of 26 cases

Cisto ósseo traumático da mandíbula: revisão de 26 casos

Paulo Ricardo Saquete Martins-Filho¹, Thiago de Santana Santos², Vanessa Lessa Cavalcanti de Araújo³,
Joanes Silva Santos⁴, Emanuel Sávio de Souza Andrade⁵, Luiz Carlos Ferreira da Silva⁶

Keywords:

bone cysts,
mandible,
nonodontogenic cysts.

Palavras-chave:

cistos
não-odontogênicos,
cistos ósseos,
mandíbula.

Abstract

The traumatic bone cyst is characterized by the presence of an asymptomatic sinus devoid of epithelial lining, which is rarely found in the jaws. **Objective:** To describe the clinical, surgical and radiographic findings of traumatic bone cysts. **Material and Method:** A retrospective study was made of patients diagnosed with traumatic bone cysts at an oral pathology department from 1992 to 2007. Data on the clinical, radiographic and surgical complications were gathered. **Results:** Twenty-six cases of traumatic bone cyst were diagnosed in 15 years; 17 were male and 09 were female. Most patients were within first two decades of life and had no pain or history of trauma in the affected area. The multilocular pattern was observed in only seven cases, its radiographic appearance suggests a tumor. Air was found inside the lesion in about 70% of cases; serous fluid with blood and blood only were uncommon within the lesions. **Conclusion:** A higher prevalence in young patients, absence of a history of trauma, and a small number of lesions containing serous fluid with blood reflects the need to discuss the true pathogenesis of traumatic bone cysts.

Resumo

O cisto ósseo traumático é uma entidade patológica caracterizada pela presença de uma cavidade óssea assintomática desprovida de revestimento epitelial, sendo raramente encontrado nos maxilares. **Objetivo:** Descrever as características clínico-cirúrgicas e radiográficas dos cistos ósseos traumáticos. **Material e Método:** Estudo de caráter retrospectivo dos pacientes diagnosticados com cisto ósseo traumático em um serviço de patologia oral no período de 1992 a 2007. Informações referentes às características clínicas, radiográficas e cirúrgicas foram coletadas. **Resultados:** Vinte e seis casos de cisto ósseo traumático foram diagnosticados no período de 15 anos, 17 pertencentes ao sexo masculino e 09 ao sexo feminino. A maioria dos pacientes afetados pertencia às duas primeiras décadas de vida, não relatava sintomatologia dolorosa, bem como história de trauma na região da lesão. O padrão multilocular foi observado em apenas sete casos, dando às lesões uma aparência radiográfica tumoral. A presença de ar no interior da cavidade patológica foi relatada em aproximadamente 70% dos casos, sendo rara a presença de conteúdo serossanguíneo e seroso. **Conclusão:** A maior prevalência de casos em pacientes jovens, a infrequente história de trauma e o pequeno número de lesões com conteúdo serossanguíneo refletem a necessidade de se discutir a real patogênese do cisto ósseo traumático.

¹ Mestre e doutorando em Ciências da Saúde do Núcleo de Pós-Graduação em Medicina da Universidade Federal de Sergipe (NPGME/UFS).

² Mestre em Cirurgia e Traumatologia Buco-Maxilo-Facial pela Faculdade de Odontologia de Pernambuco (FOP/UPE) (Doutorando em Cirurgia Buco-Maxilo-Facial pela Faculdade de Odontologia de Ribeirão Preto (FORP/USP)).

³ Cirurgiã-dentista graduada pela Faculdade de Odontologia de Pernambuco (FOP/UPE).

⁴ Mestre em Cirurgia e Traumatologia Buco-Maxilo-Facial pela Universidade Federal do Rio de Janeiro (UFRJ) (Coordenador do Curso de Cirurgia Oral do Centro de Aperfeiçoamento de Sergipe (CAP-SE)).

⁵ Doutor em Patologia Oral pela Universidade Federal do Rio Grande do Norte (UFRN) (Professor de Patologia Oral da Faculdade de Odontologia de Pernambuco (FOP/UPE)).

⁶ Doutor em Cirurgia e Traumatologia Buco-Maxilo-Facial pela Faculdade de Odontologia de Pernambuco (FOP/UPE) (Professor do Departamento de Odontologia e do Núcleo de Pós-Graduação em Medicina da Universidade Federal de Sergipe (UFS)).

Faculdade de Odontologia de Pernambuco (FOP/UPE) - Universidade Federal de Sergipe (UFS).

Endereço para correspondência: Universidade Federal de Sergipe, Campus da Saúde, Departamento de Odontologia. Rua Cláudio Batista, s/n. Bairro: Sanatório. Aracaju - SE, Brazil. CEP: 49060-100.

Email: saqmartins@hotmail.com

Este artigo foi submetido no SGP (Sistema de Gestão de Publicações) da BJORL em 25 de janeiro de 2011. cod. 7540.

Artigo aceito em 24 de novembro de 2011.

INTRODUÇÃO

O cisto ósseo traumático (COT) é uma entidade patológica caracterizada pela presença de uma cavidade óssea assintomática desprovida de revestimento epitelial. Reconhecido desde 1929¹, o COT é mais comumente encontrado na região de metáfise dos ossos longos, mas é raro nos ossos maxilares².

Também conhecido como unicameral³, simples⁴, solitário⁵, hemorrágico⁶, ou idiopático⁷, o COT é usualmente assintomático e descoberto em exames radiográficos de rotina. Devido à falta de peculiaridades clínicas e radiográficas, torna-se de fundamental importância o seu diagnóstico diferencial com outras lesões dos ossos maxilares, especialmente aquelas com aspecto radiolúcido. Este trabalho teve como objetivo descrever as características clínico-cirúrgicas e radiográficas dos COTs diagnosticados em um serviço de patologia oral em um período de 15 anos.

MATERIAL E MÉTODO

Estudo de caráter retrospectivo dos pacientes diagnosticados com COT em um serviço de patologia oral no período de 1992 a 2007. As fichas clínicas com a descrição cirúrgica dos casos, as radiografias panorâmicas e as lâminas coradas em hematoxilina e eosina (H.E.) foram revisadas por dois pesquisadores previamente calibrados, sendo coletadas, portanto, informações referentes às características:

(1) Clínicas: sexo, idade, queixa de dor, história de trauma na região, localização anatômica e presença de aumento de volume;

(2) Radiográficas: número de lesões, lóculos e diâmetro.

(3) Cirúrgicas: conteúdo da cavidade patológica e tipo de tratamento instituído.

Os dados foram tabulados no pacote estatístico Bioestat 5.0 e tratados com estatística descritiva, obtendo-se medidas de tendência central e de dispersão. O estudo foi aprovado pelo Comitê de Ética em Pesquisa da instituição em que foi realizado, com o protocolo de número 085/07.

RESULTADOS

Vinte e seis casos de COT foram diagnosticados no período de 15 anos, o que correspondeu a 0,58% do total de laudos histopatológicos e a 13,5% das lesões ósseas relacionadas aos tumores odontogênicos (Tabela 1). Um resumo das características clínicas, radiográficas e cirúrgicas dos COT estudados pode ser observado na Tabela 2.

Características Clínicas

Dos 26 pacientes, 17 (65,4%) pertenciam ao sexo masculino e nove (34,6%) ao sexo feminino. A idade variou

Tabela 1. Distribuição das Lesões Ósseas Relacionadas aos Tumores Odontogênicos diagnosticadas em um serviço de patologia oral em um período de 15 anos.

Lesões Ósseas Relacionadas	n	%
Fibroma Ossificante	70	36,3
Displasia Fibrosa / Óssea	70	36,3
Cisto Ósseo Traumático	26	13,5
Lesão Central de Células Gigantes	20	10,4
Cisto Ósseo Aneurismático	05	2,5
Querubismo	02	1,0
Total	193	100

dos 10 aos 70 anos, com média de 19,5 anos e mediana de 16 anos (Q1 = 15 e Q3 = 20). A maioria dos casos foram assintomáticos (88,5%) e história de trauma na região foi relatada por apenas quatro (15,4%) pacientes. Todos os casos estudados estavam localizados na mandíbula, 18 (69,2%) na região posterior e oito (30,8%) na região anterior. Aumento de volume foi observado em três (11,5%) casos.

Características Radiográficas

Na maioria dos casos, as lesões foram do tipo solitárias (96,1%) e o padrão unilocular foi observado em 19 (73,1%) pacientes (Figura 1A). O padrão multilocular foi verificado em sete (26,9%) dos casos, dando à lesão uma aparência tumoral. O diâmetro radiológico máximo das lesões obtido pelas radiográficas panorâmicas variou de 1,5 a 8 cm, com mediana de 3,5 cm.

Características Cirúrgicas

No momento da exploração cirúrgica (Figura 1B), a presença de ar no interior da cavidade patológica foi relatada em 18 (69,2%) casos. Em cinco (19,2%) situações, havia a presença de líquido serossanguíneo (Figura 1C) e, em três (11,6%), líquido seroso. O tratamento para todos os casos consistiu em exploração simples da cavidade, seguida de curetagem das paredes ósseas.

DISCUSSÃO

O COT é uma lesão rara dos maxilares incluída na classificação da Organização Mundial da Saúde⁸ (OMS) no grupo de lesões ósseas relacionadas, juntamente com o fibroma ossificante, as displasias fibrosa e óssea, a lesão central de células gigantes, o cisto ósseo aneurismático e o querubismo. Embora tenha sido descrito primeiramente no início do século XX, a patogênese do COT permanece incerta e tem sido sujeita a muita especulação. A teoria mais aceita atualmente, conhecida como traumático-hemorrágica, propõe que a falta de resolução ou lise do coágulo sanguíneo intramedular após um episódio de trauma é a responsável pela formação da

Tabela 2. Vinte e seis casos de COT: características clínicas, radiográficas e cirúrgicas.

Número	Sexo/ Idade	Características Clínicas			Características Radiográficas		Características Cirúrgicas	
		Dor	História de trauma	Expansão	Localização	Número de lesões / lóculos	Diâmetro (cm)	Conteúdo
1	F / 15	+	-	-	Corpo mandibular	Única / Multilocular	6	Fluido seroso
2	F / 14	-	-	-	Corpo mandibular	Única / Multilocular	3	Vazia
3	F / 14	-	-	+	Ramo	Única / Multilocular	5	Fluido serossanguíneo
4	M / 16	-	-	-	Região anterior	Única / Unilocular	3.5	Vazia
5	M / 16	-	-	-	Região anterior	Única / Unilocular	3	Vazia
6	M / 16	-	-	-	Corpo mandibular	Única / Unilocular	4	Vazia
7	M / 17	-	-	-	Corpo mandibular	Única / Multilocular	1.5	Fluido seroso
8	M / 14	-	-	-	Região anterior	Única / Unilocular	5	Vazia
9	F / 15	-	+	-	Corpo mandibular	Única / Unilocular	4	Vazia
10	M / 17	-	-	-	Corpo mandibular	Única / Unilocular	5	Vazia
11	M / 16	-	-	-	Corpo mandibular	Única / Unilocular	2	Vazia
12	M / 22	-	-	-	Corpo mandibular	Única / Unilocular	3.5	Vazia
13	M / 23	-	-	-	Região anterior	Única / Unilocular	2	Fluido seroso
14	F / 70	+	-	-	Corpo mandibular	Única / Multilocular	3	Vazia
15	M / 11	-	-	-	Região anterior	Única / Unilocular	3	Vazia
16	F / 20	-	+	-	Região anterior	Única / Unilocular	6	Vazia
17	M / 32	-	-	-	Região anterior	Única / Unilocular	3	Vazia
18	F / 16	-	-	-	Região anterior	Única / Unilocular	4	Fluido serossanguíneo
19	M / 20	-	-	-	Corpo mandibular	Única / Unilocular	3	Vazia
20	M / 18	-	-	-	Corpo mandibular	Única / Unilocular	3	Vazia
21	M / 10	-	+	+	Corpo mandibular	Múltipla / Multilocular	6	Fluido serossanguíneo
22	F / 16	-	-	-	Corpo mandibular	Única / Unilocular	8	Vazia
23	M / 17	-	-	-	Corpo mandibular	Única / Unilocular	2	Vazia
24	M / 13	+	-	+	Corpo mandibular	Única / Unilocular	4	Fluido serossanguíneo
25	F / 26	-	-	-	Corpo mandibular	Única / Unilocular	4	Vazia
26	M / 23	-	+	-	Corpo mandibular	Única / Multilocular	3.5	Fluido serossanguíneo

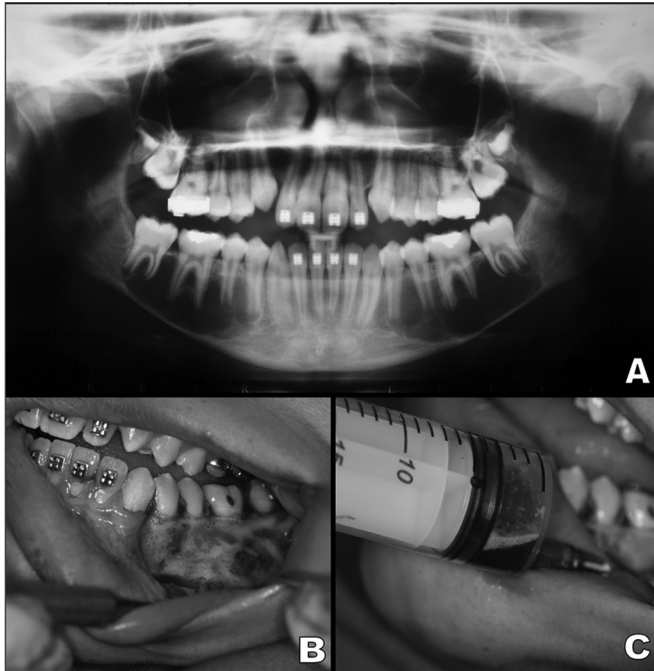


Figura 1. A: Radiografia panorâmica mostrando uma lesão multilocular bilateral com festonamento ao longo das raízes dentárias na região posterior da mandíbula. **B:** Visão intraoral após realização de retalho mucoperiosteal mostrando expansão óssea com aparência hemorrágica. **C:** Punção aspirativa mostrando a presença de líquido serossanguíneo.

lesão⁹. Isto parece explicar a maior ocorrência do COT em pacientes jovens (idade de maior ocorrência de traumas) e a presença de sangue dentro da cavidade óssea durante a exploração cirúrgica. Entretanto, os relatos de trauma na região de desenvolvimento da lesão e a presença de sangue no interior da cavidade óssea são infrequentes, como observado no presente estudo, abrindo a possibilidade de que microtraumas nos elementos dentários e no rebordo alveolar participem da patogênese do COT¹⁰.

De acordo com diversos autores, embora o COT possa ser detectado em qualquer idade, a maioria dos casos se apresenta em pacientes jovens¹¹⁻¹³, concordando com os achados do presente estudo, uma vez que houve clara predileção pelas duas primeiras décadas de vida. Segundo MacDonald-Jankowski¹², esta prevalência reduzida de COT em pacientes mais velhos sugere que a lesão possa ser essencialmente autorreparadora, apesar de acreditarmos que esta explicação seja meramente especulativa. Alguns estudos relataram não haver predileção por sexo^{13,14}, mas em nossa série de casos, os pacientes do sexo masculino foram mais afetados. Resultados similares foram observados por Zehetgruber et al.¹⁵ para variantes extrafaciais em pacientes jovens.

É considerada uma lesão quase que exclusiva da mandíbula, com predileção pelas regiões posteriores (corpo e ramo), podendo ainda ser localizada na

sínfise^{16,17}. Raramente estão presentes na maxila¹⁸, embora existam estudos com 25% de casos nessa região¹⁹. Talvez, sua localização quase exclusiva na mandíbula esteja relacionada à patogênese da lesão, uma vez que por ser um osso mais cortical, a teoria trauma-hemorragia provavelmente poderia estar relacionada, devido à menor capacidade de reparação da mandíbula quando comparado à maxila.

A maioria dos casos de COT na região maxilofacial são assintomáticos e não provocam expansão da cortical óssea, sendo diagnosticados como achados acidentais em exames radiográficos de rotina^{10,12,18,20}. Em nosso estudo, com exceção dos três casos sintomáticos, todos os outros foram descobertos após a realização de radiografias panorâmicas para tratamento odontológico convencional, como a remoção de terceiros molares e ortodontia. A ausência de expansão óssea observada em aproximadamente 92% dos casos reflete, portanto, o potencial desta lesão em se desenvolver nos espaços medulares.

Radiograficamente, o COT geralmente aparece como uma área radiolúcida unilocular na região posterior da mandíbula, com as margens festonadas entre as raízes dentárias⁹⁻¹¹ (Figura 2). Entretanto, é comum variações neste padrão radiográfico, como a presença de multiloculações, associação com dentes inclusos/impactados e múltiplas ocorrências em um mesmo paciente¹⁷ (Figura 3). Desta forma, o COT deve ser incluído no diagnóstico diferencial das lesões radiolúcidas dos maxilares, incluindo o cisto dentígero, tumor odontogênico ceratocístico, ameloblastoma, mixoma odontogênico, cisto ósseo aneurismático, defeito osteoporótico focal da medula, malformações vasculares intraósseas, lesão central de células gigantes, entre outros. Em nosso estudo, apesar de não termos encontrado associação com dentes inclusos/impactados, o tumor odontogênico ceratocístico e o ameloblastoma foram as lesões mais frequentemente mencionadas no diagnóstico presuntivo, especialmente quando o padrão radiográfico era multilocular.

Alguns autores têm relatado a ocorrência de múltiplos COT e sua associação com lesões fibro-ósseas, como a displasia cemento-óssea florida (DCOF), especialmente em pacientes mais velhos²⁰⁻²³. De acordo com Wakasa et al.²³, a DCOF pode preceder o COT nos casos de associação entre as lesões, sugerindo que a produção desordenada de trabéculas na DCOF possa resultar na obstrução da drenagem linfática, induzindo à formação do COT. Em nosso estudo, o único caso bilateral observado não estava associado a outras desordens, e o paciente afetado tinha apenas 10 anos de idade (Figuras 1A, 1B, 1C).

Histologicamente, o COT revela apenas a presença de uma membrana de tecido conjuntivo recobrando as paredes da cavidade patológica, caracterizando, portanto, a lesão como um pseudocisto. Cristais de colesterol, focos

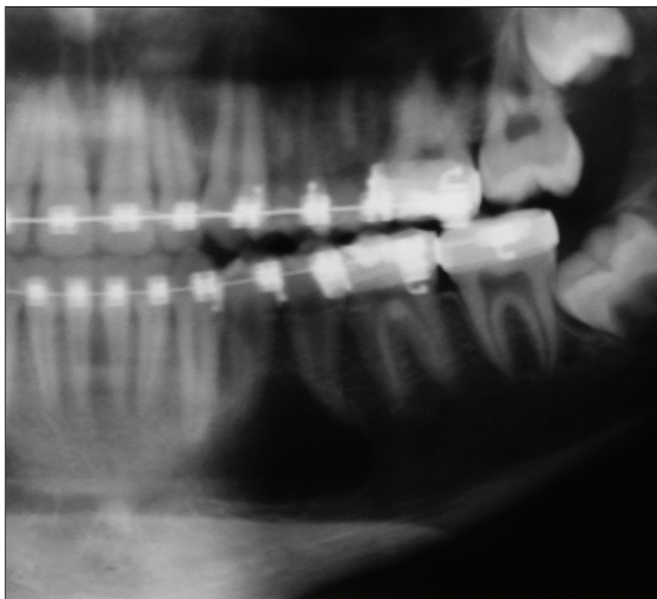


Figura 2. Radiografia panorâmica mostrando uma lesão radiolúcida unilocular no corpo mandibular esquerdo. A radiotransparência exibe o festonamento clássico em volta dos ápices dos pré-molares.

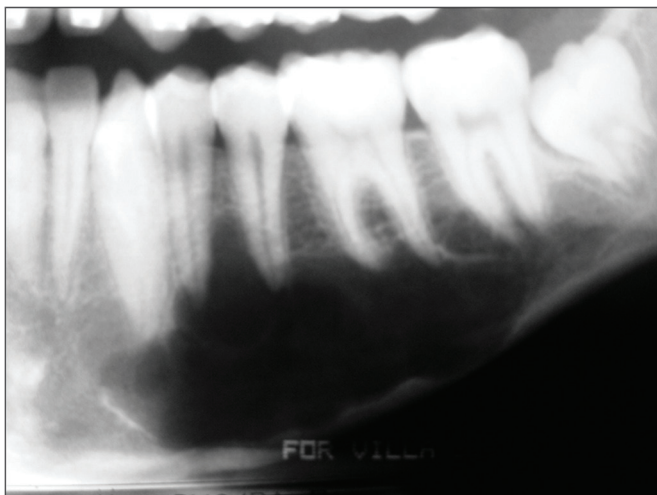


Figura 3. Cisto ósseo traumático no corpo mandibular esquerdo com padrão multilocular, dando à lesão uma aparência tumoral. Há preservação da placa cortical.

hemorrágicos e osteoclastos podem estar presentes^{10,23,24}. Contudo, o diagnóstico definitivo de COT é quase invariavelmente realizado no momento da exploração cirúrgica da lesão, uma vez que o material coletado para análise histológica na maioria das vezes é escasso, em decorrência da dificuldade na remoção da fina membrana conjuntiva. Durante a exploração cirúrgica, o cirurgião usualmente se depara com uma cavidade vazia, embora sangue, soro ou uma mistura dos dois elementos possam estar presentes. De acordo com Kuhmichel & Bouloux²⁰, a presença dos diferentes tipos de conteúdo dentro da cavidade óssea pode simplesmente representar os di-

ferentes estágios de desenvolvimento da lesão, embora acreditemos que esta hipótese também se encontre no campo das especulações.

O tratamento de escolha para o COT é a exploração cirúrgica, seguida de curetagem das paredes ósseas, o que confere, na maioria dos casos, reparo em um curto período de tempo^{10,18,24,25}. As recorrências são raras, sendo mais comuns nos primeiros três meses após o tratamento. Os casos de múltiplas lesões ou aqueles associados à DCOF apresentam altas taxas de recorrência, em torno de 71% e 75%, respectivamente²⁶.

CONCLUSÃO

Em resumo, embora tenhamos encontrado uma ampla predileção pelo sexo masculino, as características clínico-cirúrgicas do COT foram similares àquelas encontradas na literatura. A maior prevalência de casos na mandíbula, em pacientes jovens, a infrequente história de trauma e o pequeno número de lesões com conteúdo serossanguíneo refletem a necessidade de se discutir a real patogênese do COT. No que se refere às características radiográficas, observou-se que o padrão multilocular compreende aproximadamente um terço dos casos e pode simular a presença de lesões tumorais dos maxilares.

REFERÊNCIAS

1. Lucas CD, Blum T. Do all cysts in the jaws originate from the dental system? *J Am Dent Assoc.* 1929;16:647-61.
2. Saito Y, Hoshina Y, Nagamine T, Nakajima T, Suzuki M, Hayashi T. Simple bone cyst. A clinical and histopathologic study of fifteen cases. *Oral Surg Oral Med Oral Pathol.* 1992;74(4):487-91.
3. Jaffe H, Lichtenstein L. Solitary unicameral bone cyst. *Arch Surg.* 1942;44:1004-25.
4. Kuroi M. Simple bone cyst of the jaw: Review of the literature and report case. *J Oral Sur.* 1980;38(6):456-9.
5. Rushton MA. Solitary bone cysts in the mandible. *Br Dent J.* 1946;81(2):37-49.
6. Fickling BW. Haemorrhagic bone cyst. *Proc R Soc Med.* 1955;48(11):988-9.
7. Jones AC, Baughman RA. Multiple idiopathic mandibular bone cysts in a patient with osteogenesis imperfecta. *Oral Surg Oral Med Oral Pathol.* 1993;75(3):333-7.
8. Barnes L, Eveson JW, Reichart P, Sidransky D. WHO classification of tumours: head and neck tumours. Lyon: IARC Press; 2005.
9. Howe GL. "Haemorrhagic cysts" of the mandible. I. *Br J Oral Surg.* 1965;3(1):55-76.
10. Hamet JC, Lombardi T, Klewansky P, Rieger J, Tempe MH, Clavert JM. Solitary bone cyst of the jaws: a review of the etiopathogenic hypotheses. *J Oral Maxillofac Surg.* 2008;66(11):2345-8.
11. Forssell K, Forssell H, Happonen RP, Neva M. Simple bone cyst: review of the literature and analysis of 23 cases. *Int J Oral Maxillofac Surg.* 1988;17(1):21-4.
12. MacDonald-Jankowski DS. Traumatic bone cysts in the jaws of a Hong Kong Chinese population. *Clin Radiol.* 1995;50(11):787-91.
13. Perdigão PF, Silva EC, Sakurai E, Soares de Araújo N, Gomez RS. Idiopathic bone cavity: a clinical, radiographic, and histological study. *Br J Oral Maxillofac Surg.* 2003;41(6):407-9.
14. Kaugars GE, Cale AE. Traumatic bone cyst. *Oral Surg Oral Med Oral Pathol.* 1987;63(3):318-24.

-
15. Zehetgruber H, Bittner B, Gruber D, Krepler P, Trieb K, Kotz R, et al. Prevalence of aneurysmal and solitary bone cysts in young patients. *Clin Orthop Relat Res.* 2005;439:136-43.
 16. Sapp JP, Stark ML. Self-healing traumatic bone cysts. *Oral Surg Oral Med Oral Pathol.* 1990;69(5):597-602.
 17. Tong AC, Ng IO, Yan BS. Variations in clinical presentations of the simple bone cyst: report of cases. *J Oral Maxillofac Surg.* 2003;61(12):1487-91.
 18. Peñarrocha-Diago M, Sanchis-Bielsa JM, Bonet-Marco J, Minguez-Sanz JM. Surgical treatment and follow-up of solitary bone cyst of the mandible: a report of seven cases. *Br J Oral Maxillofac Surg.* 2001;39(3):221-3.
 19. Matsumura S, Murakami S, Kakimoto N, Furukawa S, Kishino M, Ishida T, et al. Histopathologic and radiographic findings of the simple bone cyst. *Oral Surg Oral Med Oral Pathol Oral Radiol Endod.* 1998;85(5):619-25.
 20. Kuhmichel A, Bouloux GF. Multifocal traumatic bone cysts: case report and current thoughts on etiology. *J Oral Maxillofac Surg.* 2010;68(1):208-12.
 21. Horner K, Forman GH. Atypical simple bone cysts of the jaws. II: A possible association with benign fibro-osseous (cemental) lesions of the jaws. *Clin Radiol.* 1988;39(1):59-63.
 22. Mahomed F, Altini M, Meer S, Coleman H. Cemento-osseous dysplasia with simple bone cysts. *J Oral Maxillofac Surg.* 2005;63(10):1549-54.
 23. Wakasa T, Kawai N, Aiga H, Kishi K. Management of florid cemento-osseous dysplasia of the mandible producing solitary bone cyst: report of a case. *J Oral Maxillofac Surg.* 2002;60(7):832-5.
 24. Baqain ZH, Jayakrishnan A, Farthing PM, Hardee P. Recurrence of a solitary bone cyst of the mandible: case report. *Br J Oral Maxillofac Surg.* 2005;43(4):333-5.
 25. Shigematsu H, Fujita K, Watanabe K. Atypical simple bone cyst of the mandible. A case report. *Int J Oral Maxillofac Surg.* 1994;23(5):298-9.
 26. Suei Y, Taguchi A, Tanimoto K. Simple bone cyst of the jaws: evaluation of treatment outcome by review of 132 cases. *J Oral Maxillofac Surg.* 2007;65(5):918-23.