

The histological rarity of thyroid cancer

A raridade histológica no câncer da tireoide

Débora Modelli Vianna¹, Otávio Alberto Curioni², Luciano José de Lemos França³, Diógenes Lopes de Paiva³,
Bernardo Fontel Pompeu⁴, Rogério Aparecido Deditis⁵, Abrão Rapoport⁶

Keywords:

carcinoma, medullary,
lymphoma,
neoplasm metastasis,
sarcoma,
thyroid neoplasms.

Abstract

Thyroid cancer is the most common endocrine cancer, accounting for about 1% of all cancers. Sarcomas, lymphomas and metastases to the thyroid gland are rare and only with a handful of descriptions in the literature. **Objective:** To describe rare histological types of thyroid cancer found in a reference center. **Methods:** Medical chart review from admitted patients diagnosed with thyroid cancer in the period from 1977 to 2010. Demographic, diagnostic, therapeutic and histopathological information were collected. **Results:** 3,018 records of patients admitted with thyroid disease were reviewed. Among the cases diagnosed with rare tumors there was a predominance of: anaplastic carcinoma: 22 cases (0.7%), followed by 11 cases of medullary carcinoma (0.36%); 2 cases of sarcoma (0.07%), 2 cases of lymphoma (0.07%) and one case of metastatic carcinoid tumor (0.03%). There were more females diagnosed (57%) as well as Caucasians (84%). The most frequent clinical presentation was a palpable thyroid nodule. All patients with lymphoma, sarcoma and anaplastic carcinoma died. **Conclusion:** Sarcomas, lymphomas and thyroid metastases are uncommon and tend to worse outcomes.

Palavras-chave:

carcinoma medular,
linfoma,
metástase neoplásica,
neoplasias da
glândula tireoide,
sarcoma.

Resumo

O câncer da tireoide é a neoplasia endócrina mais comum, correspondendo a cerca de 1% de todos os tipos de câncer. Sarcomas, linfomas e metástases para a glândula tireoide são raros e pouco descritos na literatura. **Objetivo:** Descrever tipos histológicos raros de câncer de tireoide em serviço de referência. **Métodos:** Revisão de prontuários de pacientes admitidos com diagnóstico de câncer de tireoide no período de 1977 a 2010. Foram coletadas informações demográficas, diagnósticas, terapêuticas e histopatológicas. **Resultados:** Foram revisados 3018 prontuários de pacientes admitidos com doença tireoidiana. Dos casos com diagnóstico de tumores raros, predominou o tipo histológico carcinoma anaplásico, com 22 casos (0,7%), seguido por 11 casos de carcinoma medular (0,36%), dois de sarcoma (0,07%), dois de linfoma (0,07%) e um de tumor carcinoide metastático (0,03%). Houve predomínio do gênero feminino (57%) e de caucasianos (84%). A apresentação clínica com nódulo tireoideo palpável foi a mais frequente. Todos os casos de linfoma, sarcoma e carcinoma anaplásico evoluíram a óbito. **Conclusão:** Sarcomas, linfomas e metástases em tireoide são incomuns e tendem à evolução desfavorável.

¹ Médica Residente de Cirurgia de Cabeça e Pescoço e Otorrinolaringologia do Hospital Heliópolis, São Paulo - SP, Brasil.

² Doutor em Patologia pela Faculdade de Medicina da Universidade de São Paulo (Chefe do Departamento de Cirurgia de Cabeça e Pescoço e Otorrinolaringologia do Hospital Heliópolis, São Paulo - SP, Brasil).

³ Médico Residente de Cirurgia de Cabeça e Pescoço e Otorrinolaringologia do Hospital Heliópolis, São Paulo - SP, Brasil.

⁴ Mestre em Oncologia pela Fundação Antônio Prudente (Assistente do Departamento de Cirurgia de Cabeça e Pescoço e Otorrinolaringologia Hospital Heliópolis, São Paulo - SP, Brasil).

⁵ Professor Livre Docente pela Fundação Lusíada UNILUS (Médico).

⁶ Livre Docente pelo Departamento de Cirurgia de Cabeça e Pescoço e Otorrinolaringologia da Universidade de São Paulo (Diretor Técnico do Hospital Heliópolis, São Paulo - SP, Brasil).

Departamento de Cirurgia de Cabeça e Pescoço e Otorrinolaringologia do Hospital Heliópolis, São Paulo - SP, Brasil.
Endereço para correspondência: Prof. Dr. Abrão Rapoport. Rua Cônego Xavier, 276. São Paulo - SP, Brasil. CEP: 04231-030.
E mail: arapoport@terra.com.br

Este artigo foi submetido no SGP (Sistema de Gestão de Publicações) da BJORL em 29 de janeiro de 2012. cod. 9019.

Artigo aceito em 26 de abril de 2012.

INTRODUÇÃO

O câncer de tireoide é a neoplasia mais comum da região da cabeça e pescoço, representando 1% de todos os tumores malignos na faixa etária dos 30 aos 74 anos, possuindo prevalência três vezes maior no gênero feminino do que no masculino, embora esta diferença decline após os 48 anos¹. Em estatística norte-americana, corresponde a 3% de todas as neoplasias que afetam as mulheres, sendo estimados 48.020 casos de câncer de tireoide para ambos os sexos em 2011. No Brasil, segundo informações do Instituto Nacional de Câncer, a incidência de novos casos de câncer de tireoide esperados para 2012, taxa bruta/100 mil mulheres, varia de 3,4 a 17,06 entre as diferentes regiões geográficas².

Quanto ao tipo histológico, adenocarcinoma é o mais frequente, chegando a 90% de todos os casos em diferentes séries. Sarcomas, linfomas e metástases para a glândula tireoide são pouco descritos na literatura.

Sarcomas têm prevalência descrita de aproximadamente 1%, sendo que de 15% a 20% dos mesmos ocorrem na região da cabeça e pescoço; 0,014% dos sarcomas são primários de tireoide. Seu diagnóstico citológico em exames pré-operatórios não é fácil, com sua citologia podendo ser confundida com outras lesões neoplásicas de tireoide, como carcinomas anaplásico e medular³.

Os linfomas têm prevalência em tireoide de 0,6% a 5%; apresentam antecedente clínico de tireoidite de Hashimoto em 27% a 100% dos casos. Podem ser identificados linfoma Hodgkin e não-Hodgkin, sendo o não-Hodgkin de células B o mais prevalente⁴.

Metástases para a tireoide são pouco descritas, apresentando baixa incidência. Existem descrições de metástases com lesão primária de rim, melanoma, pulmão, paratireoide, glândula salivar e mama⁵. Porém, em estudo realizado em necropsias de pacientes cuja causa do óbito descrita foi neoplasia maligna, identificou-se que metástases para a glândula tireoide chegavam a 24% dos casos, sem o diagnóstico prévio⁶. Metástase para a glândula tireoide é geralmente um evento terminal, podendo ocorrer até 120 meses após o diagnóstico da neoplasia primária e, quando diagnosticada, o paciente já apresenta um prognóstico reservado⁷.

Este trabalho tem o objetivo de realizar análise descritiva dos tipos histológicos raros de câncer de tireoide em um serviço de referência terciária.

MÉTODOS

O presente trabalho foi aprovado pelo Comitê de Ética em Pesquisa da instituição onde foi realizado.

Realizou-se estudo retrospectivo de série de casos, com levantamento de 3018 prontuários de pacientes com doença tireoideia submetidos a procedimento cirúrgico

no período de 1977 a 2010. Foram coletadas informações demográficas, relativas ao diagnóstico, ao tratamento e aos resultados histopatológicos.

RESULTADOS

O estudo realizou o levantamento dos casos cirúrgicos de doença tireoidiana, que contou com 3018 casos. Destes, identificou-se histologia benigna em 72% dos casos, predominando bócio colóide; 21% dos casos consistiam em tumores papilíferos; 4,7% neoplasia folicular; carcinoma indiferenciado consistiu 0,73%; medular correspondeu a 0,36%.

Denominamos tipos histológicos raros os linfomas (Figura 1), sarcomas (Figura 2), carcinomas indiferenciados, carcinoma medular e metástases para a glândula tireoide, que, juntos, corresponderam a menos de 1,30% da casuística - Tabela 1.

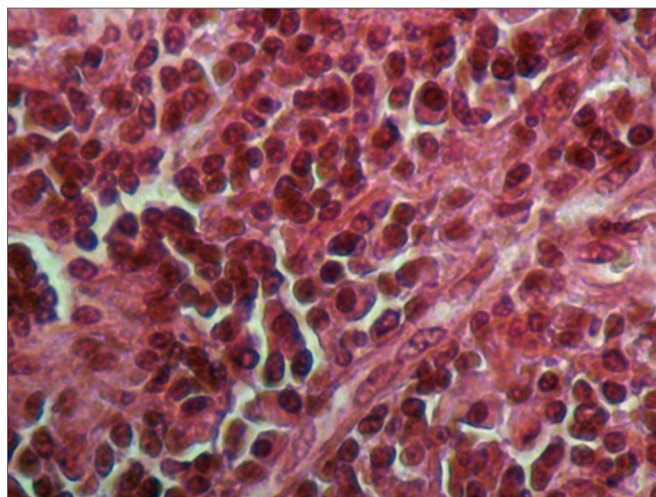


Figura 1. Fotomicrografia de linfoma de tireoide. HE, 400x.

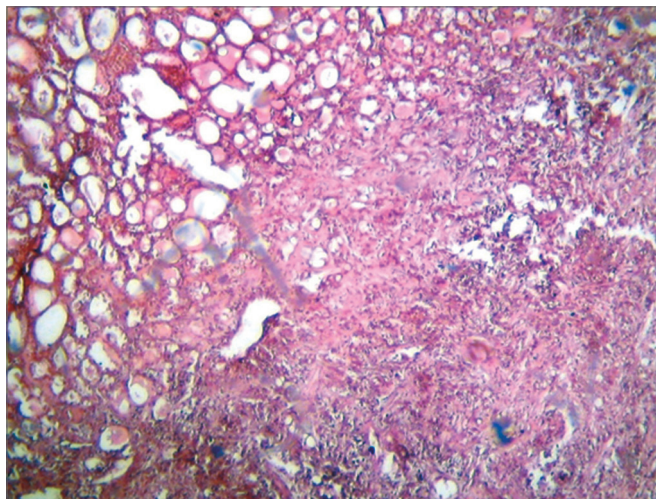


Figura 2. Fotomicrografia de sarcoma fusiforme da tireoide. HE, 400x.

Tabela 1. Distribuição dos casos segundo tipo histológico.

Patologia	Número de casos	%
Lesões benignas	2194	72,6
Carcinoma papilífero	645	21,4
Carcinoma folicular	141	4,7
Carcinoma indiferenciado	22	0,73
Carcinoma medular	11	0,36
Sarcoma	2	0,07
Linfoma	2	0,07
Metástase	1	0,07
Total	3018	100

Avaliando-se a casuística, quanto à histologia neoplásica, tem-se como resultado um predomínio de carcinoma bem diferenciado de tireoide, correspondendo a 95% dos casos; seguido pelos carcinomas indiferenciados, 2,7%, e medulares, 1,3% - Tabela 2.

Tabela 2. Distribuição dos casos segundo tipos histológicos malignos.

Neoplasias malignas	Número de casos	%
Carcinoma papilífero	645	78,3
Carcinoma folicular	141	17,1
Carcinoma indiferenciado	22	2,7
Carcinoma medular	11	1,3
Sarcoma	2	0,24
Linfoma	2	0,24
Metástase	1	0,12
Total	824	100

Em relação aos tipos raros de câncer de tireoide, obtivemos 38 casos (4,61%), os quais apresentaram evolução clínica desfavorável na sua maioria (Figura 3).

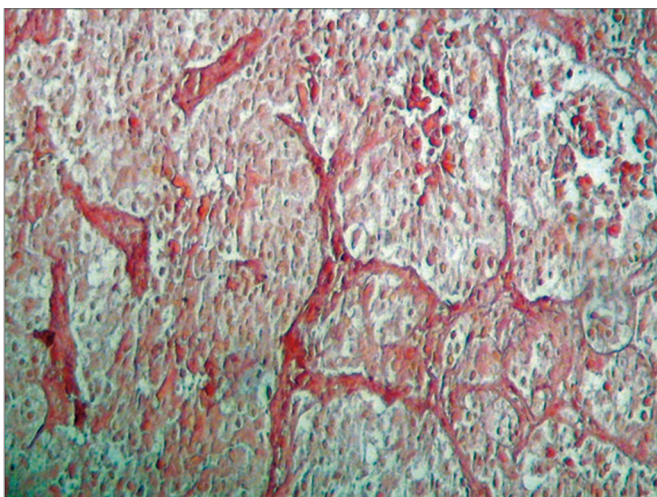


Figura 3. Fotomicrografia de tumor carcinoide da tireoide. HE, 100x.

DISCUSSÃO

Após revisão de 3018 prontuários de casos operados de doenças da tireoide, temos que 95,4% dos pacientes submetidos a tratamento cirúrgico por neoplasia de tireoide apresentaram histologia compatível com carcinoma bem diferenciado de tireoide e apenas 0,6% dos pacientes tiveram como diagnóstico linfoma, sarcoma ou metástase para glândula tireoide, dados estes que se encontram coincidentes com a literatura⁸.

O carcinoma indiferenciado, contrariamente aos outros tipos de carcinomas da tireoide, tem comportamento extremamente agressivo, independentemente do tipo de tratamento, embora o reconhecimento de suas características clinicopatológicas seja importante para definir melhor tratamento⁹. Em nossa série, foi o tipo histológico raro mais frequente, com predomínio no gênero feminino (65% dos casos). Em geral, à apresentação clínica, é possível fazer um diagnóstico clínico pré-operatório, pois apresentam sintomas relativos a uma massa cervical de crescimento rápido e compressão das vias aérea e digestiva alta. Nesta série, todos os casos foram a óbito.

Linfomas primários de tireoide englobam um amplo espectro, dentre os quais podem-se distinguir linfomas de Hodgkin, linfomas não-Hodgkin de grandes células, linfomas MALT de baixo grau, linfomas de células B de baixo grau com diferenciação plasmocítica, linfoma de Burkitt e linfoma gama delta, sendo os linfomas B do tipo não-Hodgkin as mais frequentes neoplasias linfoproliferativas desta glândula, bem como linfomas B de alto grau são mais comuns que os de baixo grau⁴.

Linfomas primários de tireoide ocorrem mais frequentemente em mulheres do que em homens, acometendo indivíduos com idades entre 50 e 80 anos, com pico de incidência na sexta década de vida; apresenta incidência anual de dois casos por milhão de habitantes, representando cerca de 2% dos linfomas extranodais¹⁰. Há, segundo a literatura, maior incidência de linfomas nos casos de tireoidite autoimune¹¹.

Apresentação clínica mais comum deste tipo de tumor é semelhante à do carcinoma anaplásico da tireoide e consiste num crescimento súbito de uma massa cervical, muitas vezes associado a sintomas obstrutivos¹². A evolução pode ser favorável se instituído diagnóstico precocemente e terapêutica específica.

Quanto aos sarcomas, o diagnóstico de lesão primária da tireoide requer muita prudência, já que leiomiossarcomas da região cervical são mais comuns que as lesões primárias da tireoide e podem invadir a glândula. Da mesma forma, a lesão primária da tireoide também pode invadir estruturas adjacentes, extravasando a cápsula tireoidiana, o que causa confusão diagnóstica³.

Com o auxílio da imunohistoquímica e microscopia eletrônica, demonstrou-se que a maioria dos tumores sarcomatosos da glândula tireoide são carcinomas indiferenciados com diferenciação sarcomatosa, com origem epitelial e não mesenquimal, podendo demonstrar expressão de vimentina e citoqueratina, além de expressão ocasional de tireoglobulina, mas não demonstram expressão de desmina, actina musculoespecífica, cromogranina ou calcitonina¹³. Tal análise não foi possível ser realizada em revisão em nosso serviço, já que as lâminas datavam do início da década de 1980, com comprometimento de suas características.

Em relação à metástase para glândula tireoide, a maioria dos pacientes é assintomática, corroborando para subdiagnóstico. Sua incidência varia de 1,4 a 4%⁷. Entretanto, em estudos de necropsia, a incidência pode chegar a 24%. Apesar de a apresentação com lesão metastática em tireoide ser considerada indicativa de doença terminal, ao se detectar doença limitada à tireoide, esta deve ser tratada cirurgicamente. No caso relatado em nosso serviço, o paciente foi a óbito após o diagnóstico.

CONCLUSÃO

Há poucos casos descritos de sarcomas, linfoma e metástases para glândula tireoide. Casos raros de neoplasia maligna de tireoide corresponderam a 0,5% de nossa casuística, com evolução clínica desfavorável.

REFERÊNCIAS

1. Carvalho MB. Tratado de Cirurgia de Cabeça e Pescoço e Otorrinolaringologia. São Paulo: Atheneu; 2001.
2. Brasil. Ministério da Saúde - INCA, Rio de Janeiro; 2011. [Citado 2011 set 11]. Disponível em: <http://www.inca.gov.br>
3. Bertelli AAT, Massarollo LCB, Volpi EM, Ueda RYY, Barreto E. Thyroid gland primary leiomyosarcoma. Arq Bras Endocrinol Metab. 2010;54(3):326-30.
4. Azambuja E, Azevedo SJ, Moreira R, Castro RCL. Non-Hodgkin's lymphoma in the thyroid: case report. Arq Bras Endocrinol Metab. 2004;48(3):414-8.
5. Kim TY, Kim WB, Gong G, Hong SJ, Shong YK. Metastasis to the thyroid diagnosed by fine-needle aspiration biopsy. Clin Endocrinol (Oxf). 2005;62(2):236-41.
6. Nakhjavani MK, Gharib H, Goellner JR, van Heerden JA. Metastasis to the thyroid gland. A report of 43 cases. Cancer. 1997;79(3):574-8.
7. Guedes AL, Bolan RS. Carcinoma espinocelular do esôfago metastático para a glândula tireoide. Rev Bras Cir Cabeça Pescoço. 2005;34(2):17-9.
8. American Thyroid Association (ATA) Guidelines Taskforce on Thyroid Nodules and Differentiated Thyroid Cancer. Cooper DS, Doherty GM, Haugen BR, Kloos RT, Lee SL, Mandel SJ, et al. Revised American Thyroid Association management guidelines for patients with thyroid nodules and differentiated thyroid cancer. Thyroid. 2009;19(11):1167-214.
9. Patel KN, Shaha AR. Poorly differentiated and anaplastic thyroid cancer. Cancer Control. 2006;13(2):119-28.
10. Matsuzuka F, Miyauchi A, Katayama S, Narabayashi I, Ikeda H, Kuma K, et al. Clinical aspects of primary thyroid lymphoma: diagnosis and treatment based on our experience of 119 cases. Thyroid. 1993;3(2):93-9.
11. Anscombe AM, Wright DH. Primary malignant lymphoma of the thyroid—a tumour of mucosa-associated lymphoid tissue: review of seventy-six cases. Histopathology. 1985;9(1):81-97.
12. Ansell SM, Grant CS, Habermann TM. Primary thyroid lymphoma. Semin Oncol. 1999;26(3):316-23.
13. Thompson LD, Wenig BM, Adair CF, Shmookler BM, Heffess CS. Primary smooth muscle tumors of the thyroid gland. Cancer. 1997;79(3):579-87.