



Brazilian Journal of  
**OTORHINOLARYNGOLOGY**

www.bjorl.org.br



RELATO DE CASO

## Opsoclonus-ataxia syndrome in an adolescent: an acute otitis media complication

### Síndrome de opsoclonus-ataxia em adolescente: uma complicação de otite média aguda<sup>☆</sup>

Rafael Bispo de Souza, Pedro Henrique Alves do Amaral, Daniel de Sousa Michels, Lisiane Seguti Ferreira\*

Faculdade de Medicina, Universidade de Brasília (UNB), Brasília, DF, Brasil

Recebido em 22 de janeiro de 2013; aceito em 27 de março de 2013

#### Introdução

*Opsoclonus* é definido como uma série de movimentos oculares caóticos, involuntários, espontâneos, multidirecionais e hipercinéticos, de grande amplitude e elevada frequência (10-15Hz). Estão presentes durante a fixação e a convergência visual e mantêm-se ativos durante o sono ou o fechamento das pálpebras. Não devem ser confundidos com nistagmo adquirido, que é usualmente unidirecional e com componentes rápido e lento. Além disso, o opsoclonus difere-se do *flutter* ocular, pois este movimento se restringe ao plano horizontal.<sup>1</sup>

A síndrome de opsoclonus-mioclonus-ataxia (Soma) é uma entidade rara, caracterizada por opsoclonus, associado a movimentos cefálicos compensatórios, mioclonia e ataxia cerebelar, em função de provável mecanismo autoimune. A etiologia inclui causas parainfecciosas, paraneoplásicas,

tóxicas e distúrbios metabólicos. Entre as causas paraneoplásicas, na infância se sobressai o neuroblastoma e, no adulto, o carcinoma de pulmão do tipo pequenas células.<sup>1,2</sup>

O objetivo deste trabalho é relatar um caso de Soma em adolescente saudável, secundário a infecção do sistema nervoso central (SNC), resultado da evolução pouco usual de otite média aguda (OMA), complicada por otomastoidite.

#### Apresentação do caso clínico

N.C.O., 11 anos, recebeu o diagnóstico de faringoamigdalite bacteriana e foi tratada com penicilina benzatina. Houve persistência da febre e a paciente passou a apresentar vômitos recorrentes, quando foi constatada OMA, iniciado tratamento com amoxicilina e, posteriormente, acrescentada cefuroxima. Cerca de 15 dias após o início do quadro, queixou-se de tontura e dificuldade ao caminhar, além de a mãe ter notado movimentos oculares caóticos em ambos os olhos.

Ao exame físico geral de admissão no hospital universitário, observou-se que a paciente estava em regular estado geral, irritada, com palidez cutânea, membrana timpânica abaulada e hiperemia bilateral, sem secreção em conduto auditivo externo. Não foram observadas adenomegalia, hepatoesplenomegalia ou alteração na ausculta cardíaca

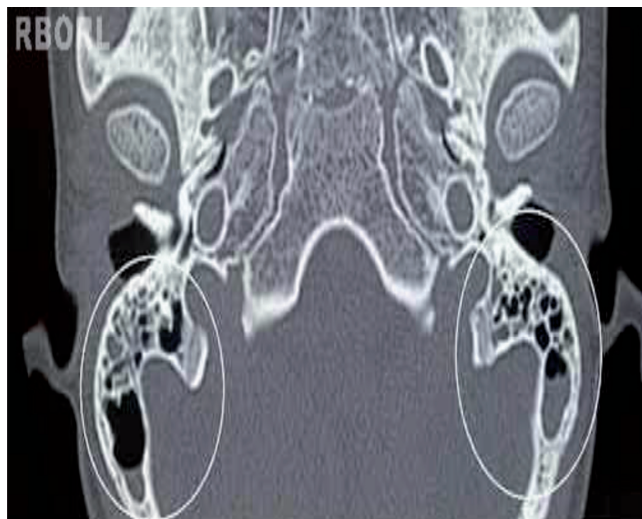
DOI se refere ao artigo:

<http://dx.doi.org/10.1016/j.bjorl.2014.05.027>

\*Como citar este artigo: de Souza RB, do Amaral PH, Michaels DS, Ferreira LS. Opsoclonus-ataxia syndrome in an adolescent: an acute otitis media complication. Braz J Otorhinolaryngol. 2014;80:455-6.

\* Autor para correspondência.

E-mail: lisianeseguti@gmail.com (L.S. Ferreira).



**Figura 1** Tomografia computadorizada de mastoide em corte transversal. No interior dos círculos claros, visualiza-se velamento parcial bilateral de células mastoideas.

ou pulmonar. Ao exame físico otoneurológico, a paciente apresentava-se consciente, com movimentos oculares rápidos, frequentes, involuntários, multidirecionais (tanto horizontais quanto verticais), imprevisíveis e de forma desordenada, além de ataxia cerebelar axial (Romberg estável, Fukuda realizado com alargamento de base, ausência de dismetria ou disdiadococinesia). A rinoscopia estava normal. Não observaram-se mioclonias, sinais meníngeos ou comprometimento de pares cranianos.

O hemograma mostrou leucocitose (40.700 leucócitos), com predomínio neutrofílico (89%), sem desvio. A tomografia de crânio revelou a presença de velamento parcial bilateral de células mastoideas (fig. 1). Foi realizada punção lombar que mostrou pleocitose (18 células, com predomínio linfomonocitário), sem outros achados. A audiometria evidenciou perda auditiva, do tipo mista (neurossensorial e de condução). A ressonância magnética (RM) de crânio foi normal e toda a investigação metabólica e para agentes infecciosos, incluindo HIV, hepatite, rubéola, toxoplasmose, citomegalovírus (CMV), herpes e Epstein-Barr, foi negativa. Foi iniciada antibioticoterapia parenteral (ceftriaxone e oxacilina) durante 28 dias, com regressão completa dos sinais e sintomas, após esse período.

## Discussão

A paciente em questão apresentou OMA e, como complicação, mastoidite bilateral, que evoluiu para encefalite no curso de apenas três semanas. Essa evolução é incomum, considerando não apenas o diagnóstico precoce nesta paciente, mas também a disponibilidade aos agentes antimicrobianos nos dias atuais.<sup>3,4</sup>

Além disso, a paciente foi trazida ao Hospital Universitário de Brasília (HUB) sem queixa de otalgia ou dor retroauricular, mas pela dificuldade de marcha, associada aos

movimentos oculares, preenchendo critérios para a síndrome ataxia-opsoclonus.<sup>1,2</sup> A associação desses sintomas com OMA só foi possível após constatação de otomastoidite complicada por encefalite, o que justificou os achados encontrados. Alguns pacientes podem apresentar sintomas neurológicos como complicação de otomastoidite, porém o achado de Soma não é habitual.<sup>4</sup> A riqueza dos dados semiológicos, no diagnóstico diferencial dos movimentos oculares, e a raridade desta condição, que prevalece em crianças menores, tornam este caso peculiar.<sup>2</sup>

Como havia evidências clinicolaboratoriais de infecção bacteriana associada à boa resposta com antibióticos, dispensou-se o uso de agentes anti-inflamatórios e imunossuppressores, geralmente utilizados no manejo terapêutico de Soma. Tais achados demonstram que não há uma regra definitiva para tratamento desses casos e, considerando as diversas etiologias, a conduta deve ser escolhida de acordo com as peculiaridades de cada paciente.<sup>5,6</sup>

O pronto-diagnóstico neste caso, em particular, favoreceu a boa evolução clínica e dispensou a realização de métodos complementares de elevado custo e que seriam desnecessários, porém habitualmente utilizados na elucidação diagnóstica de pacientes com Soma. No retorno ao ambulatório após 30 e 90 dias, a paciente apresentava-se assintomática e com exame neurológico completamente normal.

## Considerações finais

A raridade deste caso de Soma, que ocorreu após otite média aguda, e a evolução favorável, enfatizam a importância da anamnese detalhada e de um cuidadoso exame clínico no direcionamento das estratégias de investigação e terapêutica.

## Conflitos de interesse

Os autores declaram não haver conflitos de interesse.

## Referências

1. Sahu JK, Prasad K. The Opsoclonus-myoclonus Syndrome. *Pract Neurol*. 2011;11:160-6.
2. Desai J, Mitchell WG. Acute cerebellar ataxia, acute cerebellitis and opsoclonus-myoclonus syndrome. *J Child Neurol*. 2012;27:1482-8.
3. Johnson NC, Holger JS. Pediatric acute otitis media: the case for delayed antibiotic treatment. *J Emerg Med*. 2007;32:279-84.
4. Osborn AJ, Blaser S, Papsin BC. Decisions regarding intracranial complications from acute mastoiditis in children. *Curr Opin Otolaryngol Head Neck Surg*. 2011;19:478-85.
5. Glatz K, Meinck, HM, Wildemann, B. Parainfectious opsoclonus-myoclonus syndrome: high dose intravenous immunoglobulins are effective. *J Neurol Neurosurg Psychiatry*. 2003;74:277-82.
6. Brunklaus A, Pohl K, Zuberi SM. Outcome and prognostic features in opsoclonus-myoclonus syndrome from infancy to adult life. *Pediatrics*. 2011;128:e388-94.