



Brazilian Journal of
OTORHINOLARYNGOLOGY

www.bjorl.org.br



ARTIGO ORIGINAL

Complete pathologic response as a prognostic factor for squamous cell carcinoma of the oropharynx post-chemoradiotherapy[☆]

Damila Cristina Trufelli^a, Leandro Luongo de Matos^{b,*}, Thaiana Aragão Santana^a, Fábio de Aquino Capelli^c, Jossi Ledo Kanda^c, Auro Del Giglio^a, Gilberto de Castro Junior^a

^a *Disciplina de Oncologia, Faculdade de Medicina do ABC, Santo André, SP, Brasil*

^b *Departamento de Saúde Coletiva, Faculdade de Medicina do ABC, Santo André, SP, Brasil*

^c *Disciplina de Cirurgia de Cabeça e Pescoço, Faculdade de Medicina do ABC, Santo André, SP, Brasil*

Recebido em 26 de março de 2014; aceito em 8 de outubro de 2014

KEYWORDS

Oropharynx;
Carcinoma;
Squamous cell;
Combined
chemotherapy;
Neck dissection

Abstract

Introduction: Chemoradiotherapy for squamous cell carcinoma of the oropharynx (SCCO) provides good results for locoregional disease control, with high rates of complete clinical and pathologic responses, mainly in the neck.

Objective: To determine whether complete pathologic response after chemoradiotherapy is related to the prognosis of patients with SCCO.

Methods: Data were prospectively extracted from clinical records of N2 and N3 SCCO patients submitted to a planned neck dissection after chemoradiotherapy.

Results: A total of 19 patients were evaluated. Half of patients obtained complete pathologic response in the neck. Distant or locoregional recurrence occurred in approximately 42% of patients, and 26% died. Statistical analysis showed an association between complete pathologic response and lower disease recurrence rate (77.8% vs. 20.8%; $p = 0.017$) and greater overall survival (88.9% vs. 23.3%; $p = 0.049$).

Conclusion: The presence of a complete pathologic response after chemoradiotherapy positively influences the prognosis of patients with SCCO.

© 2015 Associação Brasileira de Otorrinolaringologia e Cirurgia Cérvico-Facial. Published by Elsevier Editora Ltda. All rights reserved.

DOI se refere ao artigo: <http://dx.doi.org/10.1016/j.bjorl.2015.07.009>

* Como citar este artigo: Trufelli DC, de Matos LL, Santana TA, Capelli FA, Kanda JL, Del Giglio A, et al. Complete pathologic response as a prognostic factor for squamous cell carcinoma of the oropharynx post-chemoradiotherapy. Braz J Otorhinolaryngol. 2015;81:498-504.

[☆] Autor para correspondência.

E-mail: lmatos@amcham.com.br (L.L. de Matos).

PALAVRAS-CHAVE

Orofaringe;
Carcinoma de células
escamosas;
Quimioterapia
combinada;
Esvaziamento cervical

Resposta patológica completa como fator prognóstico no carcinoma espinocelular de orofaringe após quimiorradioterapia**Resumo**

Introdução: O tratamento baseado em quimiorradioterapia do Carcinoma Espinocelular de Orofaringe (CECOF) apresenta bons resultados no controle locorregional da doença com boas taxas de resposta clínica e patológica completas especialmente no pescoço.

Objetivo: Determinar se a resposta patológica completa após quimiorradioterapia está relacionada aos prognósticos dos pacientes com CECOF.

Método: Os dados foram obtidos de maneira prospectiva da revisão de prontuários de pacientes com CECOF N2 e N3 submetidos a esvaziamento cervical planejado após quimiorradioterapia.

Resultados: Um total de 19 pacientes foram avaliados. Metade dos indivíduos apresentou resposta patológica completa no pescoço. Recidiva à distância ou locorregional ocorreu em aproximadamente 42% dos pacientes e 26% deles morreram. A análise estatística demonstrou uma associação entre resposta patológica completa e menor taxa de recidiva (77,8% vs. 20,8%; $p = 0,017$) e maior sobrevivência global (88,9% vs. 23,3%; $p = 0,049$).

Conclusão: A presença de resposta patológica completa após quimiorradioterapia influencia positivamente no prognóstico de pacientes com carcinoma espinocelular de orofaringe.

© 2015 Associação Brasileira de Otorrinolaringologia e Cirurgia Cérvico-Facial. Publicado por Elsevier Editora Ltda. Todos os direitos reservados.

Introdução

Uma opção no tratamento do carcinoma espinocelular de orofaringe (CECOF) localmente avançado é quimioterapia e radioterapia combinadas como preservação de órgãos, visando também os controles local e regional de doença.¹⁻⁶ Essa estratégia terapêutica foi originalmente idealizada para ser acompanhada de esvaziamento cervical planejado em todos os pacientes.⁷⁻⁹ Alguns autores sugerem, porém, que essa abordagem seja restrita aos pacientes com estádios N2 e N3 ao diagnóstico, ou naqueles N1 com resposta parcial ao final do tratamento.¹⁰⁻¹² Todavia, outros sugerem que seja realizado um esvaziamento cervical planejado independentemente do estágio inicial, uma vez que a taxa patológica de positividade pós-tratamento chega a 30%-40%.^{10,13} É ainda bem estabelecido que pacientes com doença cervical residual após quimiorradioterapia apresentam um risco aumentado de recidiva locorregional, bem como de doença distante.¹⁴⁻¹⁷

Dessa forma, o objetivo do presente estudo foi avaliar se a resposta patológica completa após tratamento combinado com quimiorradioterapia está associada com o prognóstico em pacientes com carcinoma espinocelular localmente avançado de orofaringe.

Método

Trata-se de um estudo de coorte prospectivo, aprovado pelo Comitê de Ética Institucional sob o protocolo nº 098/2008. Foram incluídos todos os pacientes com CECOF de estágio IVa ou IVb (T1-4a, N2-3) consecutivamente submetidos a quimiorradioterapia seguida de esvaziamento cervical radical planejado após oito a 12 semanas do término do tratamento, no período de janeiro de 2008 a dezembro de 2010, com resposta completa no sítio primário comprovada por exame físico, panendoscopia, tomografia computadorizada e bióp-

sia, quando necessária. Foi considerada resposta clínica completa quando não havia indício de persistência de doença nesses exames, e resposta patológica completa quando o espécime do esvaziamento cervical planejado não apresentava evidência anatomopatológica de doença maligna ativa (tumor residual). A avaliação da resposta foi definida conjuntamente em reunião clínica multidisciplinar do serviço, que conta com a presença dos Serviços de Cirurgia de Cabeça e Pescoço, Oncologia, Radiologia e Patologia. A quimioterapia foi baseada em platina, e a dose de radioterapia administrada no leito cervical deveria ser, no mínimo, de 5000 cGy. Nesses termos, 19 pacientes foram incluídos, e um mínimo de dois anos de seguimento foi garantido a todos eles.

Dados demográficos, clínicos e anatomopatológicos foram obtidos dos prontuários médicos. O estágio pTNM foi revisado baseado na sétima edição (2010) da *Union Internationale Contre le Cancer* (UICC). Todos os pacientes foram seguidos mensalmente, bimensalmente, a cada três, quatro e seis meses, respectivamente, para o primeiro, segundo, terceiro, quarto e a partir do quinto anos pós-tratamento. O status do HPV foi avaliado retrospectivamente, no momento da realização deste estudo, pela revisão dos blocos de parafina quanto à presença da proteína p16, tendo sido considerada positiva quando os índices de imunexpressão foram superiores a 80%. Não foi possível a realização de outra metodologia de detecção do HPV por indisponibilidade no serviço.

O desfecho primário estudado foi sobrevivência livre de progressão, definida como o tempo desde o diagnóstico até a recidiva da doença, seja locorregional ou distante. Secundariamente, estudou-se a sobrevivência global, mensurada como o período desde o diagnóstico até o óbito por qualquer causa. Os pacientes vivos e sem evidência de doença no momento da análise foram censurados no momento do último retorno ambulatorial.

Análise estatística: na comparação entre duas variáveis qualitativas foram utilizados os testes de Qui-quadrado ou

exato de Fisher. O método de Kaplan-Meier foi utilizado na análise de sobrevivência, e o teste de Log-Rank na comparação de curvas. O programa SPSS® versão 17.0 (SPSS® Inc; Illinois, EUA) foi utilizado em todas as análises, e adotou-se nível de significância estatística de pelo menos 5% ($p \leq 0,05$).

Resultados

Dezenove pacientes, totalizando 21 esvaziamentos cervicais, foram incluídos (tabela 1), com uma mediana de 28 meses de seguimento. A maioria dos pacientes era do sexo masculino (78,9%), se encontravam na quinta década de vida (mínimo de 44 anos e máximo de 76 anos), eram tabagistas e

etilistas, com apenas um caso p16 positivo. Resposta clínica completa foi observada em 12 pacientes (63,2%), e resposta patológica completa em dez (52,6%). Oito casos (42,2%) apresentaram progressão de doença e cinco (26,3%) óbitos relacionados à doença.

Na análise univariada, nenhuma das variáveis demográficas, clínicas ou anatomopatológicas foram associadas com resposta patológica completa, conforme demonstrado na tabela 2.

A análise de sobrevivência evidenciou que os pacientes com resposta patológica completa apresentaram maiores taxas de sobrevivência livre de progressão de doença (77,8% vs. 20,8%; $p = 0,017$ - teste de Log-Rank) e também de sobrevivência global (88,9% vs. 23,3%; $p = 0,049$ - teste de Log-Rank), como detalhado na figura 1. As medianas de sobrevivência livre de progressão e global foram alcançadas pelos pacientes com doença cervical residual em 23,1 e 28,8 meses, respectivamente, enquanto que os indivíduos com resposta patológica completa não as alcançaram ao longo dos até 60 meses de seguimento. Analisando-se este achado, por se tratar de estudo retrospectivo, foi realizado o cálculo do poder desta estimativa utilizando-se o método de comparação entre duas proporções. Diante das nítidas diferenças entre as curvas de Kaplan-Meier (88,9% vs. 23,3% para sobrevivência livre de progressão de doença e de 77,8% vs. 20,8% para sobrevivência global, respectivamente para os pacientes que tiveram e para os que não apresentaram resposta patológica completa), a inclusão de 19 pacientes no presente estudo determinou que esta estimativa apresentava poder de análise superior a 95%. Para uma análise convencional (poder de teste de 80% e significância estatística de 5%), calculou-se que uma amostra entre oito e 12 pacientes seria suficiente para a demonstração desses achados, exatamente devido à grande diferença entre as curvas.

Também é importante salientar que a estratificação dos resultados para ambas as análises (sobrevivências livre de progressão e global) para possíveis variáveis de confusão (estádio clínico T e N e modalidades prévias de tratamento) não alteraram os resultados encontrados, o que significa que a resposta patológica completa é fator de melhor prognóstico nos pacientes com CECOF, independentemente de outras variáveis.

Tabela 1 Dados descritivos dos pacientes incluídos no estudo

Variável	Resultado
Sexo	
Masculino	15 (78,9%)
Feminino	4 (21,1%)
Idade (anos)^a	55,8 ± 8,1
Sítio primário	
Palato mole	1 (5,3%)
Base da língua	5 (26,3%)
Valécula	3 (15,8%)
Tonsila palatina	8 (42,1%)
Parede lateral	2 (10,5%)
Hábitos	
Tabagismo	17 (89,5%)
Etilismo	15 (78,9%)
Status HPV positivo (p16 positivo)	1 (5,3%)
Tratamento prévio	
Quimiorradioterapia concomitante	12 (63,2%)
Quimioterapia de indução seguida de quimiorradioterapia concomitante	7 (36,8%)
Estádio clínico inicial	
Estádio T	
T2	4 (21,1%)
T3	8 (42,1%)
T4	7 (36,8%)
Estádio N	
N2a	7 (36,8%)
N2b	3 (15,8%)
N2c	2 (10,6%)
N3	7 (36,8%)
Resposta clínica completa	12 (63,2%)
Resposta patológica completa	10 (52,6%)
Progressão	
Locorregional	4 (21,1%)
Distante	4 (21,1%)

HPV Vírus do papiloma humano.

^a Média ± Desvio-padrão.

Discussão

Este estudo identificou que 52,6% dos pacientes com carcinoma espinocelular de orofaringe com estádios IVa e IVb apresentam resposta patológica completa após quimiorradioterapia, o que é semelhante a outros estudos. Dhiwakar et al.¹⁸ estudaram o esvaziamento cervical seletivo em pacientes com carcinoma espinocelular (CEC) de diversos sítios da região da cabeça e pescoço com resposta parcial após quimiorradioterapia, incluindo 39 casos (63%) de CECOF. Eles encontraram uma taxa de persistência cervical em 32 espécimes de esvaziamento cervical (46%) e 22 pacientes (35%) desenvolveram recidiva da doença (sete no sítio primário, 11 a distância e quatro casos no pescoço, porém, somente um caso ipsilateral).

Um estudo conduzido no Memorial Sloan-Kettering Cancer Center¹⁹ com 56 pacientes pós quimiorradioterapia, que estudou o esvaziamento cervical planejado em pacientes com

Tabela 2 Análise univariada: variáveis associadas com resposta patológica completa

Variável	Resposta patológica completa		
	Não	Sim	p-valor
Idade (anos: média ± desvio-padrão)	55,3 ± 9,0	56,4 ± 7,4	0,780 ^a
Sexo			0,303 ^b
<i>Masculino</i>	6 (66,7%)	9 (90,0%)	
<i>Feminino</i>	3 (33,3%)	1 (10,0%)	
Sítio primário			0,543 ^c
<i>Palato mole</i>	1 (11,1%)	0 (0,0%)	
<i>Base da língua</i>	1 (11,1%)	4 (40,0%)	
<i>Valécula</i>	2 (22,2%)	1 (10,0%)	
<i>Tonsila palatina</i>	4 (44,4%)	4 (40,0%)	
<i>Parede lateral</i>	1 (11,1%)	1 (10,0%)	
Tratamento prévio			1,000 ^b
<i>Quimiorradioterapia concomitante</i>	6 (66,7%)	6 (60,0%)	
<i>Quimioterapia de indução seguida de quimiorradioterapia concomitante</i>	3 (33,3%)	4 (40,0%)	
Dose de irradiação cervical			0,370 ^b
<i>5000 cGy</i>	6 (66,7%)	4 (40,0%)	
<i>7000 cGy</i>	3 (33,3%)	6 (60,0%)	
Diferenciação da neoplasia primária			0,289 ^c
<i>Bem diferenciada</i>	1 (11,1%)	0 (0,0%)	
<i>Moderadamente diferenciada</i>	7 (77,8%)	10 (100,0%)	
<i>Pouco diferenciada</i>	1 (11,1%)	0 (0,0%)	
Estádio clínico inicial			
<i>Estádio T</i>			0,326 ^c
T2	3 (33,3%)	1 (10,0%)	
T3	4 (44,4%)	4 (40,0%)	
T4	2 (22,2%)	5 (50,0%)	
<i>Estádio N</i>			0,462 ^c
N2a	3 (33,3%)	4 (40,0%)	
N2b	1 (11,1%)	2 (20,0%)	
N2c	2 (22,2%)	0 (0,0%)	
N3	3 (33,3%)	4 (40,0%)	
Resposta clínica completa			0,650 ^b
<i>Não</i>	4 (44,4%)	3 (30,0%)	
<i>Sim</i>	5 (55,6%)	7 (70,0%)	

^a Teste de Mann-Whitney.

^b Teste exato de Fisher.

^c Teste de Qui-quadrado.

CEC de cabeça e pescoço (71% da orofaringe), identificou que a presença de tumor viável no espécime cervical foi um fator de menor sobrevivência global (49%), livre de doença (56%) e também livre de recorrência de doença (40%), quando comparado aos pacientes com resposta patológica cervical completa (93%, 93% e 75%, respectivamente). Os autores ainda descrevem que 63% dos 19 pacientes com tumor viável apresentaram recidiva durante o acompanhamento, dos quais oito casos ainda desenvolveram doença a distância. Lango et al.²⁰ encontraram resultados parecidos com 37% de sobrevivência livre de progressão nos pacientes com tumor viável

no espécime cervical contra 85% nos pacientes com resposta patológica completa, o que demonstra a importância prognóstica da doença residual após o tratamento com quimiorradioterapia nesses pacientes.

O presente estudo também identificou que a presença de tumor residual no espécime cervical do esvaziamento cervical planejado nos pacientes com CECOF tratados com quimiorradioterapia foi associado a menores taxas de sobrevivência global e livre de doença, independentemente de outras possíveis variáveis de confusão, o que, mais uma vez é semelhante ao achado por outros autores.^{2,10,11,21} Vale

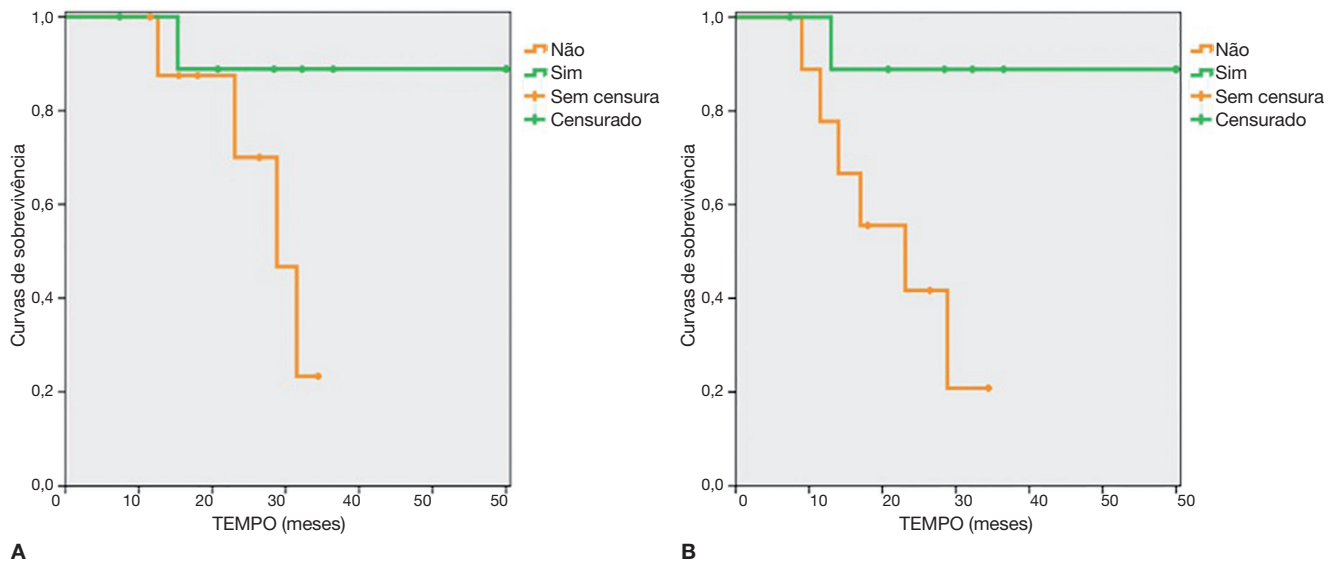


Figura 1 Curvas de sobrevivências global (A) e livre de progressão de doença (B) estratificadas para resposta patológica (88,9% vs. 23,3%; $p = 0,049$ - teste de Log-Rank para sobrevivência global e 77,8% vs. 20,8%; $p = 0,017$ - teste de Log-Rank para sobrevivência livre de progressão de doença).

ressaltar ainda que, no presente estudo foram, incluídos 19 pacientes consecutivos, o que, em primeira análise, pode ser considerado uma amostra limitada, porém, o cálculo do poder das principais estimativas realizadas (diferenças nas sobrevivências livre de progressão e global) superou os 95%, o que demonstra a relevância estatística dos achados.

Krstevska et al.²² estudaram a quimiorradioterapia como tratamento primário em pacientes com CECOF de estádios III e IV e encontraram que as sobrevivências livres de recorrência, livre de doença e global foram de 41,7%, 33,2% e 49,7%, respectivamente. Clayman et al.²³ estudaram também a influência da resposta patológica completa no prognóstico de pacientes com CECOF. Sessenta e seis pacientes com estágio N2a ou superior foram submetidos a quimioterapia de indução baseada em platina seguida de radioterapia isolada. Desses pacientes, 36% obtiveram respostas clínicas e radiológicas completas. Dezoito indivíduos (17 com resposta parcial e um caso de resposta completa) foram submetidos a esvaziamento cervical de resgate e 12 (56%) apresentaram evidência de doença residual. Vale ressaltar que o único caso de resposta clínica completa submetida a cirurgia de resgate apresentou doença microscópica no espécime do esvaziamento cervical. Foi identificada, ainda, uma baixa taxa de recidiva locorregional nos pacientes que apresentaram resposta clínica completa no tumor primário após o tratamento. Todos os pacientes que necessitaram de esvaziamento cervical de resgate e também de ressecções do tumor primário por persistência de doença apresentaram recidiva locorregional ao longo do acompanhamento, o que foi muitíssimo mais elevado quando comparado aos pacientes que não foram submetidos a nenhum procedimento de resgate (12%), ou aqueles submetidos somente a esvaziamento cervical (7%). Nesse mesmo estudo, as taxas de sobrevivência global e livre de doença foram de 49,2% e 78,4%, respectivamente, para toda a coorte. Houve um significativo aumento na sobrevivência global específica para aqueles pacientes submetidos a esvaziamento cervical de resgate

(vs. indivíduos sem dissecação nodal) que apresentaram resposta completa do sítio primário, porém com resposta parcial do pescoço após o tratamento com quimiorradioterapia. Os autores ainda recomendam que aqueles pacientes com resposta clínica ou radiológica completa, mesmo que apresentem previamente doença cervical volumosa, devam ser somente acompanhados sem esvaziamento cervical planejado, pois nenhum dos 29 pacientes com tomografia computadorizada (TC) e ressonância nuclear magnética negativas apresentou recidiva cervical.

Ainda neste tema, a literatura tem apresentado dados de que se há evidência clínico-radiológica de resposta locorregional completa após a quimiorradioterapia, a chance de apresentar doença cervical residual é inferior a 20%.²¹ O principal exame subsidiário utilizado na avaliação do pescoço desses pacientes é a tomografia por emissão de pósitrons com glicose marcada (18-FDG PET-CT). Na literatura encontram-se trabalhos que advogam pelo esvaziamento de princípio nesses pacientes, porém, os estudos mais recentes não recomendam o esvaziamento cervical em pacientes de estágio N2 e N3 com evidência de resposta clínica ou de imagem (TC e/ou 18-FDG PET-CT), pois a taxa de doença residual é baixa e um procedimento “planejado” não levaria a uma melhora nas porcentagens de sobrevivência global e livre de doença, recomendando, portanto, que o esvaziamento cervical seja somente realizado como um procedimento de resgate.^{8,23-31} Apesar dos estudos encontrados, o presente trabalho estabeleceu que a resposta clínica (avaliada por exame físico, panendoscopia e tomografia computadorizada) não foi associada a resposta patológica completa, e que, portanto, o esvaziamento cervical planejado poderia ainda ser indicado nesse grupo de pacientes.

Como demonstrado, o 18-FDG PET-CT, quando negativo no pescoço, é defendida por algumas instituições e protocolos como suficiente para condutas expectantes, o que, em tese, dispensaria a necessidade de um esvaziamento cervical planejado. Entretanto, um trabalho recente³² revisou 243 casos de pacientes com carcinomas espinocelulares de cabeça e

pescoço (70% da orofaringe) submetidos a PET-CT antes do esvaziamento cervical planejado (112 pacientes clinicamente N0 e 131 pacientes com pescoço clinicamente positivo). Os autores identificaram que os valores de sensibilidade, especificidade, valor preditivo positivo, valor preditivo negativo e acurácia foram, respectivamente, de 57%, 82%, 59%, 80% e 74% para os pacientes clinicamente N0, e de 93%, 70%, 96%, 58% e 91% para aqueles com evidência de doença linfodod. Eles concluem então que o PET/CT tem uma eficácia baixa na detecção de metástases cervicais dos pacientes clinicamente N0, em comparação aos indivíduos com pescoço positivo, e que o método não traz vantagem no estadiamento de pacientes clinicamente N0 devido às altas taxas de resultados falso-positivos e falso-negativos. Outro ponto importante a ser considerado é a inacessibilidade a essa modalidade diagnóstica em muitos centros de oncologia, o que ressalta ainda mais a importância do presente estudo na determinação de conduta para essa população. A conduta expectante pode ainda ser adotada naqueles pacientes que apresentaram resposta clínica completa ao término do tratamento, com boas taxas de sobrevivência livre de doença em longo prazo.²⁷

A diversidade de condutas encontrada para esses pacientes denota a complexidade do tema. Além disso, Javidnia e Corsen³³ calcularam o “número necessário para tratar” (NNT) em pacientes com CEC avançado de cabeça e pescoço (estádio N2 e N3) baseados em uma revisão sistemática de 15 estudos e um total de 817 pacientes. O NNT calculado foi de 7,5; o que significa que, para se prevenir um caso de morte por recidiva cervical após quimiorradioterapia, 7,5 casos de esvaziamento cervical planejado devam ser realizados, demonstrando a relação custo-benefício do procedimento.

Goguen et al.³⁴ estudaram 105 espécimes de esvaziamento cervical após quimiorradioterapia, incluindo 83 casos de CECOF (79%), e encontraram que a presença de linfonodos positivos esteve significativamente associada a uma diminuição na sobrevivência livre de progressão de doença, e também na sobrevivência global.

Cupino et al.³⁵ estudaram especificamente pacientes com CECOF de estágio IV que foram submetidos a esvaziamento seletivo ou até mesmo superseletivo após tratamento com quimiorradioterapia. Os autores encontraram que as taxas de controle de doença após dois e três anos de acompanhamento foram, respectivamente, de 95% e 88%. Nenhum paciente apresentou recidiva cervical e a taxa de sobrevivência livre de doença a distância em dois anos foi de 91%. Identificaram ainda que 88% e 75% foram as sobrevivências globais em dois e três anos de seguimento, respectivamente. Apesar das respostas oncológicas expressivas, o estudo é um pouco questionável devido à heterogeneidade dos níveis cervicais dissecados e ao baixo número de casos. Esteller et al.³⁶ incluindo um grupo diversificado de CEC da cabeça e pescoço, encontraram uma taxa de sobrevivência global ajustada em cinco anos de seguimento após cirurgias de resgate de 34,2%. Em um estudo mais antigo,²⁴ o mesmo grupo encontrou que pacientes com doença N3 apresentavam um maior risco de doença cervical residual após quimiorradioterapia, e que os pacientes com doença de estágio N2 com resposta completa após o tratamento, avaliada por exame físico, TC cervical e PET-CT, não necessitam de um esvaziamento cervical planejado, em virtude de este não aumentar as taxas de sobrevivência global e livre de doença.

Conclusão

A resposta patológica completa após tratamento com quimiorradioterapia influencia positivamente no prognóstico de pacientes com carcinoma espinocelular de orofaringe, com melhores taxas de sobrevivência livre de progressão de doença e também de sobrevivência global, resultados semelhantes aos da literatura. Porém, outros estudos, especialmente com casuísticas maiores, devem ser realizados para se estabelecer uma diretriz de tratamento baseada em maior evidência científica.

Conflitos de interesse

Os autores declaram não haver conflitos de interesse.

Referências

1. Al-Sarraf M, LeBlanc M, Giri PG, Fu KK, Cooper J, Vuong T, et al. Chemoradiotherapy versus radiotherapy in patients with advanced nasopharyngeal cancer: phase III randomized Intergroup study 0099. *J Clin Oncol.* 1998;16:1310-7.
2. Bonner JA, Harari PM, Giralt J, Cohen RB, Jones CU, Sur RK, et al. Radiotherapy plus cetuximab for locoregionally advanced head and neck cancer: 5-year survival data from a phase 3 randomised trial, and relation between cetuximab-induced rash and survival. *Lancet Oncol.* 2010;11:21-8.
3. Denis F, Garaud P, Bardet E, Alfonsi M, Sire C, Germain T, et al. Final results of the 94-01 French Head and Neck Oncology and Radiotherapy Group randomized trial comparing radiotherapy alone with concomitant radiochemotherapy in advanced-stage oropharynx carcinoma. *J Clin Oncol.* 2004;22:69-76.
4. Forastiere AA, Goepfert H, Maor M, Pajak TF, Weber R, Morrison W, et al. Concurrent chemotherapy and radiotherapy for organ preservation in advanced laryngeal cancer. *N Engl J Med.* 2003;349:2091-8.
5. Ribeiro Salles Vanni CM, de Matos LL, Faro Junior MP, Ledo Kanda J, Cernea CR, Garcia Brandao L, et al. Enhanced morbidity of pectoralis major myocutaneous flap used for salvage after previously failed oncological treatment and unsuccessful reconstructive head and neck surgery. *Sci World J.* 2012; 2012384179.
6. Pinto FR, Matos LL, Gumz Segundo W, Vanni CM, Rosa DS, Kanda JL. Tobacco and alcohol use after head and neck cancer treatment: influence of the type of oncological treatment employed. *Rev Assoc Med Bras.* 2011;57:171-6.
7. Barkley HT Jr, Fletcher GH, Jesse RH, Lindberg RD. Management of cervical lymph node metastases in squamous cell carcinoma of the tonsillar fossa, base of tongue, supraglottic larynx, and hypopharynx. *Am J Surg.* 1972;124:462-7.
8. Hamoir M, Ferlito A, Schmitz S, Hanin FX, Thariat J, Weynand B, et al. The role of neck dissection in the setting of chemoradiation therapy for head and neck squamous cell carcinoma with advanced neck disease. *Oral Oncol.* 2012;48:203-10.
9. de Bree R, van der Waal I, Doornaert P, Werner JA, Castelijn JA, Leemans CR. Indications and extent of elective neck dissection in patients with early stage oral and oropharyngeal carcinoma: nationwide survey in The Netherlands. *J Laryngol Otol.* 2009;123:889-98.
10. Mendenhall WM, Million RR, Cassisi NJ. Squamous cell carcinoma of the head and neck treated with radiation therapy: the role of neck dissection for clinically positive neck nodes. *Int J Radiat Oncol Biol Phys.* 1986;12:733-40.

11. Mendenhall WM, Villaret DB, Amdur RJ, Hinerman RW, Mancuso AA. Planned neck dissection after definitive radiotherapy for squamous cell carcinoma of the head and neck. *Head Neck*. 2002;24:1012-8.
12. Ensley JF, Jacobs JR, Weaver A, Kinzie J, Crissman J, Kish JA, et al. Correlation between response to cisplatinum-combination chemotherapy and subsequent radiotherapy in previously untreated patients with advanced squamous cell cancers of the head and neck. *Cancer*. 1984;54:811-4.
13. Boyd TS, Harari PM, Tannehill SP, Voytovich MC, Hartig GK, Ford CN, et al. Planned postradiotherapy neck dissection in patients with advanced head and neck cancer. *Head Neck*. 1998;20:132-7.
14. Robbins KT, Doweck I, Samant S, Vieira F. Effectiveness of superselective and selective neck dissection for advanced nodal metastases after chemoradiation. *Arch Otolaryngol Head Neck Surg*. 2005;131:965-9.
15. Lavertu P, Adelstein DJ, Saxton JP, Secic M, Wanamaker JR, Eliachar I, et al. Management of the neck in a randomized trial comparing concurrent chemotherapy and radiotherapy with radiotherapy alone in resectable stage III and IV squamous cell head and neck cancer. *Head Neck*. 1997;19:559-66.
16. Simon C, Goepfert H, Rosenthal DI, Roberts D, El-Naggar A, Old M, et al. Presence of malignant tumor cells in persistent neck disease after radiotherapy for advanced squamous cell carcinoma of the oropharynx is associated with poor survival. *Eur Arch Otorhinolaryngol*. 2006;263:313-8.
17. Stenson KM, Huo D, Blair E, Cohen EE, Argiris A, Haraf DJ, et al. Planned post-chemoradiation neck dissection: significance of radiation dose. *Laryngoscope*. 2006;116:33-6.
18. Dhiwakar M, Robbins KT, Vieira F, Rao K, Malone J. Selective neck dissection as an early salvage intervention for clinically persistent nodal disease following chemoradiation. *Head Neck*. 2012;34:188-93.
19. Ganly I, Bocker J, Carlson DL, D'Arpa S, Coleman M, Lee N, et al. Viable tumor in postchemoradiation neck dissection specimens as an indicator of poor outcome. *Head Neck*. 2011;33:1387-93.
20. Lango MN, Andrews GA, Ahmad S, Feigenberg S, Tuluc M, Gaughan J, et al. Postradiotherapy neck dissection for head and neck squamous cell carcinoma: pattern of pathologic residual carcinoma and prognosis. *Head Neck*. 2009;31:328-37.
21. Pellitteri PK, Ferlito A, Rinaldo A, Shah JP, Weber RS, Lowry J, et al. Planned neck dissection following chemoradiotherapy for advanced head and neck cancer: is it necessary for all. *Head Neck*. 2006;28:166-75.
22. Krstevska V, Stojkovski I, Zafirova-Ivanovska B. Concurrent radiochemotherapy in locally-regionally advanced oropharyngeal squamous cell carcinoma: analysis of treatment results and prognostic factors. *Radiat Oncol*. 2012:2012.
23. Clayman GL, Johnson CJ 2nd, Morrison W, Ginsberg L, Lippman SM. The role of neck dissection after chemoradiotherapy for oropharyngeal cancer with advanced nodal disease. *Arch Otolaryngol Head Neck Surg*. 2001;127:135-9.
24. Goguen LA, Posner MR, Tishler RB, Wirth LJ, Norris CM, Annino DJ, et al. Examining the need for neck dissection in the era of chemoradiation therapy for advanced head and neck cancer. *Arch Otolaryngol Head Neck Surg*. 2006;132:526-31.
25. Jang NY, Lee KW, Ahn SH, Kim JS, Kim IA. Neck control after definitive radiochemotherapy without planned neck dissection in node-positive head and neck cancers. *BMC Cancer*. 2012:2012.
26. Lau H, Phan T, Mackinnon J, Matthews TW. Absence of planned neck dissection for the N2-N3 neck after chemoradiation for locally advanced squamous cell carcinoma of the head and neck. *Arch Otolaryngol Head Neck Surg*. 2008;134:257-61.
27. Da Mosto MC, Lupato V, Romeo S, Spinato G, Addonizio G, Baggio V, et al. Is neck dissection necessary after induction plus concurrent chemoradiotherapy in complete responder head and neck cancer patients with pretherapy advanced nodal disease. *Ann Surg Oncol*. 2013;20:250-6.
28. Moukarbel RV, Fung K, Venkatesan V, Franklin JH, Pavamani S, Hammond A, et al. The N3 neck: outcomes following primary chemoradiotherapy. *J Otolaryngol Head Neck Surg*. 2011;40:137-42.
29. Lopez Rodriguez M, Cerezo Padellano L, Martin Martin M, Cournago Lorenzo F. Neck dissection after radiochemotherapy in patients with locoregionally advanced head and neck cancer. *Clin Transl Oncol*. 2008;10:812-6.
30. Soltys SG, Choi CY, Fee WE, Pinto HA, Le QT. A planned neck dissection is not necessary in all patients with N2-3 head-and-neck cancer after sequential chemoradiotherapy. *Int J Radiat Oncol Biol Phys*. 2012;83:994-9.
31. Suzuki M, Kawakita D, Hanai N, Hirakawa H, Ozawa T, Terada A, et al. The contribution of neck dissection for residual neck disease after chemoradiotherapy in advanced oropharyngeal and hypopharyngeal squamous cell carcinoma patients. *Int J Clin Oncol*. 2012.
32. Ozer E, Naiboglu B, Meacham R, Ryoo C, Agrawal A, Schuller DE. The value of PET/CT to assess clinically negative necks. *Eur Arch Otorhinolaryngol*. 2012;269:2411-4.
33. Javidnia H, Corsten MJ. Number needed to treat analysis for planned neck dissection after chemoradiotherapy for advanced neck disease. *J Otolaryngol Head Neck Surg*. 2010;39:664-8.
34. Goguen LA, Chapuy CI, Li Y, Zhao SD, Annino DJ. Neck dissection after chemoradiotherapy: timing and complications. *Arch Otolaryngol Head Neck Surg*. 2010;136:1071-7.
35. Cupino A, Axelrod R, Anne PR, Sidhu K, Lavarino J, Kung B, et al. Neck dissection followed by chemoradiotherapy for stage IV (N+) oropharynx cancer. *Otolaryngol Head Neck Surg*. 2007;137:416-21.
36. Esteller E, Vega MC, Lopez M, Quer M, Leon X. Salvage surgery after locoregional failure in head and neck carcinoma patients treated with chemoradiotherapy. *Eur Arch Otorhinolaryngol*. 2011;268:295-301.