



ARTIGO ORIGINAL

Characteristics of 419 patients with acquired middle ear cholesteatoma[☆]



Letícia Petersen Schmidt Rosito^{a,b,*}, Maurício Noschang Lopes da Silva^{a,b},
Fábio André Selaimen^a, Yuri Petermann Jung^c,
Marcos Guilherme Tibes Pauletti^c, Larissa Petermann Jung^c,
Luiza Alexi Freitas^c e Sady Selaimen da Costa^d

^a Hospital de Clínicas de Porto Alegre, Porto Alegre, RS, Brasil

^b Universidade Federal do Rio Grande do Sul (UFRGS), Porto Alegre, RS, Brasil

^c Universidade Federal do Rio Grande do Sul (UFRGS), Faculdade de Medicina, Porto Alegre, RS, Brasil

^d Universidade Federal do Rio Grande do Sul (UFRGS), Faculdade de Medicina, Departamento de Oftalmologia e Otorrinolaringologia, Porto Alegre, RS, Brasil

Recebido em 12 de maio de 2015; aceito em 2 de fevereiro de 2016

Disponível na Internet em 21 de fevereiro de 2017

KEYWORDS

Cholesteatoma;
Middle ear;
Bilateral;
Classification;
Surgery

Abstract

Introduction: Cholesteatoma is a destructive lesion that can result in life-threatening complications. Typically, it presents with hypoacusis and continuous otorrhea as symptoms. Because it is a rare disease, there are few studies in Brazil describing the characteristics of patients with the disease.

Objective: This study aimed to determine the prevalence of cholesteatoma in patients with chronic otitis media and describe clinical, audiological and surgical characteristics of patients with acquired middle ear cholesteatoma treated at a referral hospital in the public health system.

Methods: Cross-sectional and prospective cohort study, including 1710 patients with chronic otitis media, treated between August 2000 and June 2015, without prior surgery. Detailed clinical history, videotoscopy, and audiometry were performed, in addition to review of medical records to search for surgical data. Cholesteatomas were classified according to their route of formation.

Results: Of the patients with chronic otitis media, 419 (24.5%) had cholesteatoma; mean age of 34.49 years; 53.5% female and 63.8% adults. Bilateral cholesteatoma was observed in 17.1%. Anterior epitympanic cholesteatoma corresponded to 1.9%; posterior epitympanic, 32.9%; posterior mesotympanic, 33.7%; two routes, 14.8%; and indeterminate, 16.7%. The mean air-bone

DOI se refere ao artigo: <http://dx.doi.org/10.1016/j.bjorl.2016.02.013>

[☆] Como citar este artigo: Rosito LP, da Silva MN, Selaimen FA, Jung YP, Pauletti MG, Jung LP, et al. Characteristics of 419 patients with acquired middle ear cholesteatoma. Braz J Otorhinolaryngol. 2017;83:126–31.

* Autor para correspondência.

E-mail: leticiaRosito@gmail.com (L.P. Rosito).

A revisão por pares é da responsabilidade da Associação Brasileira de Otorrinolaringologia e Cirurgia Cérvico-Facial.

gap was 29.84 dB and did not differ between routes of formation. There were no correlations between gap size and patient age or duration of symptoms. Of the surgical cases, 16.8% underwent closed tympanomastoidectomy and 75.2% open tympanomastoidectomy.

Conclusion: The prevalence of cholesteatoma in patients with chronic otitis media was 24.5% and it was more common in adults than in children. Posterior mesotympanic cholesteatoma was more frequent, with no difference in mean air-bone gap between the different routes of formation. In patients undergoing surgery, open tympanomastoidectomy was the procedure most frequently chosen.

© 2016 Associação Brasileira de Otorrinolaringologia e Cirurgia Cérvico-Facial. Published by Elsevier Editora Ltda. This is an open access article under the CC BY license (<http://creativecommons.org/licenses/by/4.0/>).

PALAVRAS-CHAVE

Colesteatoma;
Orelha média;
Bilateral;
Classificação;
Cirurgia

Características de 419 pacientes com colesteatoma adquirido de orelha média

Resumo

Introdução: Colesteatoma é uma lesão destrutiva que pode levar a complicações potencialmente letais. Tipicamente, apresenta hipoacusia e otorreia contínua como sintomas. Por ser uma doença rara, existem poucos estudos no Brasil que descrevam as características destes pacientes.

Objetivo: O presente estudo teve como objetivos determinar a prevalência de colesteatoma entre os pacientes com otite média crônica (OMC) e descrever as características clínicas, audiológicas e cirúrgicas dos pacientes com colesteatoma adquirido de orelha média atendidos em um hospital de referência do sistema público de saúde.

Método: Estudo transversal e de coorte prospectivo, incluindo 1.710 pacientes com OMC, atendidos entre agosto de 2000 e junho de 2015, sem tratamento cirúrgico prévio. Foram feitas anamnese detalhada, videoscopia e audiometria, além de revisão de prontuários para busca de dados cirúrgicos. Os colesteatomas foram classificados conforme sua via de formação.

Resultados: Dos pacientes com otite média crônica, 419 (24,5%) apresentavam colesteatoma. Média de 34,49 anos; 53,5% do sexo feminino e 63,8% adultos. Colesteatoma foi observado bilateralmente em 17,1%. Os epitimpânicos anteriores corresponderam a 1,9%; os epitimpânicos posteriores a 32,9%; os mesotimpânicos posteriores a 33,7%; duas vias a 14,8% e indeterminados a 16,7%. A média tritonal dos *gaps* aeroósseos foi de 29,84 dB e não diferiu entre os grupos segundo as vias de formação. Não foram observadas correlações entre tamanho do *gap* e idade do paciente ou duração dos sintomas. Dos pacientes operados, 16,8% foram submetidos a timpanomastoidectomia fechada e 75,2% a timpanomastoidectomia aberta.

Conclusão: A prevalência de colesteatoma em pacientes com otite média crônica foi de 24,5% e foi mais frequente em adultos do que em crianças. Os mesotimpânicos posteriores foram mais frequentes, não foi observada diferença na média dos *gaps* aeroósseos entre diferentes vias de formação. Nos pacientes submetidos a cirurgia, a timpanomastoidectomia aberta foi o procedimento escolhido.

© 2016 Associação Brasileira de Otorrinolaringologia e Cirurgia Cérvico-Facial. Publicado por Elsevier Editora Ltda. Este é um artigo Open Access sob uma licença CC BY (<http://creativecommons.org/licenses/by/4.0/>).

Introdução

O colesteatoma é considerado uma lesão epitelial benigna, de expansão gradual e destrutiva, que acomete a fenda auditiva e estruturas adjacentes.¹ O acúmulo epitelial e a erosão óssea, características da doença, tipicamente resultam em otorreia contínua e hipoacusia. Com a progressão do colesteatoma, pode haver também o comprometimento da orelha interna^{2,3} e do nervo facial, além de complicações graves, como meningite e abscesso cerebral.⁴

A sua incidência estimada na população em geral é de 3,7-13,9/100.000.^{5,6} Essa incidência é menor em crianças

(3/100.000) do que em adultos (9/100.000).⁷ Por ser uma doença pouco frequente, estudos epidemiológicos a seu respeito, especialmente no nosso país, são escassos. Essa falta de dados impossibilita a comparação de estudos feitos no Brasil com os demais, visto que não sabemos se realmente se trata de populações semelhantes.

Os objetivos deste estudo foram determinar a prevalência de colesteatoma em pacientes com otite média crônica (OMC); descrever as características clínicas e audiológicas dos pacientes com OMC com colesteatoma; e verificar as técnicas cirúrgicas mais usadas em um hospital de referência do sistema público de saúde.

Método

Estudo de transversal e de coorte prospectivo, incluindo 1.710 pacientes consecutivos com OMC, atendidos de agosto de 2000 a junho de 2015, no Ambulatório de Otiite Média Crônica do Hospital de Clínicas de Porto Alegre.

O critério de inclusão para o seguimento foi o diagnóstico de OMC com colesteatoma após análise das videoscopias. Os critérios de exclusão foram: história de qualquer cirurgia otológica prévia, com exceção de timpanotomia para colocação de tubo de ventilação e impossibilidade de limpeza adequada das orelhas e/ou de videoscopia para documentação apropriada.

No momento da primeira avaliação, foi feita uma anamnese detalhada e dirigida, bem como exame otorrinolaringológico completo. Após limpeza cuidadosa das orelhas, foi feita videoscopia com fibra ótica de zero grau e 4 mm (Karl Storz). Ambas as orelhas foram registradas sequencialmente, com o *software* Cyberlink Powerdirector (versão 7, 2008). Após a anamnese e exame físico, os pacientes foram submetidos a audiometria tonal, com o uso do audiômetro *Interacoustic* AD 27 com fones supraurais TDH-39, para a determinação dos limiares de via aérea, via óssea e o *gap* aeroósseo. O *gap* foi calculado a partir da diferença entre a via aérea e a via óssea. Mascaramento com ruído de banda larga foi usado quando necessário. Nas crianças pequenas, foi feita audiometria condicionada lúdica com fones supraurais. Quando necessário, a audiometria era concluída após duas sessões, para confirmação dos limiares obtidos. A via aérea, a via óssea e o *gap* foram descritos por meio da média tritonal, calculada pela média dos limiares em 500, 1.000 e 2.000 Hz, que representam a área de reconhecimento de fala.

As videoscopias registradas foram independentemente revisadas durante uma reunião clínica. Para a avaliação das imagens, foram usados protocolos específicos de maneira sistemática, de acordo com as definições descritas a seguir pelo pesquisador sênior.

Os colesteatomas foram então considerados, de acordo com classificação modificada de Jackler,⁸ segundo a sua via de formação, em:

1. Epitimpânico anterior: quando originado anteriormente à cabeça do martelo.
2. Epitimpânico posterior: quando originado exclusivamente na *pars flaccida*.
3. Mesotimpânico posterior: quando originado exclusivamente no quadrante posterossuperior da *pars tensa*.
4. Epi e mesotimpânico posterior ou duas vias: quando proveniente tanto da *pars flaccida* quanto da *pars tensa*.
5. Indeterminado: quando a via de formação do colesteatoma não pode ser determinada pela imagem de videoscopia.

Foram considerados crianças os pacientes abaixo de 18 anos, segundo os critérios da Organização Mundial de Saúde.

Os prontuários, bem como as descrições cirúrgicas dos pacientes que já haviam sido operados, foram revisados.

O Grupo de Pesquisa e Pós-Graduação da nossa instituição aprovou o projeto em seus aspectos éticos e científicos

(protocolo n.º14918). Todos os pacientes incluídos nos estudos assinaram previamente um consentimento informado, autorizaram o uso de seus dados de forma anônima neste estudo científico.

Os dados foram tabulados e analisados com o programa *SPSS Statistics Software* (versão 20). A análise estatística foi feita com os testes de Mann-Whitney para a verificação de diferença entre os tempos de duração da doença e com o teste exato de Fisher para a diferença de prevalência de malformações palatinas entre crianças e adultos. Teste de Anova foi usado para a comparação das médias tritônicas dos *gaps* entre as diferentes vias de formação dos colesteatomas. As correlações foram feitas com o teste de Spearman. Consideramos estatisticamente significativos os valores de $p < 0,05$.

Resultados

Dos 1.710 pacientes com OMC avaliados no estudo, observou-se a presença de colesteatoma em 419 (24,5%). A média de idade dos pacientes foi de 34,49; desvio padrão (DP) 19,8 e 53,5% (sexo feminino). Pacientes de etnia branca constituíram 86,5% da população estudada e negros, 5,9%. Adultos corresponderam a 63,8%. O colesteatoma foi identificado na orelha direita em 234 pacientes (55,8%).

A prevalência de malformações de palato na nossa população foi de 4,3%. Não foi observada diferença na prevalência de malformações palatinas quando comparados crianças e adultos (3,4% vs. 4,9%, respectivamente; $p = 0,59$).

A média de tempo do início dos sintomas até nossa avaliação foi de 13,73 anos (DP = 14,43). Nas crianças, essa média foi de 6,39 anos, com mediana de 6 anos, nos adultos de 17,63 e de 12 anos, respectivamente. Houve diferença estatisticamente significativa entre os grupos ($p < 0,001$).

A prevalência das diferentes vias de formação dos colesteatomas na nossa população está demonstrada na [figura 1](#). Não houve diferença entre o tempo de duração dos sintomas e a via de formação ($p = 0,28$).

Na avaliação da orelha contralateral, apenas 150 (36,1%) eram normais; em 71 (17,1%) delas, foi identificado colesteatoma. Os pacientes com alterações na orelha contralateral apresentaram tempo de duração dos sintomas maior do que aqueles com orelha contralateral normal (médias de 14,99 e 11,69, respectivamente; $p = 0,007$). Não houve diferença na

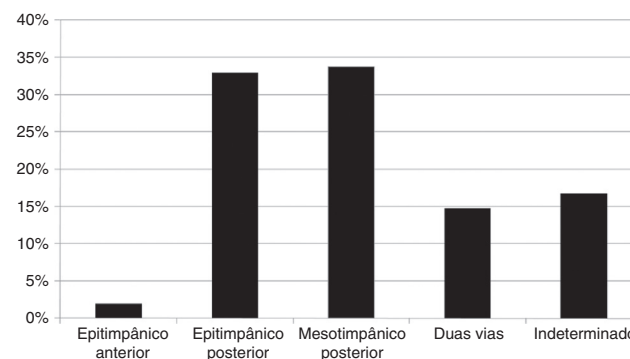


Figura 1 Prevalência dos colesteatomas segundo a via de formação.

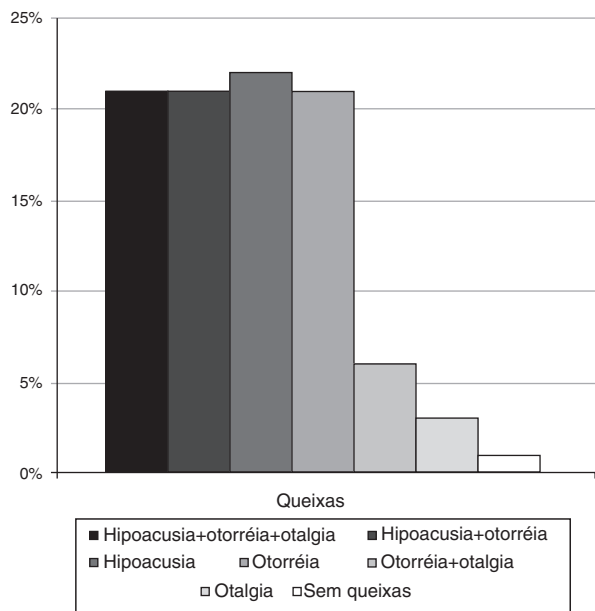


Figura 2 Frequência das principais queixas dos pacientes com colesteatoma no momento da primeira avaliação.

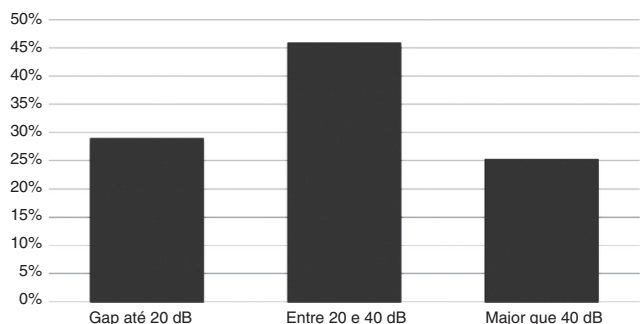


Figura 3 Prevalência dos tamanhos das diferenças aeroósseas na média tritonal.

prevalência de colesteatoma na orelha contralateral entre crianças e adultos ($p=0,20$) e entre pacientes com e sem malformação de palato ($p=0,19$).

As principais queixas dos pacientes no momento da primeira avaliação no nosso serviço estão demonstradas na [figura 2](#). Hipoacusia, associada ou não a otorreia, foi a queixa principal de 84,4% da população estudada e foi observada otorreia em 87% dos casos. Não observamos diferença quanto à queixa principal quando comparamos os colesteatomas classificados pela sua via de formação ($p=0,27$).

Dos pacientes avaliados, 92,41% fizeram audiometria. Quanto aos limiares de via óssea e de via aérea, a média tritonal foi de 17,08 (DP) 16,16 dB e 46,35 (DP) 22,34 dB, respectivamente. Quanto ao tamanho dos gaps, a média tritonal foi de 29,84 (DP) 13,61. A prevalência dos tamanhos dos gaps aeroósseos na média tritonal está demonstrada na [figura 3](#). Não foram observadas correlações entre o tamanho do gap e a idade do paciente no momento da avaliação ($R=0,03$; $p=0,55$) e o tempo de duração dos sintomas ($R=0,08$; $p=0,13$). Não observamos diferença quanto à média tritonal dos gaps entre as diferentes vias de formação dos colesteatomas ($p=0,13$), como demonstrado na [figura 4](#).

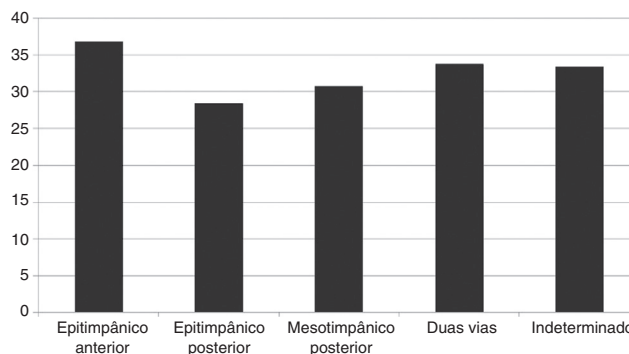


Figura 4 Comparação das médias tritonais dos gaps aeroósseos (dB) entre as diferentes vias de formação dos colesteatomas.

Dos pacientes avaliados, 205 (48,9%) ainda não haviam feito cirurgia no momento do estudo ou haviam perdido acompanhamento. Dos pacientes que fizeram cirurgia, 17 (7,9%) foram submetidos a timpanoplastia, 36 (16,8%) a timpanomastoidectomia fechada e 161 (75,2%) a timpanomastoidectomia aberta. Não foi observada diferença quanto à técnica cirúrgica usada entre crianças e adultos ($p=0,86$).

Discussão

Estudos descritivos a respeito das características clínicas dos pacientes com colesteatoma no Brasil são escassos. Estudo prévio feito em nosso país, apesar de descrever uma grande amostra de pacientes, baseia-se em dados e registros de prontuário coletados retrospectivamente, o que pode levar a vários vieses na aferição dos mesmos.⁶ No nosso estudo, todos os pacientes foram submetidos à mesma anamnese dirigida, com as orelhas limpas e preparadas para uma adequada videoscopia. Todas as imagens foram captadas com alta qualidade, para que posteriormente fossem avaliadas pelo mesmo investigador sênior. O recurso da videoscopia, portanto, permite uma melhor definição de imagem, melhor documentação e, por fim, uma classificação mais criteriosa e rigorosa da doença.

Em nossa população de estudo, houve uma prevalência maior de adultos, o que corrobora trabalhos anteriores, que demonstraram maior incidência de colesteatoma em adultos.⁷ A hipoacusia e a otorreia foram as queixas principais da maioria dos pacientes e 87% deles apresentavam otorreia no momento da avaliação. A queixa de hipoacusia foi confirmada pela audiometria, que demonstrou que a maioria dos pacientes apresentava perda auditiva condutiva com gaps aeroósseos maiores de 20 dB na área de reconhecimento de fala.

A prevalência de bilateralidade do colesteatoma em nossa casuística foi de 17,1%; similar a estudos prévios.⁹ Não encontramos, no entanto, diferença na ocorrência de colesteatoma bilateral entre pacientes com e sem malformações palatinas ou entre crianças e adultos. Esses achados sugerem que os prováveis mecanismos envolvidos na patogênese do colesteatoma, iniciados pela disfunção da tuba auditiva, se perpetuam com a retração progressiva da membrana timpânica e com o aumento das trocas gasosas na orelha média promovida pelo processo inflamatório e não,

necessariamente, pela manutenção da disfunção inicial.¹⁰ Justifica-se, desse modo, termos encontrado uma alta prevalência de bilateralidade, mesmo em pacientes sem alterações de palato, visto que as disfunções da tuba auditiva, assim como as otites médias secretoras, costumam acometer ambos os lados na maioria dos pacientes.^{11,12}

Colesteatomas mesotimpânicos posteriores foram os mais frequentes na nossa população, o que contraria a maioria dos estudos, que apontam o colesteatoma atical como o mais prevalente.^{8,13} Além disso, observamos também a ocorrência de colesteatomas epitimpânicos anteriores, esses muito raros, e de colesteatomas que se desenvolveram com o envolvimento concomitante da *pars tensa* e da *pars flaccida*, por nós denominada como duas vias, e que corresponderam a 15% dos casos. Em cerca de 15% dos pacientes não foi possível determinar com precisão a via de formação dos colesteatomas, foram, portanto, classificados como indeterminados.

A grande média de tempo entre o aparecimento dos sintomas e a primeira avaliação demonstra as dificuldades de acesso dos pacientes com colesteatoma ao atendimento público no nosso país. Embora não tenhamos encontrado uma correlação entre o tempo de duração dos sintomas e o grau da perda auditiva condutiva, observamos que pacientes com alterações na orelha contralateral apresentavam-se sintomáticos por mais tempo. Os dados relativos ao tempo de doença, contudo, de acordo com outros autores, são pouco confiáveis.¹⁴ Eles dependem da lembrança do paciente e, muitas vezes, de sintomas prévios de otalgia, otorreia ou hipoacusia associados ao histórico de otite média recorrente ou otite secretora crônica, que podem ser facilmente confundidos com os sintomas do colesteatoma. Um estudo de Aberg et al.,¹⁵ que comparou as queixas clínicas de pacientes com OMC colesteatomatosa e não colesteatomatosa por meio de questionário entre os dois grupos, não encontrou diferença entre os sintomas. Isso pode explicar a grande variedade na média do tempo desde o início dos sintomas entre crianças e adultos, já que muitos adultos apontam o início das suas queixas na infância.

As malformações de palato são um fator de risco conhecido para o desenvolvimento do colesteatoma. Dominguez et al.¹⁶ estimaram que o risco de colesteatoma em uma criança com fenda palatina é de 2,6%-9,2%. Spilsbrury et al.,¹⁷ ao estudar crianças que foram submetidas à colocação de tubo de ventilação pelo menos uma vez, observaram que 6,9% das crianças com fenda palatina desenvolveram colesteatoma, em comparação com 1,5% das sem fenda. Harris et al.¹⁸ observaram uma incidência de colesteatoma entre os 5-18 anos em 2,2% dos pacientes submetidos a palatoplastia, essa taxa foi 200 vezes maior do que a observada na população em geral. Um estudo prévio do nosso grupo demonstrou uma prevalência de colesteatoma de 6,4% em pacientes com fissura labiopalatina ou palatina isolada.¹⁹ Já no presente estudo, observamos uma frequência de 3,8% de pacientes com malformações de palato, não houve diferença entre crianças e adultos, enquanto Kempainen et al.,⁵ que estudaram 500 pacientes com colesteatoma, encontraram uma prevalência de 8%.

Em nossa casuística, 51,1% dos pacientes foram submetidos a cirurgia no período de estudo. Como o nosso serviço é referência no tratamento da OMC, devido à volumosa demanda de pacientes e poucos horários cirúrgicos, há uma grande demora desde a primeira avaliação

até a cirurgia. O longo tempo de espera para o procedimento e a maior progressão da doença decorrente dessa demora, associados à falta de adesão e à dificuldade de seguimento de alguns pacientes, fazem com que a timpanomastoidectomia aberta seja a técnica cirúrgica de eleição. Atualmente, em nossa rotina, indicamos a timpanomastoidectomia aberta nas seguintes situações: doença localmente avançada, com comprometimento dos quadrantes posterossuperiores da orelha média que impeça a limpeza adequada do recesso do nervo facial e seio timpânico; mastoide esclerótica ou eburnea; orelha única; e/ou orelha contralateral com colesteatoma avançado ou com cavidade prévia. As nossas indicações de técnica cirúrgica foram semelhantes entre crianças e adultos. Nossos resultados são contrários à tendência internacional, atualmente mais favorável a cirurgias conservadoras, com técnica de timpanomastoidectomia fechada ou com reconstrução do canal.²⁰⁻²²

Estudos epidemiológicos como este, feito com uma série grande de pacientes, nos fornecem dados a respeito da população do país, especialmente daquela que depende do sistema público de saúde. Dessa forma, conhecendo as características clínicas e as peculiaridades dos nossos pacientes com colesteatoma, podemos avaliar se resultados de estudos internacionais podem ser reproduzidos e aplicados em nossa população.

Conclusão

A prevalência de colesteatoma em pacientes com OMC foi de 24,5%, mais frequente em adultos do que em crianças. A doença bilateral foi observada em 17,1% dos pacientes com colesteatoma. Hipoacusia, associada ou não a otorreia, foi a queixa principal e a maioria dos pacientes apresentava otorreia no momento da primeira avaliação. Observamos uma maior prevalência de colesteatomas mesotimpânicos posteriores na nossa população. A frequência de malformações palatinas foi de 3,8%; similar entre crianças e adultos. Quanto ao tamanho dos *gaps*, a média tritonal foi de 29,84 dB e não observamos diferenças quando comparadas as diferentes vias de formação dos colesteatomas. Na maioria dos pacientes submetidos a cirurgia, a timpanomastoidectomia aberta foi o procedimento de escolha.

Conflitos de interesse

Os autores declaram não haver conflitos de interesse.

Referências

1. Olszewska E, Wagner M, Bernal-Sprekelsen M, Ebmeyer J, Dazert S, Hildmann H, et al. Etiopathogenesis of cholesteatoma. *Eur Arch Otorhinolaryngol.* 2004;261:6-24.
2. De Azevedo AF, Pinto CG, de Souza NJA, Greco DB, Gonçalves DU. Sensorineural hearing loss in chronic suppurative otitis media with or without cholesteatoma. *Rev Bras Otorrinolaryngol.* 2007;73:671-3.
3. Costa SS, Rosito LPS, Dornelles C. Sensorineural hearing loss in patients with chronic otitis media. *Eur Arch Otorhinolaryngol.* 2009;266:221-4.

4. Penido Nde O, Toledo RN, Silveira PA, Munhoz MS, Testa JR, Cruz OL. Sigmoid sinus thrombosis associated to chronic otitis media. *Rev Bras Otorrinolaringol.* 2007;73:165–70.
5. Kemppainen HO, Puhakka HJ, Laippala PJ, Sipilä MM, Manninen MP, Karma PH. Epidemiology and etiology of middle ear cholesteatoma. *Acta Otolaryngol.* 1999;119:568–72.
6. de Aquino JEAP, Cruz Filho NA, de Aquino JNP. Epidemiology of middle ear and mastoid cholesteatomas: study of 1146 cases. *Braz J Otorhinolaryngol.* 2011;77:341–7.
7. Dornelles CC, da Costa SS, Meurer L, Schweiger C. Some considerations about acquired adult and pediatric cholesteatoma. *Rev Bras Otorrinolaringol.* 2005;71:536–46.
8. Jackler RK. The surgical anatomy of cholesteatoma. *Otolaryngol Clin North Am.* 1989;22:883–96.
9. Black B, Gutteridge I. Acquired cholesteatoma: classification and outcomes. *Otol Neurotol.* 2011;32:992–5.
10. Ar A, Herman P, Lecain E, Wassef M, Huy PTB, Kania RE. Middle ear gas loss in inflammatory conditions: the role of mucosa thickness and blood flow. *Respir Physiol Neurobiol.* 2007;155:167–76.
11. Rosenfeld RM, Culpepper L, Doyle KJ, Grundfast KM, Hoberman A, Kenna MA, et al. Clinical practice guideline: otitis media with effusion. *Otolaryngol Head Neck Surg.* 2004;130:s95.
12. Oku E, Yildirim I, Kilic AK, Guzelsoy S. Prevalence of otitis media with effusion among primary school children in Kahramanmaras, in Turkey. *Int J Pediatr Otorhinolaryngol.* 2004;68:557–62.
13. Marchioni D, Alicandri-Ciufelli M, Molteni G, Artioli FL, Genovese E, Presutti L. Selective epitympanic dysventilation syndrome. *Laryngoscope.* 2010;120:028–33.
14. Jescic SD, Jotic AD, Babic BB. Predictors for sensorinaural hearing loss in patients with tubotympanic otitis, cholesteatoma and tympanic membrane retractions. *Otol Neurotol.* 2012;33:934–40.
15. Aberg B, Westin T, Tjellsrom A, Edstrom S. Clinical characteristics of cholesteatoma. *Am J Otolaryngol.* 1991;12:254–8.
16. Dominguez S, Harker LA. Incidence of cholesteatoma with cleft palate. *Ann Otol Rhinol Laryngol.* 1988;97:659–60.
17. Spilsbury K, Ha JF, Semmens JB, Lannigan F. Cholesteatoma in cleft lip and palate: a population-based follow-up study of children after ventilation tubes. *Laryngoscope.* 2013;123:2024–9.
18. Harris L, Cushing SL, Hubbard B, Fisher D, Papsin BC, James AL. Impact of cleft palate type on the incidence of acquired cholesteatoma. *Int J Pediatr Otorhinolaryngol.* 2013;77:695–8.
19. Carvalho LHSK. Descrição das alterações otológicas de pacientes com fissura labiopalatina ou palatina isolada. Porto Alegre: Programa de Pós-graduação em Cirurgia da Universidade Federal do Rio Grande do Sul; 2003 (Dissertação (mestrado)).
20. Prasad SC, La Melia C, Medina M, Vincenti V, Bacciu A, Bacciu S, et al. Long-term surgical and functional outcomes of the intact canal wall technique for middle ear cholesteatoma in the paediatric population. *Acta Otorhinolaryngol Ital.* 2014;34:354–61.
21. Walker PC, Mowry SE, Hansen MR, Gantz BJ. Long-term results of canal wall reconstruction tympanomastoidectomy. *Otol Neurotol.* 2014;35:954–60.
22. Neudert M, Lailach S, Lasurashvili N, Kemper M, Beleites T, Zahnert T. Cholesteatoma recidivism: comparison of three different surgical techniques. *Otol Neurotol.* 2014;35:1801–8.