



Brazilian Journal of OTORHINOLARYNGOLOGY

www.bjorl.org



ARTIGO ORIGINAL

Surgical treatment of choanal atresia with transnasal endoscopic approach with stentless single side-hinged flap technique: 5 year retrospective analysis[☆]



Carmelo Saraniti, Manuela Santangelo e Pietro Salvago*

Università degli Studi di Palermo, Dipartimento di Biomedicina Sperimentale e Neuroscienze Cliniche (BioNeC), Sezione di Otorinolaringoiatria, Palermo, Itália

Recebido em 22 de dezembro de 2015; aceito em 2 de março de 2016
Disponível na Internet em 20 de fevereiro de 2017

KEYWORDS

Choanal atresia;
Endoscopic nasal
surgery;
Re-stenosis

Abstract

Introduction: Choanal atresia is a rare congenital malformation of the nasal cavity characterized by the complete obliteration of the posterior choanae. In 67% of cases choanal atresia is unilateral, affecting mainly (71%) the right nasal cavity. In contrast to the unilateral form, bilateral choanal atresia is a life-threatening condition often associated with respiratory distress with feeding and intermittent cyanosis exacerbated by crying. Surgical treatment remains the only therapeutic option.

Objective: To report our experience in the use of a transnasal endoscopic approach with stentless single side-hinged flap technique for the surgical management of choanal atresia.

Methods: A 5 year retrospective analysis of surgical outcomes of 18 patients treated for choanal atresia with a transnasal technique employing a single side-hinged flap without stent placement. All subjects were assessed preoperatively with a nasal endoscopy and a Maxillofacial computed tomography scan.

Results: Ten males and eight females with a mean age at the time of surgery of 20.05 ± 11.32 years, underwent surgery for choanal atresia. Fifteen subjects (83.33%) had a bony while 3 (26.77%) a mixed bony-membranous atretic plate. Two and sixteen cases suffered from bilateral and unilateral choanal atresia respectively. No intra- and/or early postoperative complications were observed. Between 2 and 3 months after surgery two cases (11.11%) of partial restenosis were found. Only one of these presented a relapse of the nasal obstruction and was subsequently successfully repaired with a second endoscopic procedure.

DOI se refere ao artigo: <http://dx.doi.org/10.1016/j.bjorl.2016.03.009>

[☆] Como citar este artigo: Saraniti C, Santangelo M, Salvago P. Surgical treatment of choanal atresia with transnasal endoscopic approach with stentless single side-hinged flap technique: 5 year retrospective analysis. Braz J Otorhinolaryngol. 2017;83:183–9.

* Autor para correspondência.

E-mail: pietrosalvago@libero.it (P. Salvago).

A revisão por pares é da responsabilidade da Associação Brasileira de Otorrinolaringologia e Cirurgia Cérvico-Facial.

PALAVRAS-CHAVE

Atresia de coana;
 Cirurgia nasal
 endoscópica;
 Restenose

Conclusion: The surgical technique described follows the basic requirements of corrective surgery and allows good visualization, evaluation and treatment of the atretic plate and the posterior third of the septum, in order to create the new choanal opening. We believe that the use of a stent is not necessary, as recommended in case of other surgical techniques involving the use of more mucosal flaps.

© 2017 Associação Brasileira de Otorrinolaringologia e Cirurgia Cérvico-Facial. Published by Elsevier Editora Ltda. This is an open access article under the CC BY license (<http://creativecommons.org/licenses/by/4.0/>).

Tratamento cirúrgico de atresia de coana com abordagem endoscópica transnasal com técnica de retalho único e articulação lateral sem colocação de stent: análise retrospectiva de 5 anos

Resumo

Introdução: A atresia de coanas é uma malformação congênita rara da cavidade nasal caracterizada pela obliteração completa da coana posterior. Em 67% dos casos a atresia coanal é unilateral, acomete principalmente (71%) a cavidade nasal direita. Diferentemente da forma unilateral, a atresia coanal bilateral é uma condição com risco de vida, frequentemente associada a insuficiência respiratória à alimentação e cianose intermitente exacerbada pelo choro. O tratamento cirúrgico ainda é a única opção terapêutica.

Objetivo: Relatar a nossa experiência no uso de uma abordagem endoscópica transnasal com a técnica de retalho articulado de um lado só sem colocação de stent para o tratamento cirúrgico da atresia coanal.

Método: Análise retrospectiva de 5 anos dos desfechos cirúrgicos de 18 pacientes tratados para atresia coanal com uma técnica transnasal com um único retalho de articulação lateral, sem colocação de stent. Todos os indivíduos foram avaliados no pré-operatório com endoscopia nasal e um exame de tomografia computadorizada maxilofacial.

Resultados: Dez homens e oito mulheres com idade média de $20,05 \pm 11,32$ anos à cirurgia foram submetidos a cirurgia para atresia de coanas. Quinze (83,33%) apresentavam placa atrésica óssea e três (26,77%) placa atrésica ósseo-membranosa mista. Dois e 16 casos tinham atresia coanal bilateral e unilateral, respectivamente. Não foram observadas complicações intra e/ou pós-operatórias precoces. Entre 2 e 3 meses após a cirurgia dois casos (11,11%) de restenose parcial foram identificados. Apenas um deles apresentou uma recidiva da obstrução nasal e, portanto, foi reparado com sucesso com um segundo procedimento endoscópico.

Conclusão: A técnica cirúrgica descrita segue os requisitos básicos de cirurgia corretiva e possibilita boa visualização, avaliação e tratamento da placa atrésica e do terço posterior do septo, a fim de criar a nova abertura coanal. Pensamos que o uso de um stent não é necessário, tal como recomendado no caso de outras técnicas cirúrgicas que envolvem o uso de mais retalhos de mucosas.

© 2017 Associação Brasileira de Otorrinolaringologia e Cirurgia Cérvico-Facial. Publicado por Elsevier Editora Ltda. Este é um artigo Open Access sob uma licença CC BY (<http://creativecommons.org/licenses/by/4.0/>).

Introdução

Com uma frequência de um em cada 5.000-7.000 nascimentos, a atresia de coana (AC) é uma malformação congênita rara da cavidade nasal, caracterizada pela obliteração completa das coanas posteriores.¹ A AC foi primeiramente relatada por Roederer em 1755, ao examinar um recém-nascido com obstrução total da coana nasal posterior, e mais tarde descrita por Otto em 1829, durante uma necropsia;^{2,3} a primeira abordagem cirúrgica para AC foi proposta em 1851 por Emmert, que primeiro corrigiu com sucesso a AC com o uso da cirurgia transnasal do palato.⁴

Ambos os sexos são acometidos, com uma razão homem-mulher de 1:2. Em 70% dos casos, a malformação é do tipo ósseo-membranosa, mista, enquanto no restante é do tipo óssea.⁵ Em 67% dos casos, a AC é unilateral, acomete principalmente (71%) a cavidade nasal direita. Diferentemente da forma unilateral, que pode não ser reconhecida durante anos, a AC bilateral é uma condição ameaçadora da vida, frequentemente associada a aspectos clínicos dramáticos, como dificuldade respiratória à alimentação e cianose intermitente exacerbada pelo choro.

Além disso, 20-50% dos pacientes com AC, especialmente aqueles acometidos pelas formas bilaterais, podem ser acometidos também por outras malformações genéticas

como Charge (coloboma, defeitos cardíacos, AC, retardo de crescimento pós-natal e desenvolvimento mental, hipoplasia genital e anomalias da orelha), síndromes de Treacher Collins, Pfeiffer, Apert, disostose mandibulofacial e de Crouzon.⁶ Nesses casos, devido aos sintomas respiratórios graves, o tratamento cirúrgico de AC combinado com traqueostomia muitas vezes é necessário, para garantir um bom controle das vias aéreas.

Hengerer e Strome atribuíram as bases embriológicas da AC a quatro hipóteses: 1) persistência da membrana bucofaríngea do intestino anterior; 2) persistência da membrana buconasal de Hochstetter; 3) persistência anormal ou localização da mesoderme na região coanal; 4) direcionamento errado do fluxo mesodérmico, com uma migração alterada de células da crista neural, que não consegue alcançar a sua posição pré-determinada nos processos faciais.⁷

Após a AC ser diagnosticada, o tratamento cirúrgico continua a ser a única opção terapêutica. Diversas abordagens cirúrgicas foram anteriormente relatadas, como transnasal, transantral, transpalatina e transeptal.

Relatar nossa experiência no tratamento cirúrgico de 18 casos de AC com uma abordagem endoscópica minimamente invasiva, com a técnica de retalho com articulação lateral única sem colocação de stent.

Método

Nosso estudo foi feito com a avaliação dos resultados cirúrgicos de 18 pacientes (de 8 a 57 anos) tratados para AC entre 2001 e 2005. A aprovação para este estudo retrospectivo foi obtida da comissão de ética local (número de aprovação V5605); 14 pacientes apresentavam AC unilateral e óssea (fig. 1), um unilateral e mista (fig. 2), um bilateral e óssea e dois bilateral e mista. As formas de AC bilaterais foram reintervenções em pacientes que já haviam sido submetidos a cirurgia em outros centros. Nenhum caso de síndromes genéticas foi encontrado. As avaliações clínicas e radiológicas foram feitas no pré-operatório de todos os pacientes e compreendiam uma endoscopia nasal e uma TC maxilofacial, para determinar a característica da placa atrésica e para descartar qualquer outra anomalia craniofacial. O

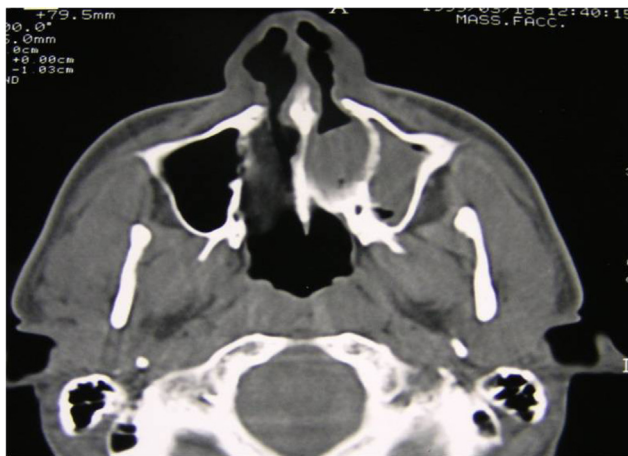

Figura 1 TC axial, atresia de coana óssea esquerda monolateral.

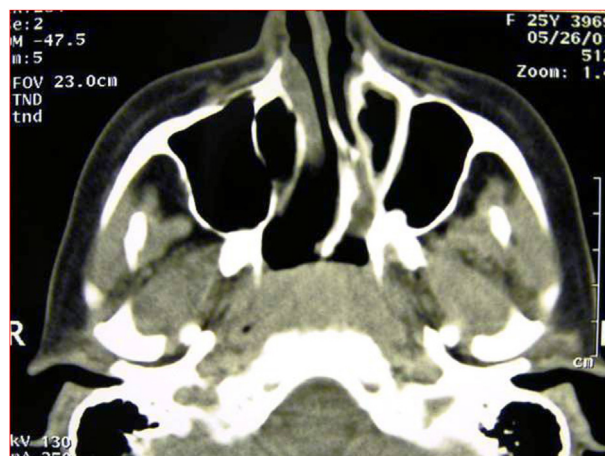


Figura 2 TC axial, atresia de coana mista esquerda monolateral.

procedimento cirúrgico, sob anestesia geral, foi feito com telescópios de 0 e 30; 4 ou 2,7 mm (Karl Storz), a depender da idade do paciente.

Foi usada técnica transnasal com um único retalho com articulação lateral, sem colocação de stent, e baseada nos seguintes passos:

1. Após a intubação oral, o nariz foi topicamente descongestionado. Na presença de desvio de septo nasal, fez-se incisão hemitransfixada à direita do septo nasal, dissecação subpericondral direita e subperiosteal bilateral com correção das deformidades septais.
2. Incisão vertical da mucosa nasal com um bisturi em foice na junção da placa atrésica com o vômer; adição de duas incisões horizontais, uma mais elevada no arco coanal e

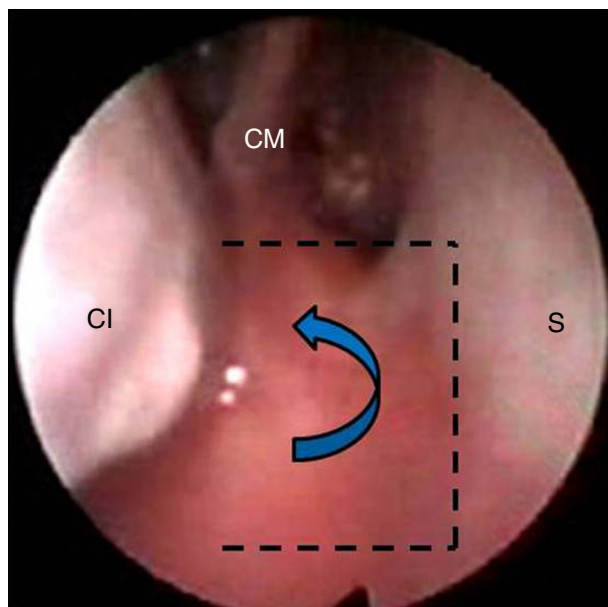


Figura 3 Vista endoscópica: incisões intranasais na placa atrésica que moldam um retalho lateral (linhas pontilhadas) (CI, concha inferior; CM, concha média; S, septo).

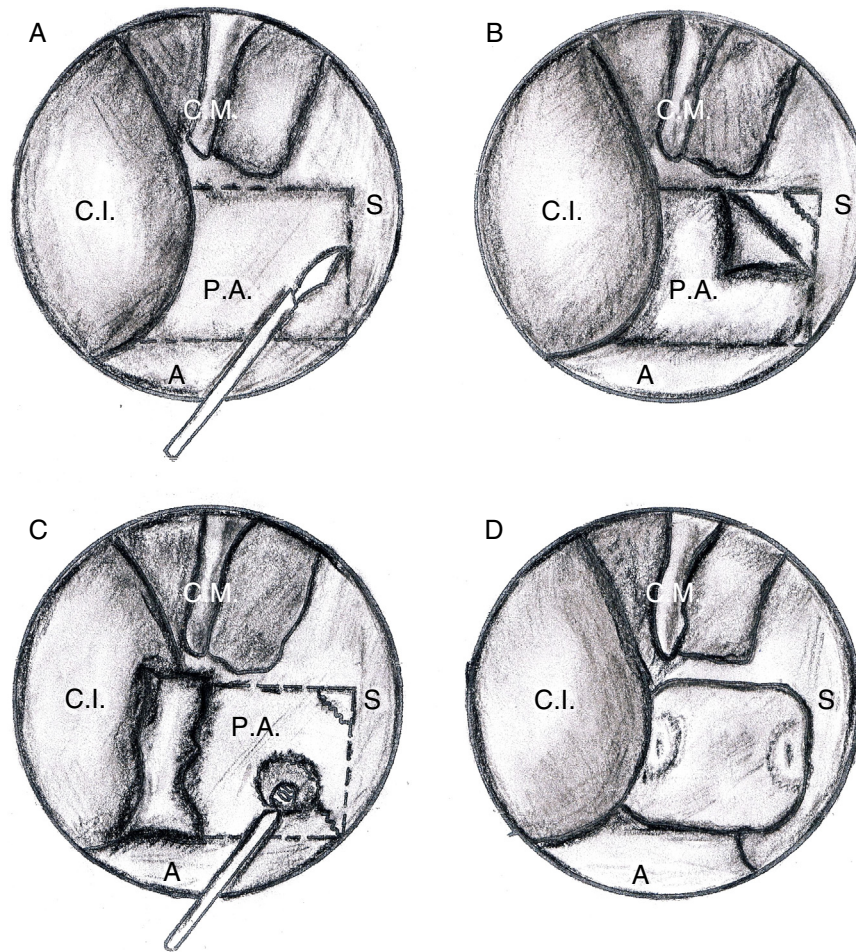


Figura 4 Principais etapas cirúrgicas da técnica de coanoplastia endoscópica de cavidade nasal direita. (C.I., concha inferior; C.M., concha média; S, septo, P.A., placa atrésica; A, assoalho nasal).

outra inferior, na extremidade entre a placa atrésica e o assoalho da cavidade nasal (figs. 3 e 4A), um retalho com articulação lateral foi descolado e deslocado lateralmente (fig. 4B e fig. 5A). Essa etapa pôde ser concluída pelo deslocamento da concha inferior, a fim de melhorar a exposição do campo cirúrgico.

3. Perfuração da AC no nível da sua parte inferomedial e subsequente remoção completa da placa atrésica, juntamente com a mucosa da face nasofaríngea, com uma pinça cortante ou micro broca (fig. 4C).
4. Etapa do septo: ressecção do terço posterior do septo ósseo (vômer, lâmina etmoidal) com pinça *backbiting* e

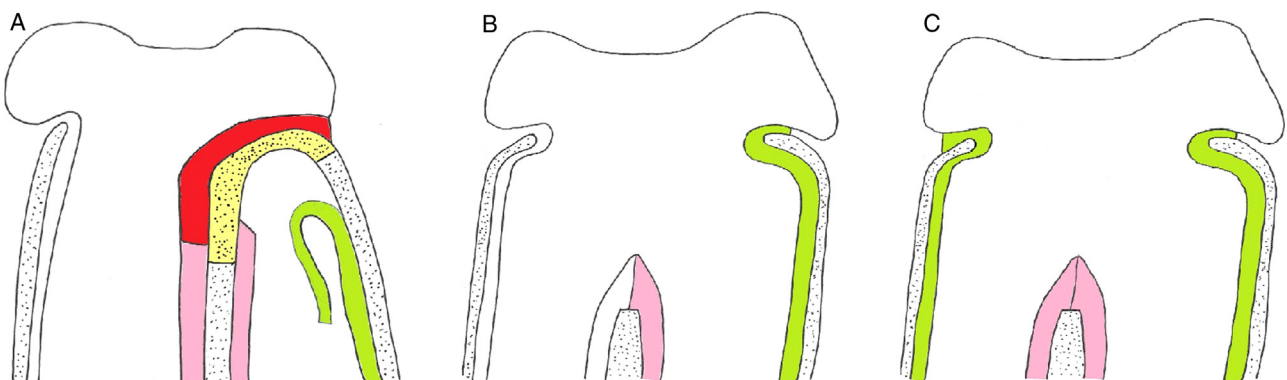


Figura 5 Elevação lateral do retalho mucoperiósteo e exposição da placa atrésica óssea (A). Re posicionamento de retalho de mucosa lateral que cobre a parede nasal lateral após remoção da placa atrésica, em caso de atresia monolateral (B) e bilateral (C), placa atrésica (amarelo); mucosa da face posterior da placa atrésica (vermelho); retalho de mucosa deslocado lateralmente (verde); mucosa septal de cada lado (rosa).

Tabela 1 Características clínicas dos pacientes

Casos	Sexo	Idade	Lateralidade	Tipo	Tampão nasal	Reestenose
1	M	27 anos	Direito	Ósseo	4 dias	Não
2	M	25 anos	Esquerdo	Ósseo	5 dias	Sim
3	F	10 anos	Direito	Ósseo	4 dias	Não
4	M	20 anos	Esquerdo	Misto	3 dias	Sim
5	F	9 anos	Esquerdo	Ósseo	3 dias	Não
6	F	11 anos	Esquerdo	Ósseo	3 dias	Não
7	M	13 anos	Esquerdo	Ósseo	4 dias	Não
8	F	12 anos	Direito	Ósseo	4 dias	Não
9	M	8 anos	Bilateral	Ósseo	7 dias	Não
10	F	57 anos	Bilateral	Misto	7 dias	Não
11	M	17 anos	Direito	Ósseo	4 dias	Não
12	M	27 anos	Esquerdo	Ósseo	5 dias	Não
13	F	19 anos	Esquerdo	Ósseo	4 dias	Não
14	M	21 anos	Esquerdo	Misto	4 dias	Não
15	M	15 anos	Direito	Ósseo	5 dias	Não
16	M	23 anos	Esquerdo	Ósseo	3 dias	Não
17	F	29 anos	Direito	Ósseo	4 dias	Não
18	F	18 anos	Direito	Ósseo	5 dias	Não

broca, corte vertical bilateral com bisturi angulado ou microtesoura da mucosa do septo de modo que apenas a extremidade posterior do septo ósseo fique recoberto por aproximação dos dois lados do mucoperiósteo (figs. 4D e 5B). Finalmente, posicionamento do tampão nasal Merocel® de um mínimo de 3 e um máximo de 7 dias (média de 4,4). Os stents não foram colocados em nenhum caso. Nenhuma mitomicina tópica e nenhum corticosteroide foram aplicados.

No caso de AC bilateral, o mesmo procedimento foi feito no lado contralateral (fig. 5C). Durante o período pós-operatório imediato, terapia antibiótica foi administrada e, após a remoção do tampão nasal, recomendou-se *spray* nasal salino, pelo menos duas vezes ao dia, durante várias semanas. Os pacientes foram submetidos a acompanhamento endoscópico regular para lavar a cavidade nasal, para remover crostas e secreções e verificar a permeabilidade coanal.

Resultados

A tabela 1 mostra características clínicas dos dez pacientes incluídos no estudo. Dez homens e oito mulheres (razão homem/mulher = 1:1,25), com uma média de idade, no momento da cirurgia, de $20,05 \pm 11,32$ anos (média = 18,5 anos), foram submetidos a tratamento de AC; 15 pacientes (83,33%) apresentaram placa atrésica óssea e três (26,77%) uma placa atrésica ósseo-membranosa mista. Dois e 16 casos apresentavam AC bilateral e unilateral (nove do lado esquerdo e sete do lado direito), respectivamente. Foram observados dois casos de AC bilateral, uma criança de 8 e uma mulher de 57 anos, ambas com reestenose após tratamento cirúrgico inicial ao nascimento com perfuração simples e colocação de stent. Nenhum paciente apresentava doença do refluxo gastroesofágico (DRGE).

Todos os procedimentos cirúrgicos foram concluídos em 140 minutos (variação de tempo cirúrgico = 60-140 min;

média = 87 min). A septoplastia com uma abordagem maxila-pré-maxila foi feita em sete pacientes (38,88%) que apresentavam desvio de septo nasal. O tratamento de AC não foi associado à adenoidectomia nas crianças de 8 e 9 anos (pacientes 9 e 5). O tempo de internação variou de 3 a 5 dias (média = 3,8 dias). O tempo médio para a remoção do tampão nasal foi de $4,33 \pm 1,18$ dias (mediana = 4 dias). Não foram observadas complicações pós-operatórias intra e/ou pós-operatórias precoces, como epistaxe, infecção, erosão das narinas ou sinéquias.

Todos os pacientes foram acompanhados no pós-operatório com endoscopia nasal. Em geral, o período de acompanhamento variou de 1 a 10 anos (média de 7,4). Entre 2 e 3 meses após o tratamento cirúrgico, foram diagnosticados dois casos (11,11%) de reestenose parcial (pacientes 2 e 4) no assoalho da cavidade nasal. Apenas um (5,55%) desses (paciente 4) apresentou recidiva da obstrução nasal (fig. 6) e, portanto, foi reparado com sucesso com um segundo procedimento endoscópico, sem colocação de stent. Os 16 pacientes restantes que foram submetidos a cirurgia tiveram patência funcional satisfatória das coanas, sem dificuldade respiratória ou secreções no acompanhamento, e permeabilidade coanal definitiva foi confirmada com endoscopia nasal.

Discussão

Na verdade, não existe uma técnica única ou padronizada no manejo da AC e a correção cirúrgica está intimamente relacionada com a idade do paciente e as características anatômicas da própria AC: uni ou bilateral, total ou parcial, membranosa, óssea ou mista.

Pelo fato de os recém-nascidos respirarem obrigatoriamente pelo nariz, a AC bilateral completa é uma urgência médica que exige manutenção urgente das vias respiratórias por via oral, até que coanas nasais posteriores estejam patentes através de uma cirurgia, geralmente feita por

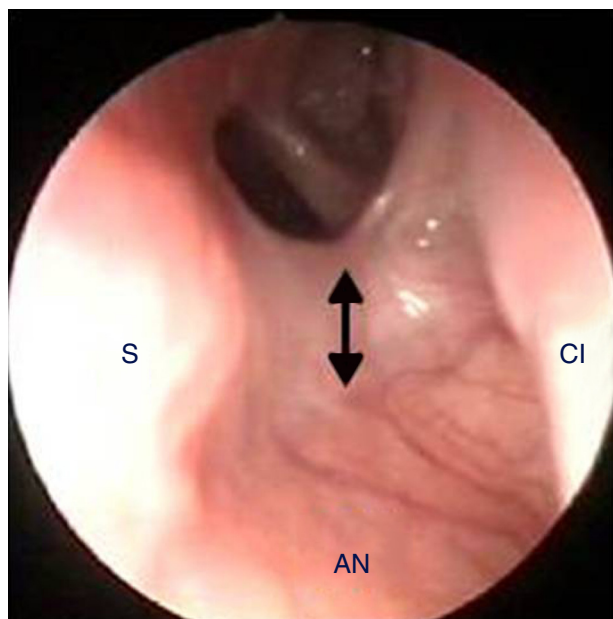


Figura 6 Reestenose parcial no assoalho nasal (seta) (S, septo; CI, concha inferior; AN, assoalho nasal).

uma abordagem transnasal.⁸ Ao contrário, pacientes com AC unilateral ou incompleta são frequentemente diagnosticados e tratados mais tardiamente na vida, quando procuram atendimento médico em decorrência de obstrução nasal unilateral de longa data, anosmia e rinorreia.

Quatro abordagens cirúrgicas principais para AC foram descritas: transpalatal, transantral, transseptal e transnasal. A abordagem transpalatal oferece um campo muito amplo para a operação, facilita as manobras corretivas, mas é mais invasiva e suscetível a complicações, como sangramento, fístulas, infecções e defeitos de crescimento da mandíbula e do osso do palato.^{9,10} A abordagem transantral tem interesse apenas histórico e também possibilita uma exposição adequada do campo cirúrgico, propicia uma verificação rápida para qualquer sangramento e menor risco de lesionar as artérias esfenopalatinas, veias e nervos, mas pode aumentar bastante o risco de deformidades de estruturas em crescimento, tais como a maxila e os dentes superiores.¹¹ A abordagem transseptal é recomendada em caso de AC unilateral e em pacientes com mais de 8 anos e possibilita uma melhor correção de eventuais desvios do septo, ressecção da parte posterior do vômer e preservação de retalhos de mucosa para cobertura da área de sangramento.¹²

Hoje em dia, a abordagem transnasal é a mais usada, devido aos requintes de técnicas endoscópicas atuais (não afeta o crescimento da arcada inferior, não ocasiona má oclusão ou alterações estéticas da face), especialmente em recém-nascidos com AC bilateral, nos quais geralmente faz-se uma punção da placa atrésica pelas narinas, com posterior uso de dilatadores Fearon e colocação de stent.¹³ Em pacientes jovens, quando os seios etmoidais atingem um nível satisfatório de desenvolvimento, e em adultos é possível fazer incisões da mucosa da placa atrésica, como relatado por diferentes autores. As técnicas mais comuns para a incisão são: retalho anterior duplo da mucosa

e posterior com articulação baixa,¹² retalho duplo com articulação lateral,^{14,15} retalho com articulação superior,¹⁶ quatro retalhos com incisões cruzadas,^{11,17,18} retalho nasal e septal duplo,¹⁹ e vários retalhos fixados com cola de fibrina,²⁰⁻²² de modo a obter retalhos de mucosa para a recobertura das áreas cruentas no nível da lâmina medial do processo pterigoideo e parte posterior do septo. Outros autores, ao contrário, não usaram a técnica de retalhos, como El-Ahl et al., que fizeram uma abordagem endoscópica transnasal sem stent para tratar AC bilateral em sete recém-nascidos (de 4 a 15 dias de vida), sem evidências de reestenose.²³ Além disso, para ampliar a coana para o tamanho máximo possível, Liktor et al. sugeriram, nos casos em que a placa atrésica é adequadamente fina e o estado de desenvolvimento do seio esfenoidal e células etmoidais é adequado, abrir ao mesmo tempo o seio esfenoidal e as células etmoidais posteriores, ressecar também o polo posterior do concha média; no entanto, essa técnica modificada poderia ser considerada para tratar apenas casos selecionados como estenose pós-operatória e AC unilateral em pacientes com mais de 7 anos.²⁴

A aplicação tópica de mitomicina C, um aminoglicosídeo que inibe o crescimento de fibroblastos e a migração, também foi sugerida, para reduzir o risco de reestenose após a cirurgia e melhorar o processo de cicatrização; porém, seu uso ainda é controverso.²⁵⁻³⁰ Por exemplo, Bozkurt et al., que estudaram 12 pacientes que se submeteram a cirurgia para atresia coanal com e sem uso de mitomicina C, não evidenciaram caso de reestenose no primeiro grupo e formação de tecido de granulação em 42,9% do segundo.³⁰ Pelo contrário, Uzomefuna et al. não encontraram diferença significativa entre os pacientes que foram tratados em cirurgia inicial com mitomicina C tópica e pacientes que não aplicaram mitomicina C (53% vs. 60%).³¹

Os desfechos cirúrgicos bem-sucedidos de AC são influenciados pela presença/ausência de fatores como o refluxo nasofaríngeo, DRGE, idade < 10 dias (associada à visualização limitada no nariz dos recém-nascidos e à ressecção limitada do vômer), AC bilateral com placa atrésica puramente óssea e malformações associadas.^{9,27} Nenhum desses fatores de risco foi identificado em nossos pacientes, com exceção de AC bilateral, que foi encontrada em dois indivíduos (11,11%) que não apresentaram reestenose após o nosso tratamento.

O presente estudo, com apenas dois casos (11,11%) de reestenose parcial, apresentou bons desfechos cirúrgicos sem o uso de um stent no pós-operatório. Uma taxa semelhante de reestenose (14%) foi relatada por Ibrahim et al., que também fizeram uma coanoplastia sem stent endoscópica com um retalho mucoperiosteal único lateral para tratar 21 crianças com AC;³² de qualquer maneira, é difícil fazer uma comparação real, por causa das diferentes características demográficas da amostra estudada, do elevado número de AC bilateral incluído (11/21) e do período de acompanhamento mais curto.

É claro que uma técnica sem stent evita as potenciais complicações relacionadas (tais como desconforto, infecção localizada e ulceração, cicatriz circunferencial ou formação de tecido de granulação), mas precisa estar associada a um acompanhamento pós-operatório rigoroso.³³ No entanto, conforme relatado em uma revisão sistemática de Cedin et al., com um risco absoluto sobreponível, por não precisar

de uma reoperação (0,81), a comparação entre as cirurgias com e sem stent não apresentou qualquer evidência significativa em favor de uma técnica específica.³⁴

Conclusão

A abordagem cirúrgica para AC descrita é tecnicamente fácil de fazer e possibilita boa visualização, avaliação e tratamento da placa atrésica e terço posterior do septo. Nossos dados, com apenas dois casos de reestenose parcial (11,11%), mostram bons desfechos cirúrgicos sem o uso de stent. No entanto, devido ao número de pacientes incluídos, esses achados não podem ser generalizados e uma amostra maior é necessária para obter conclusões estatisticamente significativas. Sugerimos o uso dessa cirurgia endoscópica transnasal, pois segue os requisitos básicos de uma abordagem corretiva minimamente invasiva: criação de uma coana nasal posterior amplamente patente, suficiente para a respiração nasal bilateral normal; ausência de acúmulo de secreção; minimização de formação de tecido cicatricial endonasal; e prevenção de crescimento craniofacial anormal em crianças que ainda não tenham atingido o seu pleno crescimento.

Conflitos de interesse

Os autores declaram não haver conflitos de interesse.

Referências

- Ramsden JD, Campisi P, Forte V. Choanal atresia and choanal stenosis. *Otolaryngol Clin North Am.* 2009;42:339–52.
- Flake CG, Ferguson CF. Congenital Choanal atresia in infants and children. *Ann Otol Rhinol Laryngol.* 1964;73:458–73.
- Otto A, Lehrbach D. *Pathologischen Anatomie des Menschen und der Thiere*, 1. Berlin: Recker; 1830. p. 181–3.
- Emmert C. *Stenochorie und Atresie der Choanen*, Lehrbach der Speciellen Chirurgie, 2. Stuttgart: Dann; 1854. p. 535–8.
- Brown OE, Pownell P, Manning SC. Choanal atresia: a new anatomic classification and clinical management applications. *Laryngoscope.* 1996;106:97–101.
- Duncan NO, Miller RH, Catlin FI. Choanal atresia and associated anomalies: the CHARGE association. *Int J Pediatr Otorhinolaryngol.* 1988;15:129–35.
- Hengerer AS, Strome M. Choanal atresia: a new embryologic theory and its influence on surgical management. *Laryngoscope.* 1982;92:913–21.
- Saetti R, Emanuelli E, Cutrone C, Barion U, Rimini A, Giusti F, et al. The treatment of choanal atresia. *Acta Otorhinolaryngol Ital.* 1998;18:307–12.
- Kwong KM. Current updates on choanal atresia. *Front Pediatr.* 2015;3:1–6.
- da Fontoura Rey Bergonse G, Carneiro AF, Vassoler TM. Choanal atresia: analysis of 16 cases – The experience of HRAC-USP from 2000 to 2004. *Braz J Otorhinolaryngol.* 2005;71:730–3.
- Kamel R. Transnasal endoscopic approach in congenital choanal atresia. *Laryngoscope.* 1994;104:642–6.
- Hall WJ, Watanabe T, Kenan PD, Baylin G. Trans-septal repair of unilateral choanal atresia. *Arch Otolaryngol.* 1982;108:659–61.
- Gujrathi CS, Daniel SJ, James AL, Forte V. Management of bilateral choanal atresia in the neonate: an institutional review. *Int J Pediatr Otorhinolaryngol.* 2004;68:399–407.
- McIntosh WA. Trans-septal approach to unilateral posterior choanal atresia. *J Laryngol Otol.* 1986;100:1133–7.
- Cedin AC, Rocha JF, Deppermann MB, Moraes Manzano PA, Murao M, Shimuta AS. Transnasal endoscopic surgery of choanal atresia without use of stents. *Laryngoscope.* 2002;112:750–2.
- El-Guindy A, El-Sherief S, Hagrass M, Gamea A. Endoscopic endonasal surgery of posterior choanal atresia. *J Laryngol Otol.* 1992;106:528–9.
- Stankiewicz JA. The endoscopic repair of choanal atresia. *Otolaryngol Head Neck Surg.* 1990;103:931–7.
- Cumberworth VL, Djazaeri B, Mackay IS. Endoscopic fenestration of choanal atresia. *J Laryngol Otol.* 1995;109:31–5.
- Pasquini E, Sciarretta V, Saggese D, Cantaroni C, Macri G, Farneti G. Endoscopic treatment of congenital choanal atresia. *Int J Pediatr Otorhinolaryngol.* 2003;67:271–6.
- Cedin AC, Fujita R, Cruz OLM. Endoscopic transeptal surgery for choanal atresia with a stentless folded-over-flap technique. *Otolaryngol Head Neck Surg.* 2006;135:693–8.
- Uri N, Greenberg E. Endoscopic repair of choanal atresia: practical operative technique. *Am J Otolaryngol.* 2001;22:321–3.
- Beinfeld HH. Surgery for bilateral bony atresia of the posterior nares in the newborn. *Arch Otolaryngol Head Neck Surg.* 1959;70:1–6.
- El-Ahl MA, El-Anwar MW. Stentless endoscopic transnasal repair of bilateral choanal atresia starting with resection of vomer. *Int J Pediatr Otorhinolaryngol.* 2012;76:1002–6.
- Liktor B, Csokonai LC, Gerlinger I. A new endoscopic surgical method for unilateral choanal atresia. *Laryngoscope.* 2001;111:364–6.
- Holland BW, McGuirt WF. Surgical management of choanal atresia: improved outcome using mitomycin. *Arch Otolaryngol Head Neck Surg.* 2001;127:1375–80.
- Prasad M, Ward RF, April MM, Bent JP, Froehlich P. Topical mitomycin as an adjunct to choanal atresia repair. *Arch Otolaryngol Head Neck Surg.* 2002;128:398–400.
- Rombaux P, de Toeuf C, Hamoir M, Eloy P, Bertrand B, Veykemans F. Transnasal repair of unilateral choanal atresia. *Rhinology.* 2003;41:31–6.
- McLeod IK, Brooks DB, Mair EA. Revision choanal atresia repair. *Int J Pediatr Otorhinolaryngol.* 2003;67:517–24.
- Teissier N, Kaguelidou F, Couloigner V, François M, Van Den Abbeele T. Predictive factors for success after transnasal endoscopic treatment of choanal atresia. *Arch Otolaryngol Head Neck Surg.* 2008;134:57–61.
- Bozkurt MK, Keles B, Azimov A, Ozturk K, Arbag H. The use of adjunctive topical mitomycin in endoscopic congenital choanal atresia repair. *Int J Pediatr Otorhinolaryngol.* 2010;4:733–6.
- Uzomefuna V, Glynn F, Al-Omari B, Hone S, Russell J. Transnasal endoscopic repair of choanal atresia in a tertiary care centre: a review of outcomes. *Int J Pediatr Otorhinolaryngol.* 2012;76:613–7.
- Ibrahim AA, Magdy EA, Hassab MH. Endoscopic choanoplasty without stenting for congenital choanal atresia repair. *Int J Pediatr Otorhinolaryngol.* 2010;74:144–50.
- Schoem SR. Transnasal endoscopic repair of choanal atresia: why stent? *Otolaryngol Head Neck Surg.* 2004;131:362–6.
- Cedin AC, Atallah AN, Andriolo RB, Cruz OL, Pignatari SN. Surgery for congenital choanal atresia. *Cochrane Database Syst Rev.* 2012. CD008993.