



RELATO DE CASO

Vertebral artery dissection: an important differential diagnosis of vertigo[☆]



Dissecção da artéria vertebral: um importante diagnóstico diferencial de vertigem

Maíra da Rocha*, Bruno Higa Nakao, Evandro Maccarini Manoel, Guilherme Figner Moussalem e Fernando Freitas Ganança

Universidade Federal de São Paulo (UNIFESP), Departamento de Otorrinolaringologia e Cirurgia de Cabeça e Pescoço, São Paulo, SP, Brasil

Recebido em 10 de março de 2015; aceito em 18 de agosto de 2015
Disponível na Internet em 21 de março de 2017

Introdução

A dissecção da artéria vertebral (DAV) é um importante diagnóstico diferencial no paciente com vertigem, sendo possível a confusão com migrânea vestibular. Pode causar acidente vascular encefálico (AVE) em jovens e sua incidência estimada é de 1 a 1,5 em 100.000 por ano.¹

Relato de caso

S.V., gênero feminino, 34 anos, referia cefaleia temporal à esquerda com irradiação occipital e cervical posterior contínua, em pontada de forte intensidade, com início havia dois dias. No dia seguinte, começou a apresentar

vertigem incapacitante, vômitos com pioria aos movimentos cefálicos. Foi ao hospital e obteve melhora parcial com uso de antivertiginosos e analgésicos. Foi submetida à tomografia computadorizada de crânio (normal) e liberada com hipótese diagnóstica de migrânea vestibular. Horas depois, evoluiu com diplopia, disfagia, disфония, dificuldade para tossir e oscilopsia, quando retornou ao hospital e foi internada. Antecedentes: hipotireoidismo; migrânea (cefaleia no período pré-menstrual havia oito anos do tipo pulsátil, frontal, que cedia com o uso de analgésicos comuns); uso de contraceptivo oral. Negava história de trauma cervical. Ao exame físico, no momento da internação, apresentava marcha lentificada e de base alargada, ptose, enoftalmia e miose à esquerda, com nistagmo espontâneo horizontal para a direita de padrão arritmico. Às provas cerebelares apresentava dismetria intensa e eudiadocinesia. Constatou-se hipoestesia tátil em hemiface esquerda e hemicorpo direito, esse com hipoestesia térmica associada. Não houve alteração de força muscular. Fez-se angiorressonância de artérias carótidas e vertebrais que evidenciou dissecção da artéria vertebral (DAV) esquerda, com infarto pósterio-inferior do bulbo (figs. 1-3). A investigação de doença autoimune foi feita por meio da pesquisa de autoanticorpos e foi negativa, assim como a investigação de doenças infecciosas (HIV, sífilis, culturas). O *video head impulse test* sugeriu hipofunção com ganho

DOI se refere ao artigo:

<http://dx.doi.org/10.1016/j.bjorl.2015.08.020>

[☆] Como citar este artigo: Rocha M, Nakao BH, Manoel EM, Moussalem GF, Ganança FF. Vertebral artery dissection: an important differential diagnosis of vertigo. Braz J Otorhinolaryngol. 2017;83:367–9.

* Autor para correspondência.

E-mail: mairadarocha@gmail.com (M. Rocha).

A revisão por pares é da responsabilidade da Associação Brasileira de Otorrinolaringologia e Cirurgia Cérvico-Facial.

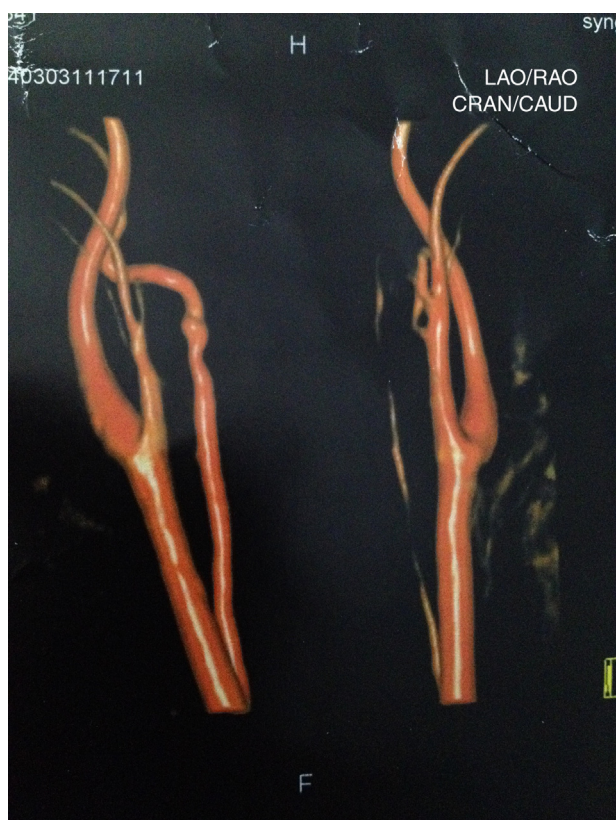


Figura 1 Angiorressonância demonstra falha de enchimento em artéria vertebral esquerda, sugestiva de dissecção da artéria vertebral.

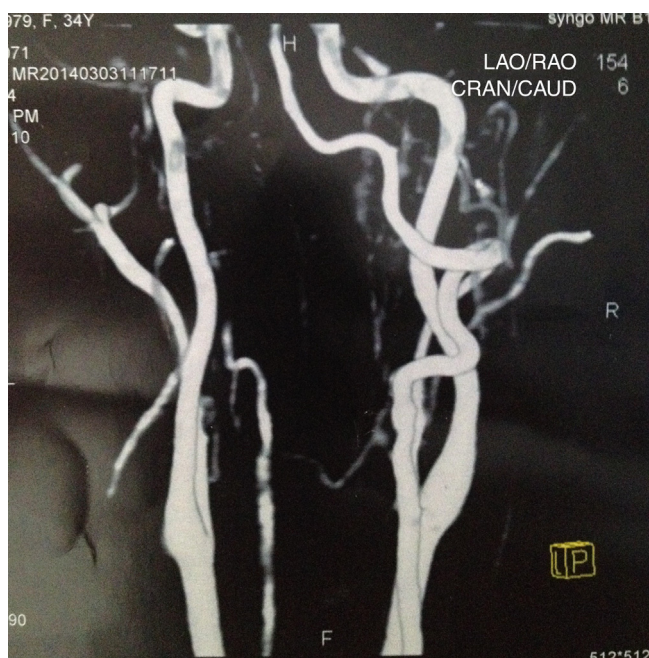


Figura 2 Angiorressonância demonstra falha de enchimento em artéria vertebral esquerda (visão posterior).

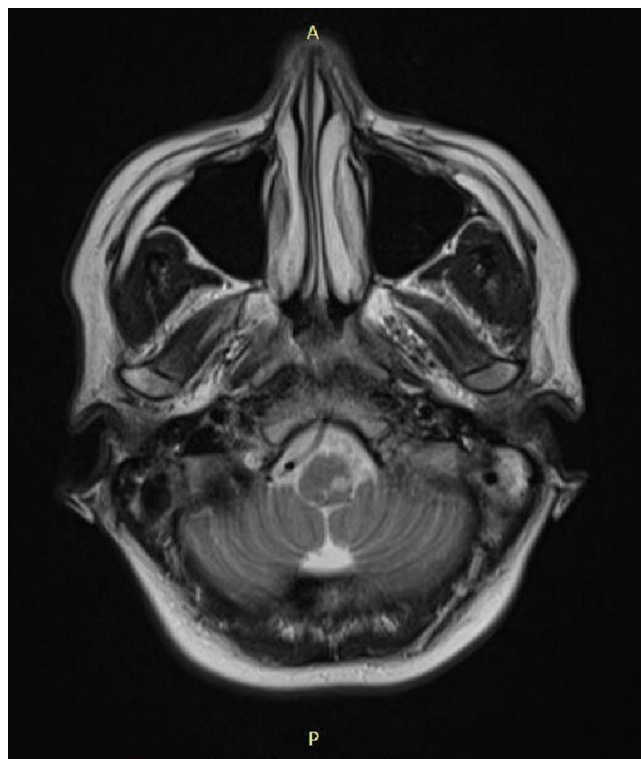


Figura 3 Ressonância magnética de encéfalo ponderada em T2, em corte axial, com hipersinal em região posteroinferior do bulbo.

diminuído nos canais lateral e anterior esquerdo (fig. 4). A anticoagulação foi instituída durante a internação, com enoxaparina em dose plena, substituída posteriormente pela varfarina. Obteve melhora clínica lenta e gradual e recebeu alta hospitalar após 18 dias de internação. Atualmente, após três meses de alta hospitalar, está em reabilitação vestibular e faz fisioterapia diária, com melhora progressiva da coordenação motora. Deambula sem ajuda, mas ainda com leve desequilíbrio.

Discussão

As doenças do tecido conectivo e o trauma são fatores de risco da DAV, porém esses estão ausentes na maioria dos pacientes, o que demanda forte suspeição clínica para seu diagnóstico.¹

A associação com a migrânea é conhecida e essa pode atuar como fator predisponente para a DAV não traumática. Postula-se que episódios repetidos de migrânea possam tornar as artérias envolvidas vulneráveis à dissecção.²

Em uma revisão sistemática, a vertigem foi o sintoma mais comum, presente em 58% dos casos de DAV, seguida pela cefaleia e dor cervical, que foram os sintomas iniciais em 67% desses.¹ A artéria vertebral pode nutrir a artéria espinhal anterior cervical, com associação descrita entre DAV e isquemia da medula cervical.³

O caso relatado compõe a síndrome de Wallenberg, causada pela oclusão da artéria cerebelar posteroinferior, geralmente como consequência de DAV. Apresenta-se com disfagia, disfonia pelo acometimento do núcleo ambíguo do vago, vertigem, alterações sensitivas da face, síndrome de

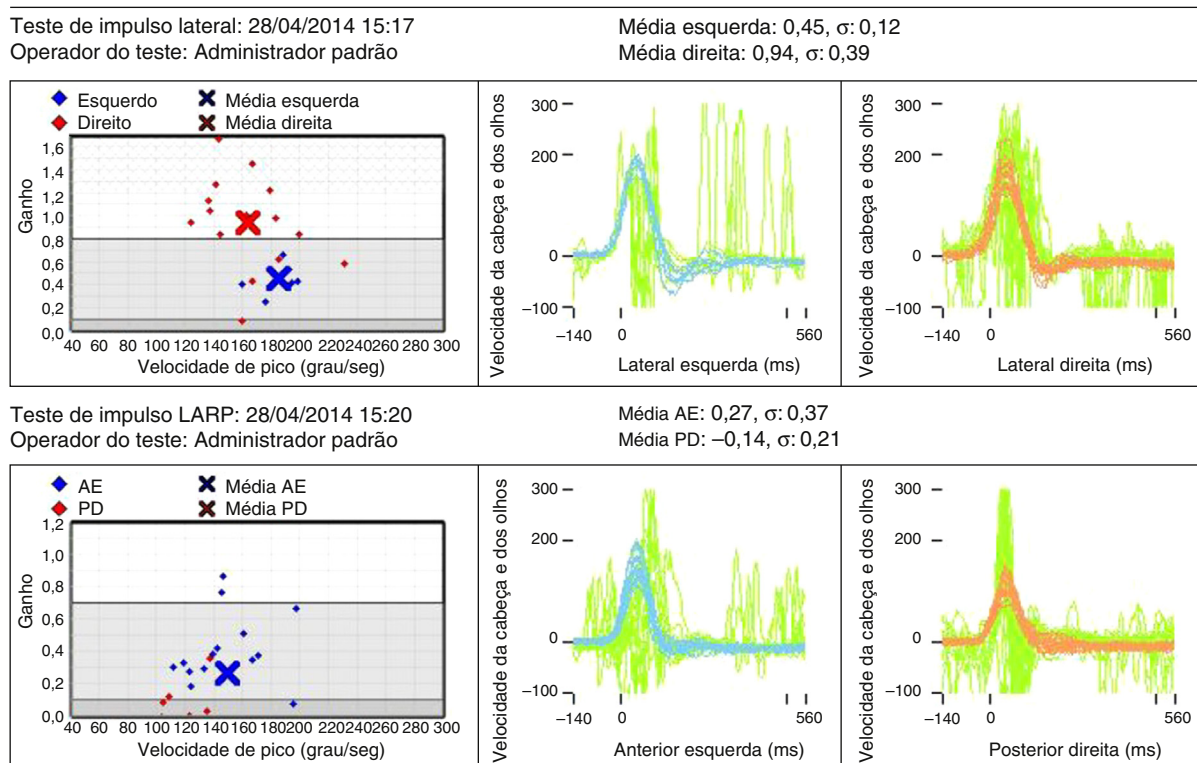


Figura 4 Video head impulse test evidencia ganho diminuído nos canais lateral e anterior esquerdo. Esquerdo, canal lateral esquerdo; Direito, canal lateral direito; AE, canal anterior esquerdo; PD, canal posterior direito.

Horner e síndrome cerebelar ipsilaterais e hemianestesia termoálgica do corpo contralateral.⁴

O tratamento para a DAV é a anticoagulação, exceto no acometimento intracraniano, pelo risco de hemorragia subaracnoidea. Instituída precocemente, melhora o prognóstico, o que justifica a importância do diagnóstico precoce.^{1,2} Devido aos possíveis efeitos adversos dos anticoagulantes, prefere-se, muitas vezes, o uso de antiplaquetários.² O estudo CADISS, que foi o primeiro ensaio clínico randomizado a comparar o tratamento antiplaquetário com o anticoagulante para a dissecção extracraniana das artérias carótida e vertebral, não detectou diferença entre os grupos para morte ou AVE, após três meses de tratamento.⁵

O acidente vascular encefálico foi encontrado em 63% dos casos, com maior prevalência na dissecção extracraniana; e a hemorragia subaracnoidea foi observada em 10%, todos com DAV intracraniana, provavelmente por seu longo percurso no espaço subaracnoideo.¹ Ao estudar os infartos bulbares, Kim et al. atribuíram à DAV 9,2% do total de casos, 34,5% desses causados por aterosclerose de grandes vasos, destacada como a principal etiologia.⁶ A maioria dos casos de DAV apresenta evolução favorável, com prognóstico reservado em apenas 10% dos pacientes.¹

Conclusão

Por se tratar de causa potencialmente tratável de AVE, a DAV deve ser considerada em pacientes com vertigem e

dor craniocervical, mesmo sem fatores de risco. O diagnóstico precoce é fundamental, objetivando-se a anticoagulação precoce, com melhora do prognóstico.

Conflitos de interesse

Os autores declaram não haver conflitos de interesse.

Referências

- Gottesman RF, Sharma P, Robinson KA, Arnan M, Tsui M, Ladha K, et al. Clinical characteristics of symptomatic vertebral artery dissection. A systematic review. *Neurologist*. 2012;18:245–54.
- Yen J-C, Chan L, Lai Y-J. Vertebral artery dissection presented as lateral medullary syndrome in a patient with migraine: a case report. *Acta Neurol Taiwan*. 2010;19:275–80.
- Takahashi PG, Cury RG, Lopes CG, Simabukuro MM, Marchiori PE. Unilateral non traumatic vertebral artery dissection with cervical spinal cord infarction. *Arq Neuropsiquiatr*. 2012;70:162.
- Sarrazin J-L, Toulgoat F, Benoudiba F. The lower cranial nerves: IX, X, XI, XII. *Diagn Interv Imaging*. 2013;94:1051–62.
- CADISS trial investigators, Markus HS, Hayter E, Levi C, Feldman A, Venables G, et al. Antiplatelet treatment compared with anticoagulation treatment for cervical artery dissection (CADISS): a randomised trial. *Lancet Neurol*. 2015;14:361–7.
- Kim K, Lee HS, Jung YH, Kim YD, Nam HS, Nam CM, et al. Mechanism of medullary infarction based on arterial territory involvement. *J Clin Neurol*. 2012;8:116–22.