



ARTIGO ORIGINAL

Rapid maxillary expansion in mouth breathers: a short-term skeletal and soft-tissue effect on the nose[☆]



Fauze Ramez Badreddine*, Reginaldo R. Fujita,
Fabio Eduardo Maiello Monteiro Alves e Mario Cappellette Jr .

Universidade Federal de São Paulo (UNIFESP), São Paulo, SP, Brasil

Recebido em 24 de agosto de 2016; aceito em 30 de janeiro de 2017

Disponível na Internet em 10 de julho de 2017

KEYWORDS

Maxillary expansion;
Palatal expansion
technique;
Nasal cavity;
Nose

Abstract

Introduction: Rapid maxillary expansion can change the form and function of the nose. The skeletal and soft tissue changes can influence the esthetics and the stability of the results obtained by the procedure.

Objective: The aim of this retrospective study was to evaluate the short-term effects of rapid maxillary expansion on the skeletal and soft tissue structures of the nose, in mouth-breathing patients, using a reliable and reproducible, but simple methodology, with the aid of computed tomography.

Methods: A total of 55 mouth-breathing patients with maxillary hypoplasia were assessed and were divided into an experimental group treated with rapid maxillary expansion (39 patients, 23 of which were male and 16 female, with an average age of 9.7 years and a standard deviation of 2.28, ranging from 6.5 to 14.7 years) and a control group (16 patients, 9 of which were male and 7 female, with an average age of 8.8 years, standard deviation of 2.17, ranging from 5.11 to 13.7 years). The patients of the experimental group were submitted to multislice computed tomography examinations at two different points in time: (T1) pre-rapid maxillary expansion and (T2) three months after the procedure. The control group underwent to the same exams at the same intervals of time. Four skeletal and soft tissue variables were assessed, comparing the results of T1 and T2.

Results: There was in the experimental group a significant increases in all the skeletal and soft tissue variables ($p < 0.05$) but no significant alteration was found in the control group. When comparing the experimental group and the control group, the most important change occurred in the width of the pyriform aperture ($p < 0.001$).

DOI se refere ao artigo: <https://doi.org/10.1016/j.bjorl.2017.01.009>

[☆] Como citar este artigo: Badreddine FR, Fujita RR, Alves FE, Cappellette Jr. M. Rapid maxillary expansion in mouth breathers: a short-term skeletal and soft-tissue effect on the nose. Braz J Otorhinolaryngol. 2018;84:196–205.

* Autor para correspondência.

E-mails: dr.fauze@hotmail.com, badreddinefauze@hotmail.com (F.R. Badreddine).

A revisão por pares é da responsabilidade da Associação Brasileira de Otorrinolaringologia e Cirurgia Cérvico-Facial.

Conclusion: Rapid maxillary expansion is capable of altering the shape and function of the nose, promoting alterations in skeletal and soft tissue structures. This kind of study may, in the future, permit the proper planning of esthetic procedures at the tip and base of the nose and also the performance of objective measurements in early or late surgical outcomes.

© 2017 Associação Brasileira de Otorrinolaringologia e Cirurgia Cérvico-Facial. Published by Elsevier Editora Ltda. This is an open access article under the CC BY license (<http://creativecommons.org/licenses/by/4.0/>).

PALAVRAS-CHAVE

Expansão da maxila;
Técnica de expansão palatal;
Cavidade nasal;
Nariz

Expansão rápida da maxila em respiradores orais: efeitos esqueléticos e tegumentares do nariz em curto prazo

Resumo

Introdução: A expansão rápida da maxila pode alterar a forma e a função do nariz. As alterações do esqueleto e dos tecidos moles podem influenciar a estética e a estabilidade dos resultados obtidos através deste procedimento.

Objetivo: Avaliar, em curto prazo, os efeitos da expansão rápida da maxila sobre as estruturas esqueléticas e tegumentares do nariz em pacientes respiradores orais por meio de uma metodologia confiável e reproduzível, porém simples, com a ajuda da tomografia computadorizada.

Método: Foram avaliados 55 pacientes respiradores orais com hipoplasia maxilar que foram divididos em grupo experimental tratado com expansão rápida da maxila (39, 23 do sexo masculino e 16 do feminino, com média de 9,7 anos e desvio padrão de 2,28, variação de 6,5 a 14,7 anos) e um grupo controle (16 pacientes, nove do sexo masculino e sete do feminino, com média de 8,8 anos, desvio padrão de 2,17, variação de 5,11-13,7 anos). Os pacientes do grupo experimental foram submetidos a exames de tomografia computadorizada multislice em dois tempos distintos: (T1) pré-expansão rápida da maxila e (T2) três meses após o procedimento. O grupo controle foi submetido aos mesmos exames nos mesmos intervalos de tempo. Foram avaliadas quatro variáveis esqueléticas e quatro tegumentares comparando-se os resultados de T1 e T2.

Resultados: O grupo experimental apresentou aumentos significativos em todas as variáveis esqueléticas e tegumentares ($p < 0,05$), mas não houve alterações significativas no grupo controle. Ao compararem-se o grupo experimental e o grupo controle, foi observado que a alteração mais importante ocorreu na largura da abertura piriforme ($p < 0,001$).

Conclusão: A expansão rápida da maxila é capaz de alterar a forma e a função do nariz, promove alterações nas estruturas esqueléticas e dos tecidos moles. Esse tipo de estudo pode, no futuro, permitir o planejamento adequado de procedimentos estéticos na ponta e base do nariz e também a feitura de medidas objetivas em resultados cirúrgicos iniciais ou tardios.

© 2017 Associação Brasileira de Otorrinolaringologia e Cirurgia Cérvico-Facial. Publicado por Elsevier Editora Ltda. Este é um artigo Open Access sob uma licença CC BY (<http://creativecommons.org/licenses/by/4.0/>).

Introdução

Sabe-se que a cavidade nasal desempenha um papel importante na fisiologia respiratória,^{1,2} exerce uma influência fundamental no crescimento facial e no desenvolvimento da oclusão.^{3,4} Considerando a forte relação que existe entre a cavidade nasal e a maxila, e como o osso maxilar forma cerca de 50% da estrutura anatômica da cavidade nasal,^{5,6} alterações na maxila também podem ser a causa de obstruções nasais, as deficiências transversais, que incluem a hipoplasia maxilar, são as mais frequentemente observadas.^{2,7}

Portanto, a ocorrência de hipoplasia maxilar juntamente com problemas respiratórios, principalmente obstrução nasal, tem atraído a atenção de vários pesquisadores para a possibilidade de esses eventos terem uma relação íntima e mútua.⁸⁻¹⁰ A expansão rápida da maxila (ERM), além de corrigir a oclusão, pode ter uma influência na atividade nasal

respiratória,^{1,2,7,11} bem como promover mudanças positivas na postura cervical e posição da cabeça como resultado da menor resistência das vias aéreas.^{12,13}

Desde a primeira evidência dos efeitos da ERM sobre a cavidade nasal,^{8,9} vários estudos foram feitos com foco nos efeitos esqueléticos.^{5,7,11,14-32} O primeiro estudo específico sobre a repercussão de ERM sobre os tecidos moles da cavidade nasal foi feito apenas em 1999.³³ Desde então, poucos estudos avaliaram as modificações dos tecidos moles faciais que tendem a se esticar, acompanhar as alterações no tecido duro devido à expansão óssea.^{9,23,33-35} O tecido mole, além do impacto estético que pode ter na face,³⁶ pode ter também um papel primordial na manutenção e estabilidade da função respiratória e da oclusão após a ERM. Isso acontece porque, mesmo após três a quatro meses de tratamento com um aparelho odontológico, ainda poderia haver uma falta de adaptação do tecido mole, inclusive o das bochechas, o que poderia se tornar um fator de

recidiva.^{9,23,33} Além disso, também poderia haver perdas na estabilidade oclusal e na eficiência respiratória devido à resistência dos tecidos moles e suturas maxilares ao redor do nariz. Por isso, é essencial que o profissional considere as possíveis consequências sobre os tecidos moles como resultado desse tipo de tratamento.^{9,23,36} A maioria dos estudos existentes na literatura aborda as alterações dos tecidos esqueléticos e tegumentares através de exames bidimensionais;^{5,6,11,14-18,20,21,29,30,32,33} entretanto, os avanços tecnológicos em imagens digitais tornaram possível fazer essas avaliações em 3D. A tomografia computadorizada é um método confiável para reproduzir e mensurar a espessura dos tecidos faciais tegumentares e esqueléticos^{37,38} e fornece dados altamente precisos e detalhados, produz imagens anatômicas de tamanho real (1:1). A maioria dos estudos que usam exames tridimensionais,^{7,19,22-28,30,31,35,36,39,40} no entanto, não exploraram o estudo da cavidade nasal em três dimensões, em vez disso coloca maior ênfase nas alterações de largura.^{19-26,28,30,39}

Devido à literatura conflitante e à falta de informação sobre as alterações esqueléticas tridimensionais, e principalmente devido à ausência de uma literatura mais abrangente em termos de alterações de tecidos moles nasais, o objetivo do presente estudo foi avaliar, por meio de uma metodologia simples, confiável e reprodutível, os efeitos da ERM sobre as estruturas esqueléticas e de tecidos moles do nariz, em três dimensões, em pacientes respiradores orais, com auxílio de tomografia computadorizada.

Método

A amostra foi constituída por 55 indivíduos respiradores orais que apresentavam constrição maxilar, com indicação de tratamento com ERM. Os pacientes foram divididos em dois grupos: grupo experimental (GE) (39 pacientes – 23 do sexo masculino e 16 do feminino, com média de 9,7 anos, desvio padrão de 2,28, variação de 6,5-14,7 anos) e Grupo Controle (GC) (16 pacientes – nove do sexo masculino e sete do feminino, com média de 8,8 anos, desvio padrão de 2,17, variação de cinco a 13,7 anos). Todos os pacientes foram avaliados por uma equipe multidisciplinar e os diagnósticos foram feitos por meio de questionário padronizado e avaliação otorrinolaringológica e ortodôntica. Pacientes síndromicos ou com anormalidades craniofaciais, tais como síndromes de Pierre Robin e Treacher Collins, entre outras, e pacientes com alterações dentárias ou periodontais foram excluídos. Este estudo foi aprovado pelo Comitê de Ética em Pesquisa Institucional.

Os pacientes do GE foram tratados com o aparelho expansor maxilar Hyrax com ativações iniciais de seis quartos e ativações diárias de dois quartos até que a expansão necessária fosse obtida para cada paciente, ou seja, até que a base óssea vestibular superior ficasse compatível com a borda WALA inferior. Uma vez que as ativações estivessem concluídas, os aparelhos foram mantidos em posição por três meses, para permitir que novo osso se formasse na região da sutura palatina mediana. Os exames de CT foram feitos em dois momentos: (T1) pré-ERM e (T2) três meses após a última ativação do aparelho.

Tabela 1 Pontos localizados no tecido esquelético

Násio (N)	Intersecção do osso frontal e dois ossos nasais.
Espinha nasal anterior (ENA)	Ponto mais anterior da espinha nasal da maxila.
Espinha nasal posterior (ENP)	Ponto mais posterior da espinha nasal da maxila.

Os pacientes do GC foram submetidos aos mesmos exames de TC (em T1 e T2) em períodos similares aos do GE (três meses entre eles). Todos os pacientes do GC foram devidamente tratados com os mesmos procedimentos empregados no GE ao final da pesquisa. Todas as tomografias foram feitas no mesmo local e com o mesmo equipamento, como se segue: Multislice (Philips Brilliance, escâner de TC com 64 canais). Para esses exames, usaram-se FOV de 20 cm e Voxel de 0,25 mm. Todos os pacientes estavam sob tratamento médico, todos os exames de TC faziam parte do processo de diagnóstico e por prescrição médica, respeitou-se o princípio ALARA de acordo com o tamanho do crânio de cada paciente.

As estruturas esqueléticas e tegumentares do nariz foram devidamente manipuladas e mensuradas nas três dimensões com base em pontos anatômicos definidos na literatura global^{36,40-42} (tabela 1 e tabela 2), com o auxílio do *software* OsiriX MD (aprovado pela FDA, versão 1.4.2, Pixmeo, Genebra, Suíça), o qual, por meio de ferramentas específicas, permitiu a aquisição de cortes multiplanares (sagital, axial e coronal) de imagens de TC por meio quais os dados foram coletados. A fim de assegurar a correta localização dos pontos anatômicos,^{41,42} boa reprodutibilidade e medidas confiáveis, antes das mensurações, foi realizado o reposicionamento de cabeça para todas as imagens de TC seguindo-se a metodologia recomendada por Cevitanes et al.⁴³ (fig. 1A-C).

As estruturas esqueléticas foram medidas nas imagens sagital e coronal dos cortes multiplanares. Na imagem sagital (fig. 2A), a altura nasal é medida através da medição da distância linear (mm) entre os pontos N e ANS e o comprimento total do nariz através da distância, em milímetros, entre os pontos ANS e PNS. Quanto à imagem coronal, mede-se a altura da abertura piriforme, obtida através da distância linear (mm) entre as tangentes superior e inferior

Tabela 2 Pontos localizados nos tecidos moles

Násio (N')	Ponto da linha média do tecido mole que recobre diretamente o tecido duro, na direção do násio (N) esquelético.
Pró-nasal (Prn)	Ponto mais proeminente do nariz localizado na linha média.
Alar (Al)	O ponto mais lateral do contorno de cada narina.
Curvatura alar (Ca)	Ponto localizado na inserção tegumentar de cada base alar.
Subnasal (Sn)	Ponto médio entre o encontro da borda inferior do septo nasal e o lábio superior, localizado na linha média.

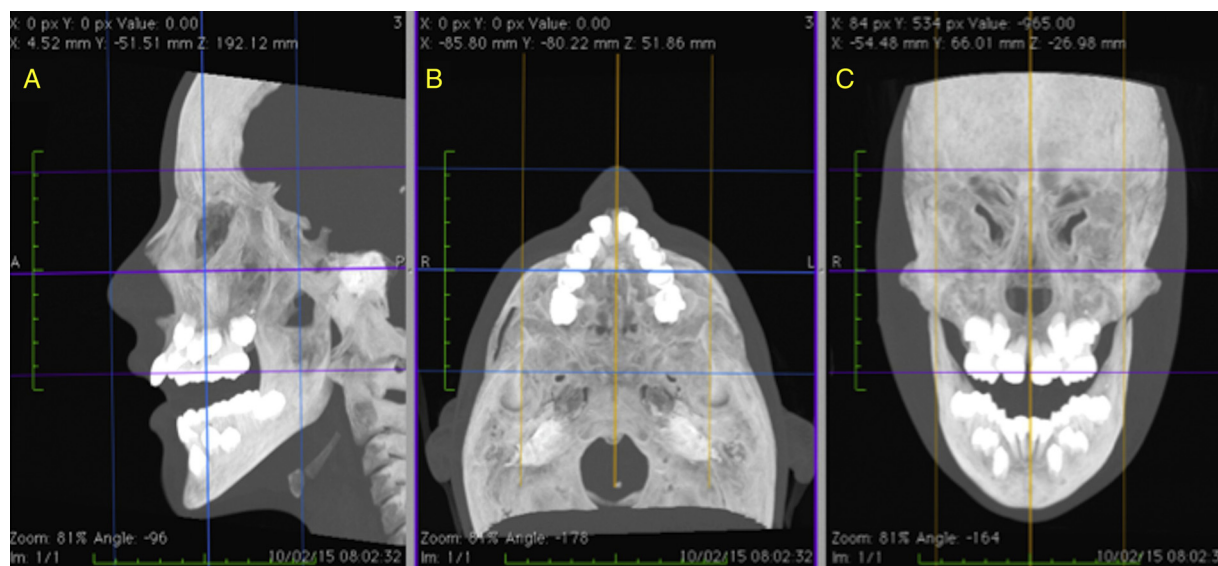


Figura 1 Reposicionamento final da cabeça com os cortes sagital (A), axial (B) e coronal (C) devidamente orientados em relação ao plano de Frankfurt e ao plano sagital mediano.

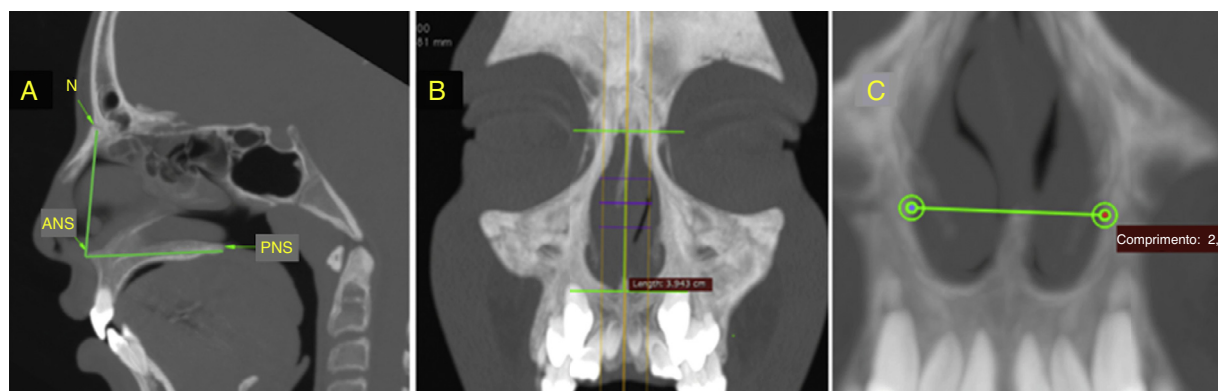


Figura 2 (A) Medida da altura nasal (N-ANS) e comprimento total (ANS-PNS) no corte sagital. (B) Medida da altura da abertura piriforme no corte coronal. (C) Medida da largura da abertura piriforme no corte coronal.

dessa estrutura acima do plano médio sagital (fig. 2B) e a largura nasal através da distância (mm) entre os pontos mais externos das paredes laterais do terço inferior da abertura piriforme (fig. 2C).

As medidas dos tecidos moles foram obtidas nas imagens sagitais e axiais dos cortes multiplanares. A altura foi obtida na imagem sagital através da distância linear (mm) entre os pontos N' e Sn (fig. 3A) e o comprimento, também na imagem sagital, através da distância linear (mm) entre os pontos Prn e Sn (fig. 3A). A largura do tecido mole nasal foi obtida a partir da imagem axial através da distância linear (mm) entre os pontos Al_r e Al_L (largura alar) e entre os pontos Ac_r e Ac_L (largura da inserção do tecido mole) (fig. 3B e fig. 3C). A figura 4 mostra os mesmos pontos referentes à reconstrução em 3D.

Análise estatística

A análise estatística e o tratamento dos dados foram feitos com o programa Statistical Package for Social Sciences

(SPSS), versão 22 para Windows. As medidas são apresentadas em milímetros (mm) e descritas através de média (M) e desvio padrão (DP) e os resultados no formato $M \pm DP$.

Para verificar a adequação da amostra para o estudo, foram feitos testes *t* de Student para amostras pareadas. Os cálculos foram feitos com o programa G*Power e apresentaram amostra ($n = 55$) com potência de 80% e um nível de significância de 5%, demonstrando que a amostra é suficiente para garantir a credibilidade aos resultados obtidos.

Os valores de significância (*p*) do teste de Shapiro-Wilks para a análise da normalidade dos dados foram maiores ou iguais a 0,05 para todas as variáveis. Esses resultados, com um nível de significância de 5%, permitem supor que os dados têm uma distribuição normal, garantindo os pré-requisitos para a feitura de testes paramétricos para a análise estatística e o tratamento dos resultados obtidos.

Para verificar a possibilidade de possível interferência de gênero e idade nos resultados do estudo, usou-se o teste exato de Fisher para a variável sexo (58,2% masculino e 41,8% feminino) e o teste *t* de Student independente para a variável idade (na amostra global a idade varia de 5,92

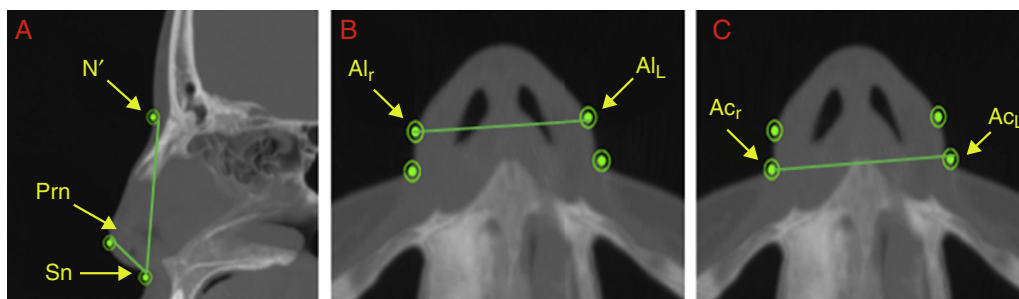


Figura 3 (A) Medida da altura do tecido mole nasal (N' -Sn) e comprimento do tecido mole nasal (Prn-Sn) no corte sagital. (B) Medida da largura alar (Al_r - Al_l) no corte axial. (C) Medida da largura da inserção tegumentar (Ac_r - Ac_l) no corte axial.

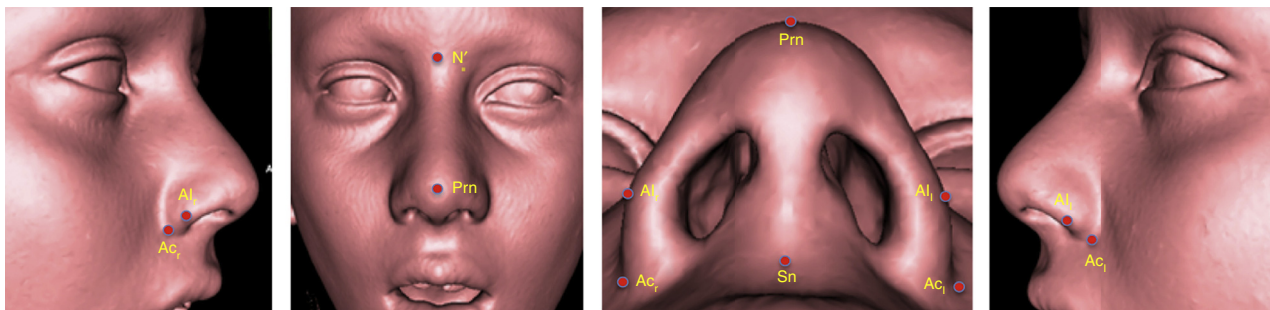


Figura 4 Pontos na reconstrução de tecidos moles em 3D.

a 14,17 anos, com $M=9,45$ e $DP=2,26$). Os resultados dos testes demonstraram que não houve diferenças significativas em termos de gênero ($p=1,000$) ou idade ($p=0,191$). Com base nesses resultados, pode-se afirmar que, apesar de haver mais homens do que de mulheres e uma grande variação de idade entre os elementos da amostra, não houve interferência de qualquer um desses dois fatores nos resultados do estudo.

Para analisar o erro do método, avaliou-se a confiabilidade intra-examinador com o teste t de Student para amostras pareadas e o coeficiente de correlação intraclass (CCI). Todos os exames de TC pré e pós-ERM foram novamente realizados 30 dias após as medições iniciais, assumindo-se um nível de significância de 5% para a decisão em relação ao resultado dos testes estatísticos. Os resultados mostraram que não haviam diferenças significativas ($p > 0,05$) entre as médias das primeiras e segundas medições em nenhuma das variáveis de tecido mole ou esquelético, nem nas tomografias pré e pós-ERM. Os valores de CCI estavam acima de 0,05 para todas as variáveis, indicando uma excelente consistência entre os resultados das primeiras e segundas medidas, asseguraram excelente confiabilidade intraexaminador.

Para a análise do erro do método interexaminador do método, 27 dos 39 pacientes do GE foram selecionados ao acaso (total de 54 TCs) e mensurados por um segundo examinador. O teste t de Student para amostras pareadas não detectou diferenças estatisticamente significativas ($p > 0,05$) entre as médias do primeiro examinador e as médias do segundo examinador para qualquer das variáveis nas tomografias pré e pós-ERM. Os valores de CCI foram superiores a 0,95 para todas as variáveis, indicaram excelente consistência entre os resultados da primeira e segunda

medições, asseguraram excelente confiabilidade interexaminador.

Para a análise da comparação entre os valores de T1 e T2 em ambos os grupos, para as variáveis esqueléticas e tegumentares e para a comparação entre os grupos usou-se o teste t de Student para amostras pareadas.

Resultados

Todas as imagens de TC foram medidas duas vezes pelo mesmo examinador em um intervalo de 30 dias. Os exames de TC foram numerados de modo que o examinador não sabia se media imagens da fase pré ou pós-ERM. Após as medidas terem sido obtidas, as TCs foram dispostas em (T1) pré e (T2) pós-ERM. O mesmo procedimento foi usado para as tomografias computadorizadas do GC.

A avaliação dos resultados das estruturas esqueléticas e tegumentares em ambos os grupos foi feita com os valores das medidas de T1 e T2; os resultados para as alterações esqueléticas estão apresentados na [tabela 3](#) e os resultados para as variáveis tegumentares estão mostrados na [tabela 4](#).

Para as variáveis esqueléticas, no GE, observou-se aumento significativo ($p < 0,05$) em todas as estruturas. O maior aumento foi encontrado na largura da abertura piriforme (+ 9,15%), seguido pela altura da abertura piriforme (+4,00%), altura nasal (+3,37%) e o comprimento total do nariz (+ 1,12%). Entre os pacientes do GC, não foram observadas alterações significativas. Ao comparar-se o GE com o GC, a diferença mais significativa foi encontrada na largura da abertura piriforme pós-ERM ($p=0,001$). As alterações no comprimento total do nariz não foram significativas na comparação entre os grupos.

Tabela 3 Comparação entre valores pré- e pós-ERM e entre o Grupo Experimental (GE) e o Grupo Controle (GC) das variáveis esqueléticas (valores exibidos em mm)

Variável	Grupo	Pré-ERM M ± DP (Min-Máx)	Pós-ERM M ± DP (Min-Máx)	Alteração pré-ERM pós-ERM (média)		<i>p</i> ^a (pré- -ERM-pós-ERM)
				mm	%	
Altura nasal	GE	44,81 ± 4,01 (38,37-57,34)	46,32 ± 3,94 (40,23-57,14)	+ 1,51	+ 3,37%	< 0,001
	GC	44,93 ± 4,35 (38,01-52,13)	45,05 ± 4,21 (38,41-52,91)	+ 0,12	+ 0,27%	0,537
<i>p</i> ^b (entre grupos)						
Altura da abertura piriforme	GE	31,52 ± 3,42 (22,66-37,15)	32,78 ± 3,40 (24,72-39,33)	+ 1,26	+ 4,00%	< 0,001
	GC	31,24 ± 3,51 (25,05-37,26)	31,14 ± 3,24 (25,40-37,98)	-0,10	-0,32%	0,776
<i>p</i> ^b (entre grupos)						
Largura da abertura piriforme	EG	21,64 ± 1,73 (17,83-25,34)	23,62 ± 2,45 (18,19-31,39)	+ 1,98	+ 9,15%	< 0,001
	CG	21,28 ± 1,98 (17,52-24,55)	21,28 ± 1,88 (17,83-24,41)	0,00	0,00%	0,985
<i>p</i> ^b (entre grupos)						
Comprimento total do nariz	EG	47,25 ± 3,35 (37,76-54,61)	47,78 ± 3,53 (37,18-54,87)	+ 0,53	+ 1,12%	0,002
	CG	47,50 ± 3,09 (41,22-53,16)	47,71 ± 2,83 (42,08-52,75)	+ 0,21	+ 0,44%	0,444
<i>p</i> ^b (entre grupos)						

^a *p*, Valor de significância do teste *t* de Student para amostras pareadas (diferença entre pré e pós).

^b *p*, Valor de significância do teste *t* de Student para amostras independentes (diferença entre o GE e o GC).

Com relação às variáveis de tecidos moles, verificou-se também, no GE, um aumento significativo ($p < 0,05$) em todas as estruturas analisadas entre os pontos no tempo T1 e T2. Em termos percentuais, o aumento foi de + 4,39% na largura da inserção tegumentar, + 3,46% na largura alar, + 3,73% na altura do tecido mole nasal e + 4,28% no comprimento do tecido mole nasal. Não foram observadas alterações significativas entre os pacientes do GC. Quando comparado o GE com o GC, a maior diferença foi encontrada na largura da inserção dos tecidos moles ($p = 0,002$) e o comprimento do tecido mole nasal não apresentou alterações significativas.

A análise das razões entre as medidas de tecido esquelético e tegumentares, no GE, mostrou que as alterações ocorrem em uma proporção próxima de 1:1. A média das alterações das quatro variáveis tegumentares foi dividida pela média das alterações nas quatro medidas esqueléticas. O resultado permite afirmar que, para cada milímetro de aumento nas variáveis esqueléticas, as variáveis tegumentares aumentam 0,95 mm. Em termos percentuais, para cada aumento de unidade percentual na medida esquelética as medidas tegumentares aumentam 0,9%.

Discussão

Desde que a ERM foi introduzida em 1860 e se tornou bem estabelecida entre o fim da década de 1860⁸ e o começo da década de 1870,⁹ os ortodontistas têm avaliado extensivamente esse procedimento em relação às

alterações dento-esqueléticas e as repercussões na cavidade nasal. A estreita relação entre a maxila e a cavidade nasal^{5,6} pode influenciar na fisiologia^{1,2} e no formato do nariz,¹⁰ aumentando as chances de indivíduos com hipoplasia maxilar adquirirem uma condição clínica respiratória bucal,¹⁰ o que pode ter consequências graves para o crescimento e desenvolvimento da face e da oclusão,^{2-4,7} além de problemas de natureza médica, e para o desenvolvimento corpóreo.^{3,12,13} Assim, vários pesquisadores têm procurado esclarecer os possíveis benefícios da ERM para a cavidade nasal e o aumento da capacidade nasal respiratória.^{1,2,7,11}

Nos últimos anos, os tecidos moles do nariz têm sido citados por alguns pesquisadores como uma estrutura de extrema importância para manter a estabilidade dos resultados obtidos com a ERM,^{23,33} além do impacto estético que pode ocorrer após o procedimento.³⁶ Mesmo assim, estudos sobre essas estruturas são escassos e o foco principal de quase todos os trabalhos citados na literatura são sobre as alterações esqueléticas.

A proposta em nosso estudo foi avaliar as repercussões de ERM sobre as estruturas esquelética e tegumentares do nariz em pacientes respiratórios orais com hipoplasia maxilar por meio da TC. A TC demonstrou ser um excelente recurso de diagnóstico, fornecendo ótimas condições para a localização dos pontos anatômicos de interesse, com um alto grau de confiabilidade, permitindo, também, mensurar os tecidos esqueléticos e tegumentares com extrema precisão.³⁸

Tabela 4 Comparação entre valores pré- e pós-ERM e entre o Grupo Experimental (GE) e o Grupo Controle (GC) das variáveis tegumentares (valores exibidos em mm)

Variável	Grupo	Pré-ERM M ± DP (Min-Máx)	Pós-ERM M ± DP (Min-Máx)	Alteração pré-ERM pós-ERM (média)		p ^a (pré- -ERM-pós-ERM)
				mm	%	
Largura da inserção do tecido mole	GE	32,59 ± 2,84 (28,73-39,95)	34,02 ± 2,85 (29,58-41,99)	+ 1,43	+ 4,39%	< 0,001
	GC	32,71 ± 1,72 (30,09-35,44)	32,78 ± 1,89 (29,88-36,19)	+ 0,07	+ 0,21%	0,758
p ^b (entre grupos)		0,876	0,002			
Largura alar	GE	32,68 ± 3,27 (27,13-40,59)	33,81 ± 3,32 (27,43-42,75)	+ 1,13	+ 3,46%	< 0,001
	GC	32,69 ± 1,74 (30,16-35,81)	32,29 ± 2,08 (29,13-36,31)	-0,40	-0,22%	0,085
p ^b (entre grupos)		0,990	0,003			
Altura do tecido mole nasal	GE	47,95 ± 4,07 (41,27-58,77)	49,74 ± 4,39 (41,70-59,14)	+ 1,79	+ 3,73%	< 0,001
	GC	47,49 ± 4,69 (40,16-55,89)	47,69 ± 4,67 (40,41-55,86)	+ 0,20	+ 0,42%	0,101
p ^b (entre grupos)		0,714	0,003			
Comprimento do tecido mole nasal	GE	15,89 ± 1,62 (12,17-18,84)	16,57 ± 1,67 (12,38-20,68)	+ 0,68	+ 4,28%	< 0,001
	GC	15,41 ± 1,38 (13,30-17,74)	15,66 ± 1,57 (12,05-18,29)	+ 0,25	+ 1,62%	0,161
p ^b (entre grupos)		0,301	0,068			

^a p, Valor de significância do teste t de Student para amostras pareadas (diferença entre pré e pós).

^b p, Valor de significância do teste t de Student para amostras independentes (diferença entre o GE e o GC).

Os pacientes tratados com ERM apresentam deficiências transversais da maxila e, portanto, alterações transversais adicionais podem ser esperadas. Os resultados mostraram, no entanto, que após a ERM, ocorreram alterações nas três dimensões do nariz e não apenas na largura, que tem sido o foco principal da maioria dos estudos revisados.

Em relação às alterações esqueléticas, os nossos estudos encontraram alterações maiores na largura da abertura piriforme com um aumento médio significativo ($p < 0,001$) de 1,98 mm (+ 9,15%). Resultados similares foram obtidos por Hershey et al. (+ 2,12 mm),¹⁵ Sila Filho et al. (+ 2,07 mm),¹⁶ Chung & Font (+ 1,75 mm),⁵ Garret et al. (+ 1,89 mm),¹⁸ Iwasaki et al. (+ 2,09 mm),²⁵ Bargazani et al. (1,4-2,7 mm),²⁷ Hakan & Palomo (+ 1,5 mm),³⁰ e Leri & Basciftci (+ 1,97 mm).³² Aumentos maiores na largura nasal, também significativos, foram observados por Wertz (+ 4 mm),¹⁴ Basciftci & Karaman (+ 3,47 mm),¹⁸ Christie et al. (+ 2,73 mm),²¹ Görgülü et al. (+ 5,28 mm),²² Smith et al. (+ 3,15 mm)²³ e Toku et al. (+ 2,54 mm).³¹ Os estudos feitos por Cross & McDonald (+ 1,06 mm),¹⁷ Ballanti et al. (+ 1,22 mm),²⁰ Ribeiro et al. (+ 1,28 mm),²⁶ Kanomi et al. (+ 1,36 mm)²⁸ e Çörekçi & Göyenci (+ 0,81 mm)²⁹ mostraram também aumentos na largura nasal, porém apenas o estudo de Cross & McDonald¹⁷ mostrou qualquer significância estatística. As maiores diferenças observadas ocorreram em estudos que adotaram métodos que usaram o diagnóstico bidimensional.^{14,29} Dentre os métodos tridimensionais já usados, apenas o estudo de Görgülü et al.²² encontrou desvios maiores do que as médias dos outros estudos.

A análise das possíveis alterações na altura da cavidade nasal mostrou que no corte sagital (imagem sagital multiplanar) a altura nasal aumentou significativamente ($p < 0,001$) em 1,51 mm (+ 3,37%) e no corte frontal (imagem coronal multiplanar) a altura da abertura piriforme apresentou aumentos médios significativos ($p < 0,001$) de 1,26 mm (4%). Os únicos trabalhos que avaliaram alterações esqueléticas na altura da cavidade nasal pós-ERM foram aqueles de Cross & McDonald (+ 1,26 mm)¹⁷ e Çörekçi & Göyenci (+ 1,35 mm).²⁹ Ambos usaram métodos bidimensionais em forma frontal.

Também avaliamos o comprimento total do esqueleto nasal, notamos um aumento significativo ($p < 0,002$) de 0,53 mm (+1,12%). Nenhum dos estudos avaliados investigou alterações potenciais no comprimento esquelético da cavidade nasal.

Todos os estudos pesquisados na literatura fizeram avaliações em curto prazo (entre três e seis meses em média) e, assim como os resultados de nosso estudo, grande parte deles constatou não haver influência no crescimento em virtude do curto período de tempo entre as avaliações pré e pós-ERM.^{7,10,11,14,20,30,32} Os resultados de Silva Filho et al.,¹⁶ Cross & McDonald¹⁷ e Kanomi et al.,²⁸ porém, afirmam que, mesmo em curto prazo, o fator de crescimento poderia afetar as estruturas a serem medidas.

Ao se fazer um estudo em curto prazo, o objetivo foi analisar as alterações nasais reais especificamente das ações da ERM nas estruturas avaliadas, evitando que o fator de crescimento interferisse nos resultados se avaliados em longo prazo.

Alguns autores verificaram alterações esqueléticas por meio de exames otorrinolaringológicos,^{1,2,7,11} com o objetivo de avaliar os benefícios reais da ERM na fisiologia nasal, e verificaram que, em sua maioria, as alterações na largura da cavidade nasal contribuem significativamente para o aumento do fluxo e do volume das vias aéreas nasais em pacientes com hipoplasia maxilar submetidos ao tratamento com ERM.

Na avaliação das estruturas tegumentares do nariz, no GE, os maiores aumentos encontrados em nosso estudo ocorreram na largura da inserção tegumentar, com média de + 1,43 mm (+ 4,39%) ($p < 0,001$). A largura alar aumentou em uma escala ligeiramente inferior em 1,13 mm (+ 3,46%), embora com a mesma significância estatística ($p < 0,001$). Vários dos poucos estudos encontrados na literatura que tratam de alterações na largura dos tecidos moles do nariz, pós-ERM, encontraram valores semelhantes aos do presente estudo, por exemplo, Berger et al. (+ 2 mm),³³ Johnson et al. (+ 1,5 mm)³⁷ e Yilmaz et al. (+ 1,19 mm),⁴⁰ e outros exibiram valores mais elevados, como os estudos de Kulbersh et al. (+ 3,2 mm)³⁹ e Magnusson et al. (+ 2,88 mm)³⁶ ou valores muito mais baixos, como no caso de Kim et al. (+ 0,96 mm),³⁵ apesar de todos terem demonstrado significância estatística.

Ao avaliar o comprimento do tecido mole nasal, observou-se um aumento médio significativo ($p < 0,001$) de 0,68 mm (+ 4,28%) no GE, pós-ERM. Os estudos de Karaman et al. (+ 2,53 mm)³⁴ e Magnusson et al. (+ 3,09 mm)³⁶ exibiram aumentos maiores, enquanto Yilmaz et al. detectaram aumentos menores (+ 0,31 mm);⁴⁰ entretanto, todos foram significativos, contrariaram os resultados de Kiliç et al.,⁶ cujo aumento de 0,23 mm no comprimento do tecido mole foi considerado não significativo ($p > 0,05$).

No estudo das alterações em altura do tecido mole nasal pós-ERM, encontramos no GE um aumento médio significativo ($p < 0,001$) de 1,79 mm (+ 3,73%). O único estudo que analisou a altura do tecido mole nasal foi o de Magnusson et al.,³⁶ com uma média não significativa ($p > 0,05$) de + 0,18 mm, porém esses autores analisaram as alterações ocorridas após a disjunção cirúrgica, e não ERM, como em nosso estudo.

O único estudo sobre alterações de tecidos moles que, como o presente estudo, analisou modificações do nariz em três dimensões foi o de Magnusson et al.,³⁶ porém, como anteriormente citado, trata-se de um trabalho baseado na expansão cirúrgica que torna nosso estudo o primeiro a usar essa abordagem com pacientes exclusivamente tratados com ERM ortopédica.

Tal como com os estudos que avaliaram alterações esqueléticas, todos os trabalhos sobre tecidos moles foram feitos em curto prazo,^{6,33,37,40} mostrando que todas as alterações ocorreram exclusivamente pelo efeito da ERM, sem a influência do fator de crescimento devido ao curto intervalo de tempo entre T1 e T2.

De acordo com Berger et al.³³ e Kulbersh et al.,³⁹ os tecidos moles tendem a acompanhar as alterações esqueléticas da ERM em uma proporção de 1:1 (100%). Esses valores aproximam-se muito dos resultados do nosso estudo, que verificou que, para cada 1 mm de aumento esquelético, ocorre 0,5 mm de alteração dos tecidos moles (0,90%), contrariando, no entanto, os estudos de Karaman et al.,³⁴ que afirmam que há apenas 18% de alterações nos tecidos moles quando comparados com as modificações esqueléticas.

Um fator essencial na avaliação de uma análise correta e confiável, é a confiabilidade das medições, isto é, a precisão dos pontos selecionados,⁴¹⁻⁴³ e a análise do erro do método durante as medições. Nosso estudo demonstrou alta confiabilidade, com CCI valores superiores a 0,95, tanto para as avaliações intra-examinador como interexaminador. Na maioria dos casos, os estudos citados na literatura não apresentaram o erro do método e vários não realizaram o cálculo amostral para validar o tamanho da amostra, o que pode levar a vieses na interpretação dos resultados.

Os resultados obtidos no GE deixaram claro que as alterações nasais pós-ERM ocorrem nas três dimensões, tanto nos tecidos moles como nos tecidos esqueléticos, mas a comparação entre o GE e o GC mostrou que as mudanças de comprimento são aquelas que têm um impacto menos significativo entre as estruturas avaliadas. Além disso, os resultados estatísticos obtidos no GC, quando comparados com os tempos T1 e T2, mostraram que não houve interferência do fator de crescimento entre os períodos de avaliação.

É necessário lembrar novamente que todos os pacientes que participaram deste estudo estavam sob tratamento médico em nível ambulatorial e todos os exames de TC e os intervalos entre eles foram feitos por necessidades médicas exclusivas, respeitando-se o princípio ALARA para cada paciente. Além disso, é também necessário esclarecer que não foi realizada nenhuma conduta médica antes da ERM, isto é, os procedimentos médicos foram realizados apenas após a ERM. Portanto, nenhum desses pacientes da amostra foi submetido a qualquer procedimento médico/cirúrgico que pudesse alterar as características dos tecidos moles nasais nesse intervalo.

Também é importante esclarecer que, após o término do estudo, os pacientes do GC foram devidamente tratados com os mesmos procedimentos do GE, sem qualquer prejuízo para eles, devido ao pequeno período de três meses entre T1 e T2.

Nosso estudo usou um banco de dados já existente com as autorizações pertinentes e procurou seguir todas as etapas necessárias para garantir a máxima credibilidade aos resultados obtidos, desde o uso de uma metodologia simples, confiável e facilmente reproduzível, até a realização de todas as análises estatísticas para diminuir o risco de viés, aumentando assim a confiabilidade do estudo que foi devidamente aprovado pelo Clinical Trials (ID: CRB-ORTO-3). Esse tipo de estudo pode permitir, por meio da avaliação de tecidos moles, o planejamento adequado de procedimentos estéticos na ponta e na base do nariz e também colaborar para a realização de medidas objetivas em resultados cirúrgicos iniciais ou tardios.

Conclusão

1. Em curto prazo, a ERM alterou significativamente os tecidos esqueléticos e tegumentares do nariz em todas as variáveis estudadas ao analisar as medidas pré e pós-ERM.
2. Os tegumentares nasais acompanham as alterações esqueléticas em uma proporção próxima de 1:1 e para cada milímetro de aumento esquelético há um aumento do tecido mole de 0,95 mm (0,90%).

3. Este tipo de estudo pode permitir, por meio da avaliação de tecidos moles, o planejamento adequado de procedimentos estéticos na ponta e na base do nariz e também colaborar para a realização de medidas objetivas em resultados cirúrgicos iniciais ou tardios.

Conflitos de interesse

Os autores declaram não haver conflitos de interesse.

Referências

- Cappellette M Jr, Cruz OLM, Carlini D, Weclx LL, Pignatari SSN. Evaluation of nasal capacity before and after rapid maxillary expansion. *Am J Rhinol.* 2008;22:74–7.
- Halicioğlu K, Kiliç N, Yavuz I, Aktan B. Effects of rapid maxillary expansion with a memory palatal split screw on the morphology of the maxillary dental arch and nasal airway resistance. *Eur J Orthod.* 2010;32:716–20.
- Subtelny JD. Oral respiration: facial maldevelopment and corrective dentofacial orthopedics. *Angle Orthod.* 1980;50:147–64.
- McNamara Junior A. Influence of respiratory pattern on craniofacial growth. *Angle Orthod.* 1981;51:269–300.
- Chung CH, Font B. Skeletal and dental changes in the sagittal, vertical, and transverse dimensions after rapid palatal expansion. *Am J Orthod Dentofacial Orthop.* 2004;126:569–75.
- Kiliç N, Kiki A, Oktay H, Erdem A. Effects of rapid maxillary expansion on Holdaway soft tissue measurements. *Eur J Orthod.* 2008;30:239–43.
- De Felipe NLO, Bhushan N, Da Silveira AC, Viana G, Smith B. Long-term effects of orthodontic therapy on the maxillary dental arch and nasal cavity. *Am J Orthod Dentofacial Orthop.* 2009;136:490e1–8e.
- Haas AJ. Rapid expansion of the maxillary dental arch and nasal cavity by opening the midpalatal suture. *Angle Orthod.* 1961;31:73–90.
- Haas AJ. Palatal expansion: just the beginning of dentofacial orthopedics. *Am J Orthod.* 1970;57:219–55.
- Haralambidis A, Demirkaya AA, Acar A, Küçükkeles N, Mustafa A, Öskaya S. Morphology changes of the nasal cavity induced by rapid maxillary expansion: a study on 3-dimensional computed tomography models. *Am J Orthod Dent Orthod.* 2009;136:815–21.
- Baratieri A, Alves M Jr, Souza MMG, Araújo MTS, Maia LC. Does rapid maxillary expansion have long-term effects on airway dimensions and breathing? *Am J Orthod Dentofacial Orthop.* 2011;140:146–56.
- Tecco S, Festa F, Tete S, Longhi V, D'Attilio M. Changes in head posture after rapid maxillary expansion in mouth-breathing girls: a controlled study. *Angle Orthod.* 2005;75:171–6.
- Tecco S, Caputi S, Festa F. Evaluation of cervical posture following palatal expansion: a 12-month follow-up controlled study. *Eur J Orthod.* 2007;29:45–51.
- Wertz RA. Skeletal and dental changes accompanying rapid midpalatal suture opening. *Am J Orthod.* 1970;58:41–63.
- Hershey HG, Stewart BL, Warren DW. Changes in nasal airway resistance associated with rapid maxillary expansion. *Am J Orthod.* 1976;69:274–84.
- Silva Filho OG, Prado Montes LA, Torelly LF. Rapid maxillary expansion in the deciduous and mixed dentition evaluated through posteroanterior cephalometric analysis. *Am J Orthod Dentofacial Orthop.* 1995;107:268–75.
- Cross DL, McDonald JP. Effect of rapid maxillary expansion on skeletal, dental, and nasal structures: a postero-anterior cephalometric study. *Eur J Orthod.* 2000;22:519–28.
- Basciftci FA, Karaman AI. Effects of a modified acrylic bonded rapid maxillary expansion appliance and vertical chin cap on dentofacial structures. *Angle Orthod.* 2002;72:61–71.
- Garrett BJ, Caruso JM, Rungcharassaeng K, Farrage JR, Kim JS, Taylore GD. Skeletal effects to the maxilla after rapid maxillary expansion assessed with cone-beam computed tomography. *Am J Orthod Dentofacial Orthop.* 2008;134, 8e1–e11.
- Ballanti F, Lione R, Baccetti T, Franchi L, Cozza P. Treatment and posttreatment skeletal effects of rapid maxillary expansion investigated with low-dose computed tomography in growing subjects. *Am J Orthod Dentofacial Orthop.* 2010;138:311–7.
- Christie KF, Boucher N, Chung CH. Effects of bonded rapid palatal expansion on the transverse dimensions of the maxilla: a cone-beam computed tomography study. *Am J Orthod Dentofacial Orthop.* 2010;137:579–85.
- Görgülü S, Gokce SM, Olmez H, Sagdic D, Faith O. Nasal cavity volume changes after rapid maxillary expansion in adolescents evaluated with 3-dimensional simulation and modeling programs. *Am J Orthod Dentofacial Orthop.* 2011;140:633–40.
- Smith T, Ghoneima A, Stewart K, Liu S, Eckert G, Halum S, et al. Three-dimensional computed tomography analysis of airway volume changes after rapid maxillary expansion. *Am J Orthod Dentofacial Orthop.* 2012;141:618–26.
- Cordasco G, Nucera R, Fastuca R, Matarese G, Lindauer SL, Leone P, et al. Effects of orthopedic maxillary expansion on nasal cavity size in growing subjects: a low dose computer tomography clinical trial. *Int J Pediatr Otorhinolaryngol.* 2012;76:1547–51.
- Iwasaki T, Saitoh I, Takemoto Y, Inada E, Kanomi R, Hayasaki H, et al. Improvement of nasal airway ventilation after rapid maxillary expansion evaluated with computational fluid dynamics. *Am J Orthod Dent Orthod.* 2012;141:269–78.
- Ribeiro ANC, De Paiva JB, Rino-Neto J, Illipronti-Filho E, Trivino T, Fantini SM. Upper airway expansion after rapid maxillary expansion evaluated with cone beam computed tomography. *Angle Orthod.* 2012;82:458–63.
- Bazargani F, Feldmann I, Bondemark L. Three-dimensional analysis of effects of rapid maxillary expansion on facial sutures and bones. A systematic review. *Angle Orthod.* 2013;83:1074–82.
- Kanomi R, Deguchi T, Kakuno E, Yamamoto TT, Roberts WE. CBCT of skeletal changes following rapid maxillary expansion to increase arch-length with a development-dependent bonded or banded appliance. *Angle Orthod.* 2013;83:851–7.
- Çörekçi B, Göyenc YB. Dentofacial changes from fan-type rapid maxillary expansion vs traditional rapid maxillary expansion in early mixed dentition: a prospective clinical trial. *Angle Orthod.* 2013;83:842–50.
- El H, Palomo JM. Three-dimensional evaluation of upper airway following rapid maxillary expansion: a CBCT study. *Angle Orthod.* 2014;84:265–73.
- Toklu MG, Germec-Cakan D, Tozlu M. Periodontal, dentoalveolar, and skeletal effects of tooth-borne and tooth-bone-borne expansion appliances. *Am J Orthod Dentofacial Orthop.* 2015;148:97–109.
- LLeri Z, Basciftci FA. Asymmetric rapid maxillary expansion in true unilateral crossbite malocclusion: a prospective controlled clinical study. *Angle Orthod.* 2015;85:245–52.
- Berger JL, Pangrazio-Kulbersh V, Thomas BW, Kaczynski R. Photographic analysis of facial changes associated with maxillary expansion. *Am J Orthod Dentofacial Orthop.* 1999;116:563–71.
- Karaman AI, Basciftci FA, Gelgör IE, Demir A. Examination of soft tissue changes after rapid maxillary expansion. *World J Orthod.* 2002;3:217–22.
- Kim KB, Adams D, Araújo EA, Behrents RG. Evaluation of immediate soft tissue changes after rapid maxillary expansion. *Dental Press J Orthod.* 2012;17:157–64.

36. Magnusson A, Bjerlin K, Kim H, Nilsson P, Marcusson A. Three-dimensional computed tomographic analysis of changes to the external features of the nose after surgically assisted rapid maxillary expansion and orthodontic treatment: a prospective longitudinal study. *Am J Orthod Dentofacial Orthop.* 2013;144:404–13.
37. Johnson BM, McNamara JA, Bandeen RL, Baccetti T. Changes in soft tissue nasal widths associated with rapid maxillary expansion in prepubertal and postpubertal subjects. *Angle Orthod.* 2010;80:995–1001.
38. Palaisa J, Ngan P, Martin C, Razmus T. Use of conventional tomography to evaluate changes in the nasal cavity with rapid palatal expansion. *Am J Orthod Dentofacial Orthop.* 2007;132:458–66.
39. Kulbersh VP, Wine P, Haughey M, Pajtas B, Kaczynski R. Cone beam computed tomography evaluation of changes in the naso-maxillary complex associated with two types of maxillary expanders. *Angle Orthod.* 2012;82:448–57.
40. Yilmaz BS, Kucukkleles N. Skeletal, soft tissue, and airway changes following the alternate maxillary expansions and constrictions protocol. *Angle Orthod.* 2015;85:117–26.
41. Rhine JS, Campbell HR. Thickness of facial tissues in American blacks. *J Forensic Sci.* 1980;25:847–58.
42. Stephan CN, Simpson EK. Facial soft tissue depths in craniofacial identification (Part I): an analytical review of the published adult data. *J Forensic Sci.* 2008;53:1257–72.
43. Cevidanes L, Oliveira AEF, Motta A, Phillips C, Burke B, Tyndall D. Head orientation in CBCT – generated cephalograms. *Angle Orthod.* 2009;79:971–7.