



ARTIGO ORIGINAL

Anti-inflammatory effects of hyperbaric oxygen on irradiated laryngeal tissues[☆]



Mitat Arıcıgil^{a,*}, Mehmet Akif Dündar^a, Abitter Yücel^b, Hamdi Arbağ^a, Abdullah Arslan^c, Meryem Aktan^d, Sıdıka Fındık^e e İbrahim Kılınç^f

^a Necmettin Erbakan University, Department of Otorhinolaryngology, Head and Neck Surgery, Konya, Turquia

^b Horasan State Hospital, Department of Otorhinolaryngology, Head and Neck Surgery, Erzurum, Turquia

^c Necmettin Erbakan University, Department of Undersea and Hyperbaric Medicine, Konya, Turquia

^d Necmettin Erbakan University, Department of Radiation Oncology, Konya, Turquia

^e Necmettin Erbakan University, Department of Pathology, Konya, Turquia

^f Necmettin Erbakan University, Department of Biochemistry, Konya, Turquia

Recebido em 18 de novembro de 2016; aceito em 5 de fevereiro de 2017

Disponível na Internet em 23 de junho de 2017

KEYWORDS

Hyperbaric oxygen;
Neck radiotherapy;
Inflammation

Abstract

Introduction: To manage the complications of irradiation of head and neck tissue is a challenging issue for the otolaryngologist. Definitive treatment of these complications is still controversial. Recently, hyperbaric oxygen therapy is promising option for these complications.

Objective: In this study, we used biochemical and histopathological methods to investigate the efficacy of hyperbaric oxygen against the inflammatory effects of radiotherapy in blood and laryngeal tissues when radiotherapy and hyperbaric oxygen are administered on the same day.

Methods: Thirty-two Wistar Albino rats were divided into four groups. The control group was given no treatment, the hyperbaric oxygen group was given only hyperbaric oxygen therapy, the radiotherapy group was given only radiotherapy, and the radiotherapy plus hyperbaric oxygen group was given both treatments on the same day.

Results: Histopathological and biochemical evaluations of specimens were performed. Serum tumor necrosis factor- α , interleukin-1 β , and tissue inflammation levels were significantly higher in the radiotherapy group than in the radiotherapy plus hyperbaric oxygen group, whereas interleukin-10 was higher in the radiotherapy plus hyperbaric oxygen group.

DOI se refere ao artigo: <http://dx.doi.org/10.1016/j.bjorl.2017.02.001>

[☆] Como citar este artigo: Arıcıgil M, Dündar MA, Yücel A, Arbağ H, Arslan A, Aktan M, et al. Anti-inflammatory effects of hyperbaric oxygen on irradiated laryngeal tissues. Braz J Otorhinolaryngol. 2018;84:206–11.

* Autor para correspondência.

E-mail: maricigil79@gmail.com (M. Arıcıgil).

A revisão por pares é da responsabilidade da Associação Brasileira de Otorrinolaringologia e Cirurgia Cérvico-Facial.

PALAVRAS-CHAVE

Oxigênio hiperbárico;
Radioterapia
de pescoço;
Inflamação

Conclusion: When radiotherapy and hyperbaric oxygen are administered on the same day, inflammatory cytokines and tissue inflammation can be reduced in an early period of radiation injury.

© 2017 Associação Brasileira de Otorrinolaringologia e Cirurgia Cérvico-Facial. Published by Elsevier Editora Ltda. This is an open access article under the CC BY license (<http://creativecommons.org/licenses/by/4.0/>).

Efeitos anti-inflamatórios do oxigênio hiperbárico sobre tecidos laríngeos irradiados**Resumo**

Introdução: O manejo das complicações da irradiação do tecido da cabeça e pescoço é uma questão desafiadora para o otorrinolaringologista. O tratamento definitivo dessas complicações ainda é controverso. Recentemente, a oxigenoterapia hiperbárica tem sido uma opção promissora para essas complicações.

Objetivo: Nesse estudo foram usados métodos bioquímicos e histopatológicos para investigar a eficácia do oxigênio hiperbárico contra os efeitos inflamatórios da radioterapia no sangue e nos tecidos laríngeos, quando a radioterapia e oxigênio hiperbárico são administrados no mesmo dia.

Métodos: Trinta e dois ratos Wistar albinos foram divididos em quatro grupos. O grupo controle não recebeu tratamento, o grupo de oxigênio hiperbárico recebeu apenas oxigenoterapia hiperbárica, o grupo de radioterapia recebeu apenas radioterapia e o grupo de radioterapia com oxigênio hiperbárico recebeu ambos os tratamentos no mesmo dia.

Resultados: Foram realizadas avaliações histopatológicas e bioquímicas dos espécimes. Os níveis séricos de fator de necrose tumoral- α , interleucina-1 β e inflamação tecidual foram significativamente maiores no grupo de radioterapia do que no grupo de radioterapia mais oxigênio hiperbárico, enquanto que a interleucina-10 foi maior no grupo de radioterapia mais oxigênio hiperbárico.

Conclusão: Quando a radioterapia e o oxigênio hiperbárico são administrados no mesmo dia, as citocinas inflamatórias e a inflamação tecidual podem ser reduzidas no período inicial da radiação.

© 2017 Associação Brasileira de Otorrinolaringologia e Cirurgia Cérvico-Facial. Publicado por Elsevier Editora Ltda. Este é um artigo Open Access sob uma licença CC BY (<http://creativecommons.org/licenses/by/4.0/>).

Introdução

Neoplasias de cabeça e pescoço são os tipos mais frequentes de câncer em todo o mundo. Em estudos epidemiológicos, eles são classificados em 10^o lugar globalmente e sua incidência aumentou consideravelmente nos últimos 10 anos. O tratamento do câncer de cabeça e pescoço é complexo e requer uma abordagem multidisciplinar.¹ A radioterapia é usada como uma opção de tratamento primário ou adjuvante para essas condições neoplásicas. A irradiação da região do pescoço pode ser feita na presença de metástases em linfonodos cervicais da laringe, ou neoplasias de qualquer outra região, ou nas diversas fases do câncer de laringe.² Além da natureza terapêutica, a radioterapia tem efeitos danosos definidos sobre os tecidos circundantes e esses efeitos podem ocorrer nas fases iniciais ou tardias. A boca seca, a mucosite, a radionecrose de tecidos moles (RNTM), a osteorradionecrose (ORN) e a radionecrose laríngea (RNL) são alguns dos exemplos desses efeitos colaterais.^{2,3}

A radiação causa a liberação de mediadores inflamatórios, marca o início do processo inflamatório, e esses

resultam em um aumento da atividade oxidante nos tecidos danificados.⁴ A radiação não somente provoca danos nos tecidos através das espécies reativas de oxigênio (ROS) e da ionização, mas também através da via da caspase e ativação dos citocromos e, como resultado, a necrose se desenvolve nos tecidos danificados por isquemia e apoptose.^{5,6} A célula tenta combater esse efeito prejudicial ao ativar seu sistema de defesa (citocinas anti-inflamatórias, atividade antioxidante).⁷

Recentemente, vários estudos científicos sobre o manejo dos efeitos colaterais da radioterapia foram feitos e antioxidantes fitoterápicos, vários agentes químicos, vitaminas, moléculas antioxidantes exógenas e oxigênio hiperbárico (HBO₂) foram usados nesses estudos.^{6,8-11} O HBO₂ tem sido amplamente usado para o tratamento de várias doenças durante décadas. O tratamento de feridas diabéticas, necrose de retalho e perda auditiva súbita é um dos exemplos mais significativos.¹²⁻¹⁴

No presente estudo, métodos bioquímicos e histopatológicos foram usados para investigar a eficácia do oxigênio hiperbárico contra os efeitos inflamatórios iniciais da

radioterapia no tecido laríngeo quando radioterapia e HBO₂ são administrados no mesmo dia.

Método

Esse estudo foi revisado e aprovado pelo Comitê Institucional de Cuidados e Uso de Animais e o Comitê de Ética local. O número de ratos em cada grupo foi restringido pelo comitê de ética.

Desenho experimental

Foram divididos em quatro grupos 32 ratos albinos Wistar. O grupo de controle (n=8) não recebeu tratamento durante o período de estudo. O grupo de tratamento com HBO₂ (HBO₂) (n=8) recebeu apenas HBO₂ durante o estudo. O grupo de radioterapia (RT) (n=8) recebeu apenas RT durante o estudo. O grupo RT mais HBO₂ (RT + HBO₂) (n=8) recebeu RT e HBO₂ no mesmo dia.

Animais

Ratos albinos Wistar (fêmeas, 230 ± 20 g) foram alojados em condições normais (20 ± 1 °C de temperatura ambiente, 60 ± 10% de umidade e um ciclo de luz/escuro de 12/12 h) em gaiolas regulares e com acesso livre a alimentos e água. Todos os experimentos foram conduzidos de acordo com o Guia para o Cuidado e Uso de Animais de Laboratório publicado pelo US Public Health Service.

Irradiação da região do pescoço

A radioterapia foi aplicada sob anestesia geral com 10 mg/kg de cetamina e 8 mg/kg de xilazina por via intraperitoneal (i.p.) para imobilizar os ratos antes da exposição à radiação. Os animais foram colocados sobre uma placa de plexiglass e estabilizados na posição supina. A região cervical de cada rato foi definida por simulação e irradiada com 2 Gray (Gy) por minuto, para uma dose total de 18 Gy com feixes de fótons de 6MV (acelerador linear, Siemens, Primus). Usou-se a técnica "distância fonte eixo" e a distância entre o centro da fonte e a laringe foi de 100 cm. Um *bolus* de 10 mm foi aplicado acima do pescoço para compensar a profundidade da dose. Cada rato foi exposto a uma única dose de radiação. Os animais foram devolvidos às suas gaiolas originais após a irradiação.

Tratamento com HBO₂

Os animais foram tratados com HBO₂ na sala de pressão dos animais de pesquisa na Unidade de Cuidados e Investigação Animal. Os ratos receberam HBO₂ uma vez por dia, seis dias por semana, durante quatro semanas. Os ratos foram levados para a sala de pressão dentro de suas gaiolas e, após ventilação com oxigênio a 100%, a pressão da cabine foi regulada para 2,4 atmosferas absolutas durante 10 minutos. A ventilação foi fornecida em intervalos durante todos os 90 minutos de tratamento. A saída da sala de pressão levou 10 minutos. Os ratos no grupo RT + HBO₂ iniciaram o

tratamento com HBO₂ antes da radioterapia, no mesmo dia em que a RT foi administrada.

Protocolo de eutanásia

Quatro semanas após a administração de RT, todos os ratos foram colocados sob anestesia geral com 10 mg/kg de cetamina e 8 mg/kg de xilazina i.p. Os corações dos ratos foram perfurados e o sangue retirado. Posteriormente, foram imediatamente decapitados e seus tecidos laríngeos removidos cirurgicamente.

Avaliação histopatológica e imuno-histoquímica

Fez-se fixação tecidual em formaldeído a 10% por 24 horas e, em seguida, os tecidos foram incorporados a blocos de parafina. Os tecidos processados foram então cortados com um micrótomo. Cortes transversais de 5 microns de espessura de todos os blocos foram colocados sobre lâminas revestidas com lisina. Um corte transversal de cada bloco foi separado para coloração com hematoxilina e eosina (H + E); uma corte transversal foi corado com o método de coloração imuno-histoquímica para mostrar a presença do anticorpo CD45 (*Leukocyte Common Antigen* - LCA). Usou-se o kit Thermo AntiLCA policlonal (PA5-23528, EUA) para demonstrar a presença de LCA. Todas as preparações foram analisadas com um microscópio óptico Olympus BX51 pelo mesmo patologista cegado para esses grupos. Uma avaliação geral da cartilagem foi feita com coloração H + E e o nível de inflamação foi avaliado com coloração imuno-histoquímica para LCA.

Os níveis de inflamação e metaplasia foram calculados como a seguir: 0 - sem inflamação, 1 - inflamação leve, 2 - inflamação moderada, 3 - inflamação grave, 0 - sem metaplasia, 1 - com metaplasia.

Avaliação bioquímica

Foi feita a medida de citocinas pró-inflamatórias e anti-inflamatórias e os valores de oxidantes no plasma dos ratos foram determinados. As amostras de sangue foram transferidas para tubos com K3-EDTA e centrifugadas a 1000 g durante 10 minutos a +4° C. As amostras de plasma foram separadas e armazenadas a 0 °C. As amostras de plasma foram posteriormente descongeladas para uso. Os níveis de TNF- α (Biolegend, San Diego, Califórnia, EUA), IL1- β e IL-10 (Boster Biological Technology, Califórnia, EUA) foram medidos em amostras homogeneizadas por ensaio imunoenzimático (Elisa) com kits comerciais, como recomendado pelos fabricantes.

Análise estatística

Os dados foram analisados com o programa de *software* SPSS 23.0 (EUA). Para comparação entre os grupos, usou-se a análise de variância de Kruskal-Wallis. Para determinar as diferenças significativas entre os grupos, usou-se o teste U de Mann-Whitney com correção de Bonferroni. Um valor de $p < 0,05$ foi considerado estatisticamente significativo.

Tabela 1 Metaplasia escamosa e níveis de inflamação dos grupos de ratos

Alterações histopatológicas	Controle (n = 8)	HBO ₂ (n = 8)	RT (n = 8)	RT + HBO ₂ (n = 8)
<i>Metaplasia escamosa</i>				
Metaplasia +	0	0	7	2
Metaplasia -	8	8	1	6
<i>Inflamação</i>				
Sem inflamação	8	7	0	0
Inflamação leve	0	1	1	4
Inflamação moderada	0	0	3	3
Inflamação grave	0	0	4	1

Resultados

Achados histopatológicos e imuno-histoquímicos

As variações histopatológicas e suas distribuições nos espécimes em todos os grupos são mostradas na [tabela 1](#) e na [figura 1](#). A inflamação e a metaplasia observadas no tecido laríngeo não foram estatisticamente significativas entre os grupos controle e HBO₂ ($p > 0,05$). A taxa de inflamação e metaplasia no tecido cartilaginoso foi significativamente maior no grupo RT, comparado com os grupos controle, HBO₂ e RT + HBO₂ ($p < 0,05$). O tecido cartilaginoso dos ratos no grupo RT + HBO₂ apresentou uma taxa significativamente mais elevada de inflamação e nível de metaplasia escamosa do que os grupos controle e HBO₂.

Achados bioquímicos

Os resultados dos parâmetros bioquímicos de todos os grupos são apresentados na [tabela 2](#). Não houve diferenças estatisticamente significativas nos valores de TNF- α , IL1- β e IL-10

entre os grupos controle e HBO₂ ($p > 0,05$). Os valores de TNF- α e IL1- β foram significativamente mais elevados no grupo RT quando comparado com o grupo controle ($p < 0,05$), enquanto IL-10 foi maior no grupo controle ($p < 0,05$). Os valores de TNF- α e IL1- β foram significativamente maiores no grupo RT do que no grupo RT + HBO₂ ($p < 0,05$), enquanto IL-10 foi maior no grupo RT + HBO₂ ($p < 0,05$). Os valores de IL1- β foram significativamente maiores no grupo RT + HBO₂ do que no grupo HBO₂ ($p < 0,05$), enquanto que IL-10 foi maior no grupo HBO₂ ($p < 0,05$). Não houve diferença significativa nos valores de TNF- α entre esses dois grupos ($p > 0,05$). TNF- α e IL1- β foram significativamente maiores no grupo RT + HBO₂ do que no grupo controle ($p < 0,05$). Não houve diferença estatisticamente significativa nos valores de IL-10 entre esses dois grupos ($p > 0,05$) ([tabela 2](#) e [tabela 3](#)).

Discussão

Os sinais e sintomas após a conclusão do tratamento com RT são descritos como iniciais se ocorrem nos primeiros três

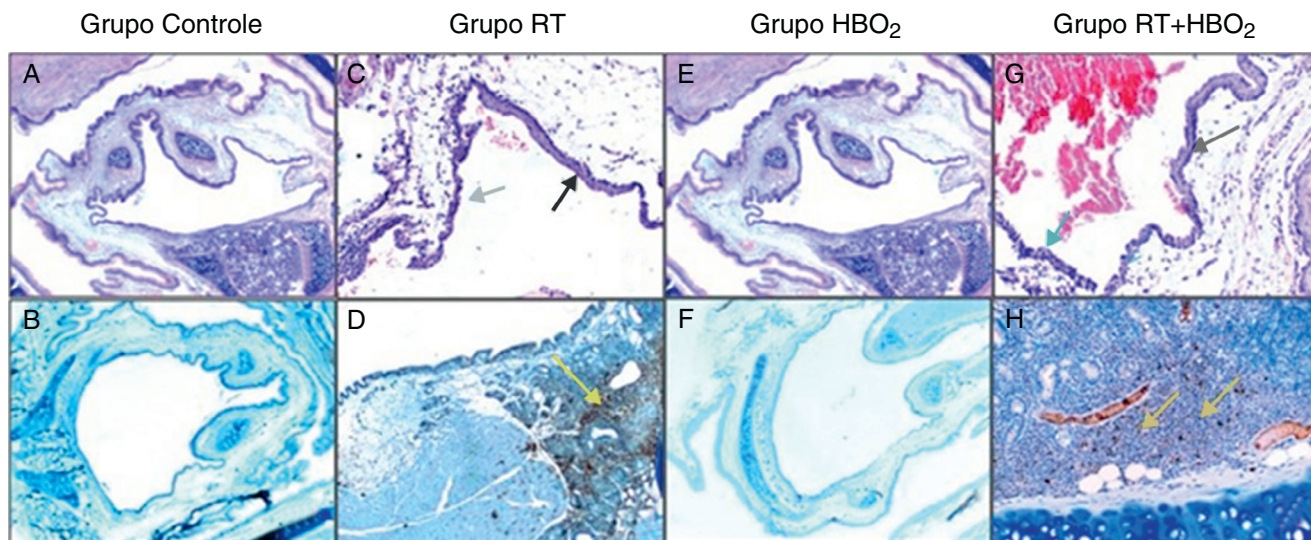


Figura 1 Fotomicrografias representativas da histologia da cartilagem nos grupos de controle, HBO₂, RT e RT + HBO₂. Grupo de controle: A, aparência geral da coloração H&E ($\times 20$); B, LCA na imuno-histoquímica ($\times 20$). Grupo RT: C, H&E ($\times 100$), seta negra: metaplasia escamosa; seta azul: epitélio colunar. D, LCA na imuno-histoquímica ($\times 40$), seta amarela: linfócitos LCA positivos. Grupo HBO₂: E, H&E ($\times 20$) aparência geral; F, LCA na imuno-histoquímica ($\times 20$). Grupo RT + HBO₂: G, H&E ($\times 100$), seta negra: metaplasia escamosa; seta azul: epitélio colunar; H, LCA na imuno-histoquímica ($\times 100$); linfócitos LCA positivos.

Tabela 2 Valores de citocinas pró-inflamatórias e anti-inflamatórias dos grupos

Grupos	IL-1 β (Média/DP) pg/mL pg/ml	IL-10 (Média/DP) pg/mL pg/ml	TNF- α (Média/DP) pg/mL pg/ml
Controle	22 \pm 2,06	42 \pm 6,8	17 \pm 2,27
HBO ₂	23 \pm 2,69	43 \pm 6,7	19 \pm 3,46
RT	55 \pm 6,89	21 \pm 1,89	31 \pm 3,58
RT + HBO ₂	44 \pm 2,85	32 \pm 5,99	24 \pm 2,62

DP, desvio padrão.

Tabela 3 *p*-valores que mostram comparações entre os grupos importantes

Comparação de grupo	Controle vs. HBO ₂ <i>p</i> -valor	Controle vs. RT <i>p</i> -valor	Controle vs. RT + HBO ₂ <i>p</i> -valor	RT vs. RT + HBO ₂ <i>p</i> -valor	HBO ₂ vs. RT <i>p</i> -valor	HBO ₂ vs. RT + HBO ₂ <i>p</i> -valor
IL-1 β	0,462	0,006 ^a	0,006 ^a	0,03 ^a	0,03 ^a	0,006 ^a
TNF- α	0,093	0,006 ^a	0,006 ^a	0,012 ^a	0,006 ^a	0,21
IL-10	0,754	0,006 ^a	0,116	0,006 ^a	0,006 ^a	0,036 ^a

^a Valores estatisticamente significantes.

meses e tardios se ocorrem após os primeiros seis meses. Os efeitos iniciais e tardios da RT no tecido normal são diferentes no que se refere à fisiopatologia e apresentação clínica. As alterações relacionadas com os efeitos iniciais da RT são um resultado do aumento da morte celular por lesão ao DNA ou formação de ROS, enquanto que as alterações tardias relacionadas à RT são o resultado de lesão vascular e fibrose. Essas alterações são geralmente progressivas.¹⁵⁻¹⁷ Em neoplasias de cabeça e pescoço, a radioterapia é administrada em doses mais baixas e sessões repetidas. O objetivo da administração de uma dose única elevada de radioterapia em nosso estudo foi induzir com sucesso a lesão por radiação e a dose de radiação que administramos foi decidida considerando estudos anteriores semelhantes.⁷ Em nosso estudo, o tratamento com HBO₂ foi iniciado no mesmo dia que a radioterapia, porque o tratamento com HBO₂ foi dado para exercer um efeito protetor, não para o tratamento do tecido danificado.

HBO₂ é geralmente usado para tratar os efeitos tardios da radiação após a radioterapia. Narozny et al.¹⁸ relataram que de 548 pacientes que receberam RT para tratar neoplasias de cabeça e pescoço, condroradionecrose de grau 3 e 4 desenvolveram-se em seis pacientes e todos tiveram remissão de sintomas após tratamento convencional seguido de HBO₂. Em outra revisão retrospectiva, foi relatado que nenhum dos cinco pacientes com condroradionecrose tratados com HBO₂ necessitou de laringectomia e dois dos quatro pacientes desse grupo que eram dependentes de traqueotomia foram decanulados.¹⁶ Filntisis et al.¹⁷ administraram tratamento adjuvante com HBO₂ em 18 pacientes com radionecrose de grau 3 e 4 e 13 (72,2%) desses pacientes apresentaram maior recuperação após tratamento com HBO₂; cinco (27,8%) pacientes necessitaram de laringectomia total devido ao insucesso do tratamento. Filntisis relatou que o tratamento com HBO₂ é uma maneira segura e fácil de usar tratamento adjuvante na radionecrose da laringe resistente aos tratamentos conservadores. Além disso, em um estudo de Roh et al.,¹⁹ de seis pacientes diagnosticados com condroradionecrose e tratados com desbridamento inicial e HBO₂, a recuperação foi observada

em cinco pacientes, enquanto que um paciente teve de ser submetido à laringectomia total devido ao insucesso do tratamento. Em um estudo de Niezgod et al.²⁰ HBO₂ foi usado no tratamento de várias lesões teciduais causadas por radiação e a recuperação foi obtida em casos de laringodionecrose combinada com várias outras lesões teciduais.

Em todos os estudos acima mencionados, HBO₂ foi administrado como tratamento após a lesão ter ocorrido, o que envolvia principalmente lesões tardias por radiação. Em nosso estudo, HBO₂ foi usado ao mesmo tempo em que a radioterapia, para determinar os seus efeitos sobre a inflamação do tecido e a proteção do tecido contra a inflamação. Consequentemente, o uso de HBO₂ reduziu consideravelmente a inflamação. Quando os ratos foram decapitados na quarta semana, a inflamação que ocorreu devido à radioterapia foi um efeito inicial e até certo ponto o HBO₂ tinha suprimido a inflamação que poderia causar lesões nos tecidos. São necessários seis meses para que os efeitos tardios sejam observados.

Estudos têm pesquisado o efeito anti-inflamatório de HBO₂. Em um estudo de Chen et al.,²¹ a artéria cerebral média dos ratos foi ocluída, tornou o cérebro hipóxico. HBO₂ foi usado no tratamento e foi demonstrado que houve diminuição das citocinas inflamatórias e aumento da atividade antioxidante. Em nosso estudo, HBO₂ diminuiu as citocinas inflamatórias e inflamação do tecido, mas aumentou a citocina anti-inflamatória. Em outro estudo, a lesão do cólon foi induzida em ratos pela administração de dextrano sulfato de sódio e, em seguida, HBO₂ foi aplicado.²² HBO₂ reduziu as citocinas pró-inflamatórias e suprimiu a inflamação. Arslan et al.²³ induziram um trauma acústico, tratado com dexametasona e HBO₂, e então compararam esses dois agentes em seu estudo. Eles relataram que quando HBO₂ é aplicado, especialmente nas primeiras 24 horas, pode ser tão eficaz quanto a dexametasona como agente anti-inflamatório. O efeito anti-inflamatório de HBO₂ é um fator comum nesses estudos e seus resultados são semelhantes aos nossos.

Nosso estudo tem algumas limitações. Em primeiro lugar, o efeito anti-inflamatório do HBO₂ foi avaliado no início do

período após a lesão por radiação, mas esse efeito anti-inflamatório sobre os efeitos tardios da radiação, tais como necrose de tecido mole, não foi avaliado. Além disso, o efeito anti-inflamatório de HBO₂ sobre os efeitos antitumorais da radioterapia não é conhecido. A outra limitação é que os efeitos das múltiplas doses de baixa radiação não puderam ser previstos porque uma única e grande dose foi usada nesse estudo.

Conclusão

HBO₂ desempenha um papel anti-inflamatório no período inicial após a lesão causada pela radioterapia no tecido quando administrado no mesmo dia que a radioterapia. São necessários mais estudos para demonstrar os efeitos tardios quando os dois agentes são administrados no mesmo dia, bem como os efeitos no tecido tumoral.

Considerações éticas

O estudo foi conduzido no Experimental Animals Research and Application Center da Faculdade de Medicina. A aprovação do conselho ético foi obtida (número 2015-008).

Conflitos de interesse

Os autores declaram não haver conflitos de interesse.

Agradecimentos

O inglês desse documento foi editado por Elsevier English Editing.

Referências

- Gilyoma JM, Rambau PF, Masalu N, Kayange NM, Chalya PL. Head and neck cancers: a clinico-pathological profile and management challenges in a resource-limited setting. *BMC Res Notes*. 2015;12:772.
- Bekiroglu F, Wright S, Grew N. Chondroradionecrosis of larynx following radiotherapy for metastatic neck disease originating from oral carcinoma. *Int J Oral Maxillofac Surg*. 2007;36:459–61.
- Vudiniabola S, Pirone C, Williamson J, Goss AN. Hyperbaric oxygen in the therapeutic management of osteoradionecrosis of the facial bones. *Int J Oral Maxillofac Surg*. 2000;29:435–8.
- Lopez-Jornet P, Gómez-García F, García Carrillo N, Valle-Rodríguez E, Xerafin A, Vicente-Ortega V. Radioprotective effects of lycopene and curcumin during local irradiation of parotid glands in Sprague Dawley rats. *Br J Oral Maxillofac Surg*. 2016;54:275–9.
- Shinomiya N. New concepts in radiation-induced apoptosis: 'premitotic apoptosis' and 'postmitotic apoptosis'. *J Cell Mol Med*. 2001;5:240–53.
- Feinendegen LE. Reactive oxygen species in cell responses to toxic agents. *Hum Exp Toxicol*. 2002;21:85–90.
- Jung JH, Jung J, Kim SK, Woo SH, Kang KM, Jeong BK, et al. Alpha lipoic acid attenuates radiation-induced thyroid injury in rats. *PLoS One*. 2014;9:e112253.
- Aghel S, Pouramir M, Moghadamnia AA, Moslemi D, Molania T, Ghassemi L, et al. Effect of iranian propolis on salivary total antioxidant capacity in gamma-irradiated rats. *J Dent Res Dent Clin Dent Pro*. 2014;8:235–9.
- Bennett MH, Feldmeier J, Hampson N, Smee R, Milross C. Hyperbaric oxygen therapy for late radiation tissue injury. *Cochrane Database Syst Rev*. 2005:CD005005.
- Abedi SM, Yarmand F, Motallebnejad M, Seyedmajidi M, Moslemi D, Ashrafpour M, et al. Vitamin E protects salivary glands dysfunction induced by ionizing radiation in rats. *Arch Oral Biol*. 2015;60:1403–9.
- Kececi M, Akpolat M, Gulle K, Gencer E, Sahbaz A. Evaluation of preventive effect of Shilajit on radiation-induced apoptosis on ovaries. *Arch Gynecol Obstet*. 2016;293:1255–62.
- Sunkari VG, Lind F, Botusan IR, Kashif A, Liu ZJ, Ylä-Herttua S, et al. Hyperbaric oxygen therapy activates hypoxia-inducible factor 1 (HIF-1), which contributes to improved wound healing in diabetic mice. *Wound Repair Regen*. 2015;23:98–103.
- Xie XG, Zhang M, Dai YK, Ding MS, Meng SD. Combination of vascular endothelial growth factor-loaded microspheres and hyperbaric oxygen on random skin flap survival in rats. *Exp Ther Med*. 2015;10:954–8.
- Sevil E, Bercin S, Muderris T, Gul F, Kiris M. Comparison of two different steroid treatments with hyperbaric oxygen for idiopathic sudden sensorineural hearing loss. *Eur Arch Otorhinolaryngol*. 2016;273:2419–26.
- Allen CT, Lee CJ, Merati AL. Clinical assessment and treatment of the dysfunctional larynx after radiation. *Otolaryngol Head Neck Surg*. 2013;149:830–9.
- London SD, Park SS, Gampper TJ, Hoard MA. Hyperbaric oxygen for the management of radionecrosis of bone and cartilage. *Laryngoscope*. 1998;108:1291–6.
- Filintisis GA, Moon RE, Kraft KL, Farmer JC, Scher RL, Piantadosi CA. Laryngeal radionecrosis and hyperbaric oxygen therapy: report of 18 cases and review of the literature. *Ann Otol Rhinol Laryngol*. 2000;109:554–62.
- Narozny W, Sicko Z, Kot J, Stankiewicz C, Przewozny T, Kuczkowski J. Hyperbaric oxygen therapy in the treatment of complications of irradiation in head and neck area. *Undersea Hyperb Med*. 2005;32:103–10.
- Roh JL. Chondroradionecrosis of the larynx: diagnostic and therapeutic measures for saving the organ from radiotherapy sequelae. *Clin Exp Otorhinolaryngol*. 2009;2:115–9.
- Niezgoda JA, Serena TE, Carter MJ. Outcomes of radiation injuries using hyperbaric oxygen therapy: an observational cohort study. *Adv Skin Wound Care*. 2016;29:12–9.
- Chen LF, Tian YF, Lin CH, Huang LY, Niu KC, Lin MT. Repetitive hyperbaric oxygen therapy provides better effects on brain inflammation and oxidative damage in rats with focal cerebral ischemia. *J Formos Med Assoc*. 2014;113:620–8.
- Novak S, Drenjancevic I, Vukovic R, Kellermayer Z, Cosic A, Levak MT, et al. Antiinflammatory effects of hyperbaric oxygenation during dss-induced colitis in balb/c mice include changes in gene expression of hif-1 α , proinflammatory cytokines, and antioxidative enzymes. *Mediators Inflamm*. 2016;2016:7141430.
- Arslan HH, Satar B, Serdar MA, Ozler M, Yilmaz E. Effects of hyperbaric oxygen and dexamethasone on proinflammatory cytokines of rat cochlea in noise-induced hearing loss. *Otol Neurotol*. 2012;33:1672–8.