



ARTIGO ORIGINAL

## Breaking paradigms in severe epistaxis: the importance of looking for the S-point<sup>☆</sup>



Eduardo Macoto Kosugi<sup>a,\*</sup>, Leonardo Balsalobre<sup>a,b</sup>, João Mangussi-Gomes<sup>a,b</sup>,  
Miguel Soares Tepedino<sup>c</sup>, Daniel Marcus San-da-Silva<sup>a</sup>, Erika Mucciolo Cabernite<sup>a</sup>,  
Diego Hermann<sup>b</sup> e Aldo Cassol Stamm<sup>b</sup>

<sup>a</sup> Universidade Federal de São Paulo (UNIFESP), Escola Paulista de Medicina, Departamento de Otorrinolaringologia e Cirurgia de Cabeça e Pescoço, Setor de Rinologia, São Paulo, SP, Brasil

<sup>b</sup> Complexo Hospitalar Edmundo Vasconcelos, Centro de Otorrinolaringologia e Fonoaudiologia, São Paulo, SP, Brasil

<sup>c</sup> Policlínica de Botafogo, Departamento de Otorrinolaringologia, Rio de Janeiro, RJ, Brasil

Recebido em 2 de dezembro de 2017; aceito em 20 de dezembro de 2017  
Disponível na Internet em 26 de março de 2018

### KEYWORDS

Epistaxis;  
Nasal septum;  
Endoscopy;  
Natural orifice  
endoscopic surgery;  
Recurrence

### Abstract

**Introduction:** Since the introduction of nasal endoscopy into the field of Otorhinolaryngology, the treatment paradigm for cases of severe epistaxis has shifted toward early and precise identification of the bleeding site. Although severe epistaxis is usually considered to arise from posterior bleeding, an arterial vascular pedicle in the superior portion of the nasal septum, around the axilla projection of the middle turbinate, posterior to the septal body, frequently has been observed. That vascular pedicle was named the Stamm's S-point.

**Objective:** The aim of this study was to describe the S-point and report cases of severe epistaxis originating from it.

**Methods:** A retrospective case series study was conducted. Nine patients with spontaneous severe epistaxis, where the S-point was identified as the source of bleeding, were treated between March 2016 and March 2017.

**Results:** Male predominance (77.8%) with age average of 59.3 years old were reported. Most cases presented comorbidities (88.9%) and were not taking acetylsalicylic acid (66.7%). A predominance of left sided involvement (55.6%) and anteroposterior bleeding being the principal initial presentation (77.8%) was seen. Six patients (66.7%) presented with hemoglobin levels below 10 g/dL, and four (44.4%) required blood transfusion. Cauterization of S-point was performed in all patients, with complete resolution of bleeding. No patient experienced recurrence of severe epistaxis.

DOI se refere ao artigo: <https://doi.org/10.1016/j.bjorl.2017.12.007>

<sup>☆</sup> Como citar este artigo: Kosugi EM, Balsalobre L, Mangussi-Gomes J, Tepedino MS, San-da-Silva DM, Cabernite EM, et al. Breaking paradigms in severe epistaxis: the importance of looking for the S-point. Braz J Otorhinolaryngol. 2018;84:290–97.

\* Autor para correspondência.

E-mail: [edumacoto@gmail.com](mailto:edumacoto@gmail.com) (E.M. Kosugi).

A revisão por pares é da responsabilidade da Associação Brasileira de Otorrinolaringologia e Cirurgia Cérvico-Facial.

**PALAVRAS-CHAVE**

Epistaxe;  
 Septo nasal;  
 Endoscopia;  
 Cirurgia endoscópica  
 por orifício natural;  
 Recorrência

**Conclusion:** The Stamm's S-point, a novel source of spontaneous severe epistaxis, is reported, and its cauterization was effective and safe. Otolaryngologists must actively seek this site of bleeding in cases of severe epistaxis.

© 2018 Associação Brasileira de Otorrinolaringologia e Cirurgia Cérvico-Facial. Published by Elsevier Editora Ltda. This is an open access article under the CC BY license (<http://creativecommons.org/licenses/by/4.0/>).

**Quebrando paradigmas na epistaxe grave: a importância de procurar o S-point****Resumo**

**Introdução:** Desde a introdução da endoscopia nasal no campo de otorrinolaringologia, o paradigma de tratamento para casos graves de epistaxe voltou-se para a identificação precoce e correta do local de sangramento. Embora a epistaxe grave seja geralmente considerada uma hemorragia posterior, um pedículo vascular arterial tem sido frequentemente observado na porção superior do septo nasal, ao redor da projeção da axila da concha média, posterior ao tubérculo septal. Esse pedículo vascular foi chamado de Stamm's S-point.

**Objetivo:** Descrever o S-point e relatar casos graves de epistaxe que se originam nesse local.

**Método:** Um estudo retrospectivo de série de casos foi conduzido. Nove pacientes com epistaxe grave espontânea, na qual o S-point foi identificado como a fonte do sangramento, foram tratados de março de 2016 a março de 2017.

**Resultados:** Houve predominância do sexo masculino (77,8%) com média de 59,3 anos. A maioria dos casos apresentava comorbidades (88,9%), mas sem uso de ácido acetilsalicílico (66,7%). Observou-se predominância do lado esquerdo (55,6%) com sangramento anteroposterior como a principal apresentação inicial (77,8%). Seis pacientes (66,7%) apresentaram níveis de hemoglobina inferiores a 10 g/dL e quatro (44,4%) necessitaram de transfusão sanguínea. Cauterização do S-point foi feita em todos os pacientes, com resolução completa do sangramento. Nenhum paciente apresentou recorrência de epistaxe grave.

**Conclusão:** O Stamm's S-point é relatado como uma nova região de origem de epistaxe grave espontânea e o tratamento feito com cauterização foi eficaz e seguro. Os otorrinolaringologistas devem buscar ativamente esse local de sangramento em casos de epistaxe grave.

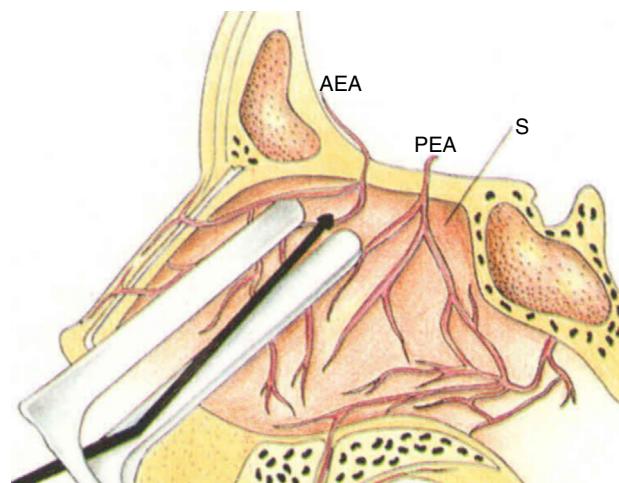
© 2018 Associação Brasileira de Otorrinolaringologia e Cirurgia Cérvico-Facial. Publicado por Elsevier Editora Ltda. Este é um artigo Open Access sob uma licença CC BY (<http://creativecommons.org/licenses/by/4.0/>).

**Introdução**

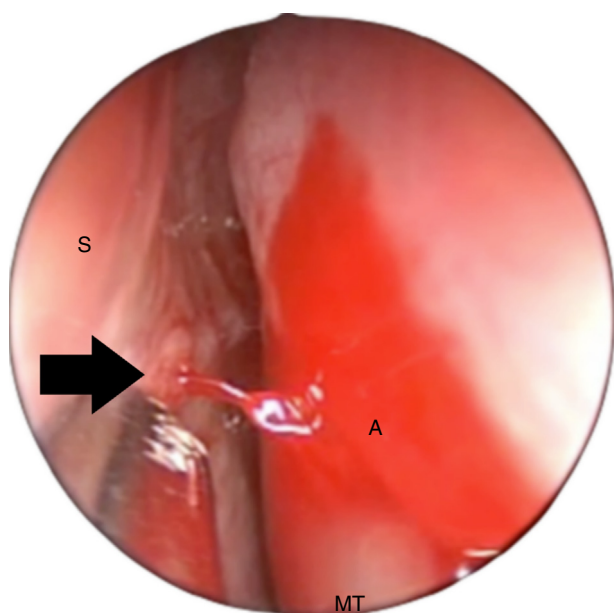
A epistaxe é umas das urgências mais comuns na prática otorrinolaringológica.<sup>1</sup> É extremamente frequente na população em geral, porém estima-se que apenas 10% dos casos procurem o atendimento médico, dada a sua característica benigna e autolimitada.<sup>2-4</sup> Epistaxes graves, que são episódios com potencial risco à vida e demandam conduta urgente e imediata,<sup>5</sup> são mais raras, mas sua ocorrência em serviços especializados de otorrinolaringologia pode chegar a 4% dos casos.<sup>1</sup>

As epistaxes graves são tradicionalmente referidas como sangramentos de origem posterior,<sup>5</sup> apesar de até 50% dos casos graves ou recidivantes não serem identificados apropriadamente.<sup>5,6</sup> Assim, o principal tratamento cirúrgico das epistaxes graves costuma ser a cauterização dos ramos da artéria esfenopalatina, com altas taxas de sucesso, apesar da necessidade variável de abordagem adicional da artéria etmoidal anterior (AEA).<sup>5,7</sup>

O septo nasal alto tem sido considerado um importante sítio de epistaxes graves, especialmente decorrentes dos ramos da AEA (fig. 1).<sup>8</sup> Mais especificamente, um ponto



**Figura 1** Cauterização microscópica dos ramos da artéria etmoidal anterior (AEA, artéria etmoidal anterior; PEA, artéria etmoidal posterior; S, septo).



**Figura 2** Fossa nasal esquerda, visão endoscópica superior, acima da axila da concha média (A). O S-point (seta preta) é um pedículo vascular na porção superior do septo nasal (S). Note que o jato de sangue pode ser forte o suficiente para alcançar a parede lateral do nariz e fluir posteriormente, simular epistaxe posterior (MT, concha média).

específico de sangramento foi descrito pelo autor sênior (ACS) na região superior do septo nasal, ao redor da projeção da “axila” da concha média, após o tubérculo septal, que se apresenta como um pedículo vascular arterial, geralmente com sangramento ativo (referência anedotal). Esse pedículo vascular arterial é denominado Stamm’s S-point (fig. 2).

O S-point parece ser um local frequente e estável de epistaxe grave atualmente. Devido a sua natureza arterial, o sangramento do S-point pode ser intenso o suficiente para atingir a parede lateral do nariz e drenar posteriormente, pode ser confundido com uma epistaxe posterior (fig. 2). Além disso, a área do S-point, bem superior, ao redor da axila da concha média, não é uma área rotineiramente examinada pelo otorrinolaringologista durante as cirurgias endoscópicas nasais e pode ser de difícil acesso endoscópico, pois fica posterior ao tubérculo septal. Portanto, epistaxes graves originárias do S-point podem não ser diagnosticadas corretamente e levar a falhas terapêuticas.

Este estudo é o primeiro a descrever esse ponto específico de sangramento nas epistaxes graves. O objetivo deste estudo é relatar nove pacientes em que o S-point foi a origem de epistaxe grave.

## Método

Trata-se de uma série de nove pacientes que apresentaram epistaxe grave entre março de 2016 e março de 2017 em três diferentes hospitais, em que o S-point foi identificado como origem do sangramento.

Houve aprovação do estudo por comitê de ética em pesquisa (Parecer 1.890.166) e os participantes assinaram termo de consentimento livre e esclarecido.

## Crítérios de inclusão

Epistaxe grave com origem no S-point;  
Tratamento com cauterização do S-point;  
Voluntários a participar do estudo.

## Crítérios de exclusão

Epistaxe grave com outras origens que não o S-point;  
Epistaxe grave com origem desconhecida;  
Tratamento concomitante com cauterização de artéria esfenopalatina;  
Tratamento concomitante com cauterização da artéria etmoidal anterior.

Foram coletados os seguintes dados: idade, gênero, presença de comorbidades, uso ou não de ácido acetilsalicílico (AAS), lateralidade da epistaxe, apresentação anterior e/ou posterior do sangramento, tratamento inicial feito, níveis de hemoglobina (Hb), presença de distúrbios de coagulação, necessidade de hemotransfusão, tratamento cirúrgico feito e tempo de seguimento.

## Identificação do S-point

Para a correta identificação da origem da epistaxe grave, toda a cavidade nasal foi cuidadosamente examinada com endoscópio de zero grau, especialmente a porção superior do septo nasal ao redor da projeção da axila da concha média, posterior ao tubérculo septal, onde o S-point costuma ser encontrado (fig. 3, material suplementar, vídeo 1). Para tal, o endoscópio precisou ser dirigido para a região superior da cavidade nasal, acima do meato médio, em uma área não usualmente acessada durante as cirurgias endoscópicas nasais tradicionais.

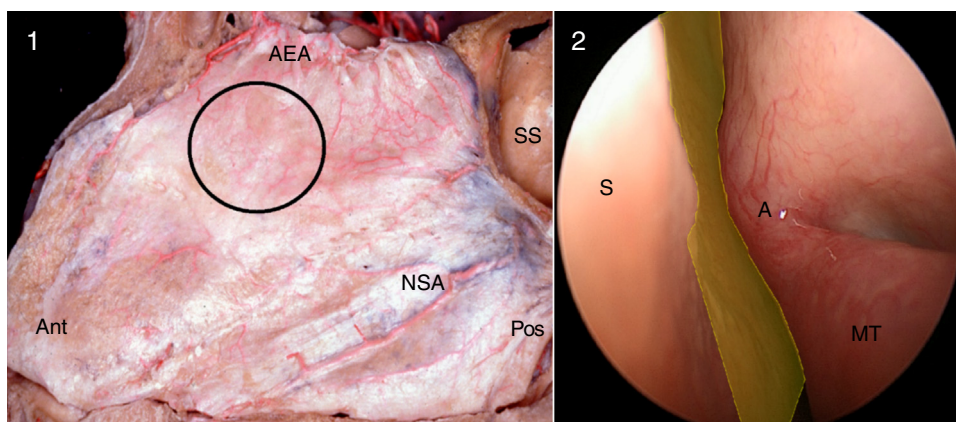
Em alguns casos, uma leve compressão do tubérculo septal com um elevador de Cottle, ou até mesmo septoplastia, foi necessária para a visualização adequada do S-point.

Duas outras medidas foram necessárias para a identificação do S-point na avaliação endoscópica inicial: os níveis pressóricos precisariam ser mantidos próximos aos valores normais, sem hipotensão; e soluções descongestionantes não puderam ser usadas até a completa avaliação endoscópica nasal. O uso de algodão embebido em soluções descongestionantes poderia promover vasoconstrição do pedículo arterial e hemostasia temporária e tornar a identificação do S-point uma tarefa impossível (fig. 4, material suplementar, vídeo 2).

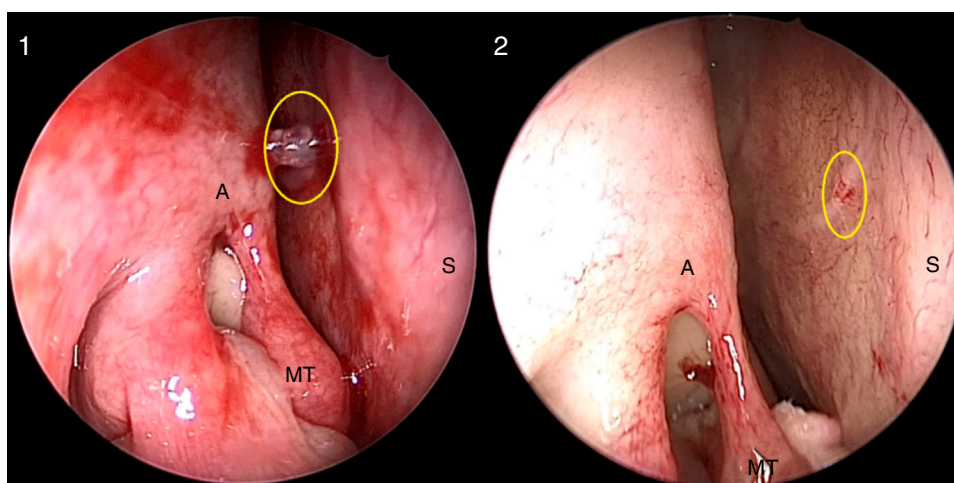
## Resultados

Foram identificados nove pacientes que cumpriram os critérios de inclusão e exclusão, sete homens (77,8%), com média de 59,3 anos (mediana 58 anos, 34–88 anos). Apenas um paciente (11,1%) não apresentava comorbidades, três (33,3%) usavam AAS diariamente devido à coronariopatia. Cinco pacientes (55,6%) sangraram pela fossa nasal esquerda (FNE), a apresentação anteroposterior foi a mais comum (sete pacientes; 77,8%). O tamponamento anterior foi o principal tratamento inicial (cinco pacientes; 55,6%).





**Figura 3** Fossa nasal esquerda, dissecação anatômica (1) e visão endoscópica (2). O círculo preto e a área amarela mostram a região onde o S-point (um ramo da artéria etmoidal anterior) pode ser encontrado, superior ao meato médio, em uma região que normalmente não é examinada nas cirurgias endoscópicas nasais (Ant, anterior; Pos, posterior; AEA, artéria etmoidal anterior; NSA, artéria nasosseptal; SS, seio esfenoidal; S, septo nasal; A, axila da concha média; MT, concha média).



**Figura 4** Fossa nasal direita. S-point (círculo amarelo) antes (1) e após (2) o uso de algodão com descongestionante tópico. Após vasoconstritor, o pedículo vascular S-point praticamente desaparece. (A, axila da concha média; MT, concha média; S, septo nasal).

Seis pacientes (66,7%) apresentaram níveis de Hb menores do que 10 g/dL, quatro (44,4%) necessitaram de transfusão sanguínea. Apenas um paciente (11,1%) apresentava alteração em coagulograma. Todos os pacientes foram submetidos à cauterização do S-point, sem manipulação da artéria esfenopalatina e/ou etmoidal. Nenhum apresentou recorrência do sangramento, em período pós-operatório médio de 10 meses (mediana: 11 meses, 2–18). Os dados são apresentados na [tabela 1](#).

### Apresentação dos casos

1º Paciente: 58 anos, masculino, hipertenso controlado com atenolol e hidroclorotiazida, com histórico de epistaxe grave em FNE, fora submetido à cauterização das artérias esfenopalatina e etmoidal anterior ipsilaterais havia nove meses e revisão cirúrgica após um mês dos procedimentos por ressangramento. Permaneceu sem sangramentos por oito meses, quando apresentou novo episódio de epistaxe grave em FNE,

controlado com tamponamento nasal anterior. Feita endoscopia nasal sob anestesia geral e identificado sangramento ativo do S-point ([fig. 5\(1\)](#)), que cessou após cauterização elétrica. O paciente se manteve sem sangramentos durante o período pós-operatório de oito meses.

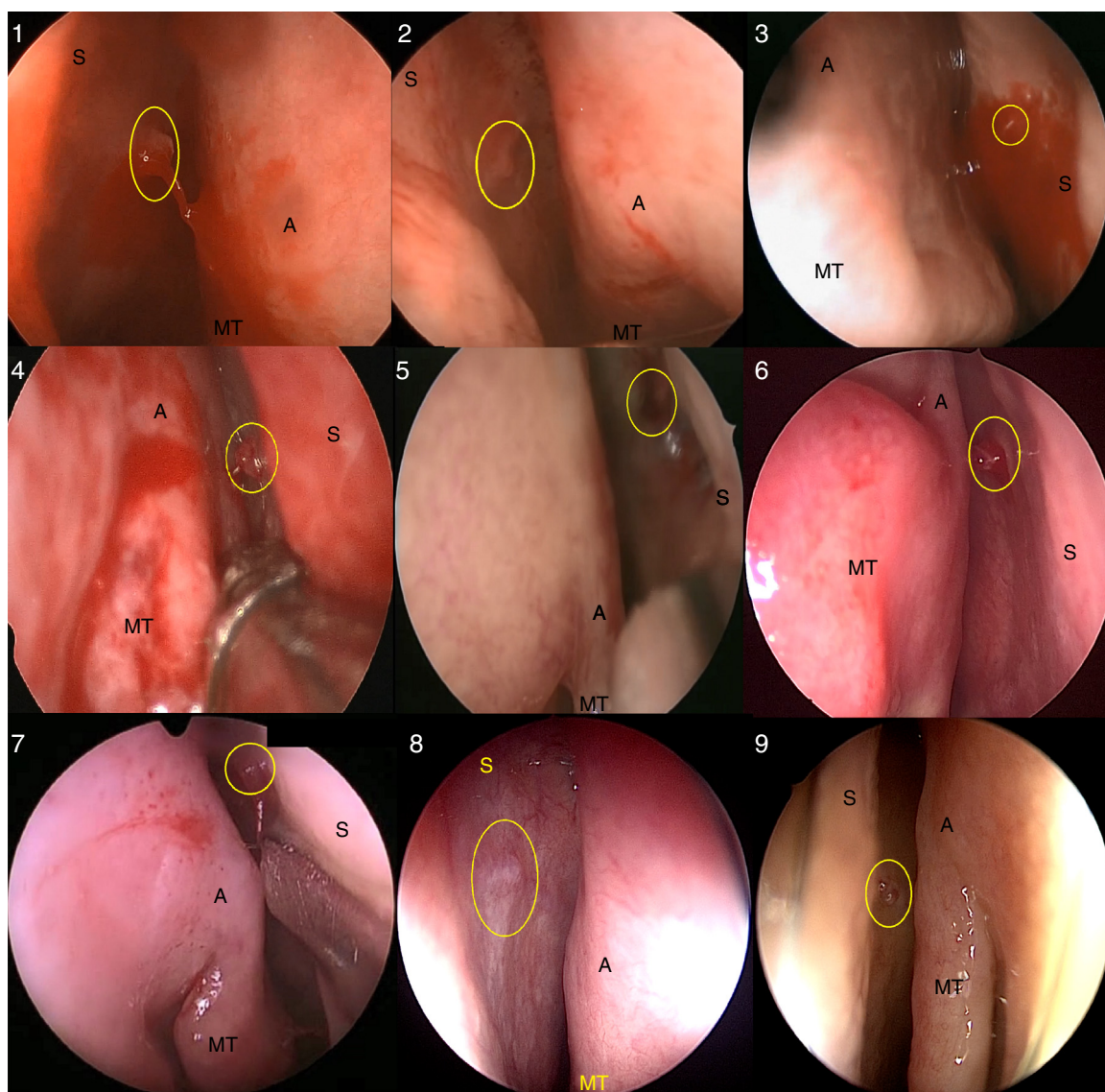
2º Paciente: 53 anos, masculino, hepatopata crônico por hepatite B em fila de espera para transplante hepático, apresentou epistaxe grave em FNE com sinais de choque hipovolêmico. Foi submetido à estabilização hemodinâmica com 3L de ringer lactato e tamponamento nasal anteroposterior com controle do sangramento. Níveis de hemoglobina caíram de 9,0 para 7,8 g/dL, com RNI de 2,12. Após transfusão de duas unidades de concentrado de hemácias e três de plaquetas, sob anestesia geral, a cavidade nasal foi examinada com endoscópio rígido e foi identificado sangramento ativo do S-point ([fig. 5\(2\)](#)). Foi feita cauterização elétrica do S-point com controle do sangramento. O paciente permaneceu estável durante período pós-operatório de cinco meses.

3º Paciente: 34 anos, masculino, apresentava epistaxes recorrentes em fossa nasal direita (FND) por três dias. Os

**Tabela 1** Características dos pacientes – Epistaxe grave em ponto S

Paciente	Idade	Sexo	Comorbidades	Usuário de AAS	Lado	Sangramento anterior	Sangramento osterior	Tratamento inicial	Repercussão hematológica	Distúrbios de coagulação	Transfusão de sangue	Período de seguimento	Tratamento final
1	58	M	HAS	Não	Esquerdo	Sim	Sim	Tamponamento anterior	Hb 11,9	Não	Não	8 meses	Cauterização do ponto S
2	53	M	Hepatite B	Não	Esquerdo	Sim	Sim	Tamponamento anteroposterior	Hb 7,8	Sim	2 unidades	5 meses	Cauterização do ponto S
3	34	M	Não	Não	Direito	Sim	Sim	Tamponamento anterior	Hb 7,2	Não	Não	12 meses	Cauterização do ponto S
4	63	M	Desnutrição, HAS	Não	Direito	Sim	Sim	Tamponamento anterior	Hb 6,2	Não	2 unidades	18 meses	Cauterização do ponto S
5	71	M	HAS, RM	Sim	Direito	Sim	Sim	Tamponamento anterior	Hb 8,0	Não	2 unidades	18 meses	Cauterização do ponto S
6	58	F	HAS, artrite reumatoide	Não	Esquerdo	Sim	Não	Não	Hb 8,1	Não	2 unidades	11 meses	Cauterização do ponto S
7	71	M	HAS, RM, DM	Sim	Direito	Sim	Sim	Tamponamento anterior	Hb 12,1	Não	Não	14 meses	Septoplastia Cauterização do ponto S
8	88	M	HAS, RM, DM artrite psoriática	Sim	Esquerdo	Sim	Não	Não	Hb 11,7	Não	Não	2 meses	Cauterização do ponto S
9	38	F	HAS	Não	Esquerdo	Sim	Sim	Tamponamento anteroposterior	Hb 9,2	Não	Não	2 meses	Cauterização do ponto S

AAS, ácido acetilsalicílico; DM, diabetes melito; F, feminino; HAS, hipertensão arterial sistêmica; Hb, hemoglobina; M, masculino; RM, revascularização do miocárdio.



**Figura 5** Identificação do S-point em nove casos (1 a 9). O S-point foi marcado com o círculo amarelo (S, septo nasal; A, axila da concha média; MT, concha média).

sangramentos eram espontâneos, em grande quantidade, mas autolimitados. Durante o atendimento, apresentava sangramento leve em FND, controlada com tamponamento nasal anterior. Devido à recorrência do quadro e por apresentar nível de hemoglobina sérica de 7,2 g/dL, optou-se por exame endoscópico sob anestesia geral, que evidenciou sangramento ativo leve com origem no S-point (fig. 5(3)). O sangramento foi controlado com cauterização elétrica e o paciente não apresentou recidivas durante um ano de seguimento.

4º Paciente: 63 anos, masculino, com desnutrição e hipertensão arterial sistêmica (HAS) mal controlada, foi avaliado devido a episódios recorrentes de epistaxes graves na FND nos últimos dois dias. Durante o exame físico, apresentava sangramento nasal intenso, controlado com tamponamento nasal anterior bilateralmente. Houve queda dos níveis de hemoglobina nesses dois dias de 10,7 para 6,2 g/dL, com necessidade de transfusão de duas unidades de concen-

trado de hemácias. O paciente foi levado ao centro cirúrgico para endoscopia nasal que identificou sangramento ativo do S-point à direita (fig. 5(4), material suplementar, vídeo 3), controlado adequadamente com cauterização elétrica. Sem recidivas em 18 meses de pós-operatório.

5º Paciente: 71 anos, masculino, hipertenso bem controlado, com histórico de revascularização miocárdica e uso diário de AAS. Já havia sido submetido à cauterização elétrica do S-point em FNE havia dois meses com sucesso e agora apresentava epistaxe grave havia um dia em FND, não foi possível identificar o ponto de sangramento na avaliação de emergência, foi controlado com tamponamento nasal anterior. Apresentava nível de hemoglobina de 8,0 g/dL, com sintomas de anemia aguda, portanto foi submetido à transfusão de duas unidades de concentrado de hemácias e endoscopia nasal sob anestesia geral. Sangramento ativo do S-point em FND foi localizado (fig. 5[5]) e cauterizado com sucesso, o paciente não



apresentou novos sangramentos durante 18 meses de pós-operatório.

6° Paciente: 58 anos, feminino, hipertensa descontrolada e com artrite reumatoide em uso de hidroxiquina, apresentava epistaxe grave intermitente, mas autolimitada em FNE nos últimos três meses. Após um novo episódio de epistaxe grave, foi admitida já sem sangramento ativo. Apresentava exame prévio com nível de hemoglobina em 12,5 g/dL, o exame na admissão mostrava queda para 8,1 g/dL, com necessidade de transfusão de duas unidades de concentrado de hemácias. Sob anestesia geral, a exploração endoscópica nasal evidenciou o S-point em FNE com sinais de sangramento recente (fig. 5[6]). Feita septoplastia para facilitar o acesso e a cauterização elétrica do S-point. Sem recorrências em 11 meses de acompanhamento.

7° Paciente: 71 anos, masculino, com HAS bem controlada, diabético Tipo 2, revascularização miocárdica prévia e uso diário de AAS, deu entrada com epistaxe grave ativa em FND. Apresentava epistaxes recorrentes de longa data, que pioraram nos cinco dias prévios à admissão. Sangramento foi controlado com tamponamento nasal anterior. Apresentava nível de hemoglobina de 12,1 g/dL. Feita endoscopia nasal sob anestesia geral e identificado sangramento ativo do S-point à direita (fig. 5[7]). A hemorragia foi controlada com cauterização elétrica do S-point e o paciente permaneceu estável durante 14 meses de acompanhamento.

8° Paciente: 88 anos, masculino, com HAS, diabetes Tipo 2 e artrite psoriática controladas e histórico de angioplastia coronariana havia 20 anos, além de uso diário de AAS. Apresentava episódios de epistaxe grave em FNE, intermitentes e autolimitados, nos últimos dois meses, ocasionalmente associados a picos hipertensivos. Foi avaliado fora da vigência de sangramento e feita endoscopia nasal que evidenciou S-point à esquerda. Nível de hemoglobina de 11,7 g/dL, sem distúrbios de coagulação. Foi internado para endoscopia nasal sob anestesia geral que confirmou a presença de S-point (fig. 5[8]), sem sangramento no momento da avaliação, foi submetido à cauterização elétrica. Permaneceu estável durante dois meses de acompanhamento.

9° Paciente: 38 anos, feminino, hipertensa em uso de cinco medicamentos anti-hipertensivos. Apresentava epistaxes frequentes, intermitentes, mas autolimitadas em FNE nos últimos quatro meses. Deu entrada com epistaxe de grande intensidade, em FNE, foi necessário tamponamento nasal anteroposterior para controle do quadro. Ao exame endoscópico nasal sob anestesia geral, foi identificado S-point com sangramento ativo em FNE (fig. 5[9]). A hemoglobina de entrada era de 9,2 g/dL, sem distúrbios de coagulação e sem necessidade de hemotransfusão. Feita cauterização elétrica com sucesso, sem recidivas durante dois meses de pós-operatório.

## Discussão

O tratamento cirúrgico das epistaxes graves evoluiu de medidas heroicas como ligadura da artéria carótida externa para procedimentos que cada vez mais valorizam a identificação precisa e o controle do ponto de sangramento. A cauterização endoscópica da artéria esfenopalatina é

atualmente o procedimento cirúrgico mais comumente feito no tratamento das epistaxes graves, o uso dos endoscópios permitiu até refinamentos na técnica cirúrgica que proporcionaram aumento da eficácia do procedimento.<sup>5,9</sup> A popularização da endoscopia nasal tem incentivado a busca ativa do ponto de sangramento, antes restrita ao plexo de Kiesselbach, agora com possibilidade de identificação de pontos de sangramento posteriores da cavidade nasal. Portanto, a endoscopia nasal tem promovido importante mudança de paradigmas no tratamento da epistaxe grave.<sup>6</sup>

Existe muita controvérsia sobre a localização do sangramento grave, talvez pela falta de padronização em sua busca.<sup>10</sup> Thornton et al. (2005)<sup>11</sup> identificaram a parede nasal lateral como o principal sítio de sangramento, o septo nasal superior foi responsável por apenas 16,3% dos casos. Já Almeida et al. (2005)<sup>6</sup> identificaram o septo nasal como principal sítio de sangramentos posteriores graves (46,6%), porém seu estudo apenas considerou a localização anterior ou posterior dos sangramentos, não avaliou se o sangramento era superior. Por fim, Chiu e McGarry (2007)<sup>10</sup> também relataram que a maioria das epistaxes posteriores vinha do septo nasal, eram distribuídas igualmente entre a porção superior e inferior. Um fator é fundamental: sem o uso do endoscópio, o ponto de sangramento pode não ser localizado em metade dos casos.<sup>5</sup>

Apesar de esses estudos prévios terem confirmado o septo nasal como origem frequente de epistaxes graves, não houve a identificação de um ponto específico e constante de sangramentos septais. O presente estudo descreveu uma fonte estável de sangramento em pacientes com epistaxe grave, localizado na porção superior do septo nasal, ao redor da projeção da axila da concha média, posterior ao tubérculo septal. Apesar de não ser possível determinar taxas de prevalência com esse delineamento de estudo, o S-point pareceu ser uma causa frequente de sangramentos nas epistaxes graves.

Atualmente, a identificação do ponto de sangramento com sua posterior cauterização é considerada uma abordagem adequada, efetiva e segura no manejo das epistaxes graves, e é menos invasiva do que a cauterização da artéria esfenopalatina.<sup>6</sup> O presente estudo caracterizou pela primeira vez o S-point, um ponto estável de epistaxes graves, em um local não usualmente avaliado durante o exame endoscópico nasal. E demonstrou também que, quando identificado, a cauterização do S-point se mostrou um método eficaz e seguro no tratamento das epistaxes graves, mesmo em pacientes com comorbidades e distúrbios da coagulação. Portanto, a busca ativa e identificação do S-point como origem do sangramento pode mudar paradigmas no manejo dos pacientes com epistaxe grave e levar a abordagem mais simples e eficaz.

## Conclusão

O Stamm's S-point foi reportado como origem de sangramento de epistaxes graves. Foram relatados nove casos de epistaxe grave decorrentes desse local e seu tratamento foi efetivo apenas com cauterização elétrica do S-point. A disseminação do conhecimento do S-point como causa de sangramento grave pode aumentar o sucesso do tratamento cirúrgico da epistaxe, além de diminuir sua morbidade.

## Conflitos de interesse

Os autores declaram não haver conflitos de interesse.

## Apêndice A. Material adicional

Pode-se consultar o material adicional para este artigo na sua versão eletrônica disponível em [doi:10.1016/j.bjorlp.2017.12.002](https://doi.org/10.1016/j.bjorlp.2017.12.002).

## Referências

1. Andrade JSC, Albuquerque AMS, Matos RC, Godofredo VR, Penido NO. Profile of otorhinology emergency unit care in a high complexity public hospital. *Braz J Otorhinologyngol*. 2013;79:312–6.
2. Mangussi-Gomes J, Enout MJR, Castro TC de, de Andrade JSC, Penido N de O, Kosugi EM. Is the occurrence of spontaneous epistaxis related to climatic variables? A retrospective clinical, epidemiological and meteorological study. *Acta Otolaryngol*. 2016;136:1184–9.
3. Petruson B, Rudin R. The frequency of epistaxis in a male population sample. *Rhinology*. 1975;13:129–33.
4. Pallin DJ, Chng Y-M, McKay MP, Emond JA, Pelletier AJ, Camargo CA. Epidemiology of epistaxis in US emergency departments, 1992 to 2001. *Ann Emerg Med*. 2005;46:77–81.
5. Saraceni Neto P, Nunes LMA, Gregório LC, Santos RP, Kosugi EM. Surgical treatment of severe epistaxis: an eleven-year experience. *Braz J Otorhinologyngol*. 2013;79:59–64.
6. Almeida GS, Diógenes CA, Pinheiro SD. Nasal endoscopy and localization of the bleeding source in epistaxis: last decade's revolution. *Braz J Otorhinologyngol*. 2005;71:146–8.
7. Lin G, Bleier B. Surgical management of severe epistaxis. *Otolaryngol Clin North Am*. 2016;49:627–37.
8. Stamm AC, Ferreira GP, Navarro JAC. Epistaxe severa – microcirurgia transnasal. In: Stamm AC, editor. *Microcirurgia nasossinusal*. 1ª ed. Rio de Janeiro: Revinter; 1995. p. 289–96.
9. Saraceni Neto P, Nunes LMA, Caparroz FA, Gregorio LL, Souza RP, Simões JC, et al. Resection of the ethmoidal crest in sphenopalatine artery surgery. *Int Forum Allergy Rhinol*. 2017;7:87–90.
10. Chiu T, McGarry G. Prospective clinical study of bleeding sites in idiopathic adult posterior epistaxis. *Otolaryngol – Head Neck Surg*. 2007;137:390–3.
11. Thornton MA, Mahesh BN, Lang J. Posterior epistaxis: identification of common bleeding sites. *Laryngoscope*. 2005;115:588–90.