



# Brazilian Journal of OTORHINOLARYNGOLOGY

[www.bjorl.org](http://www.bjorl.org)



## RELATO DE CASO

### Bilateral primary histiocytoid eccrine sweat gland carcinoma of eyelids<sup>☆</sup>



### Carcinoma histiocitoide primário bilateral de glândula sudorípara exócrina das pálpebras

Malgorzata Sereyka-Burduk<sup>a,b</sup>, Pawel Krzysztof Burduk<sup>c,\*</sup>, Magdalena Bodnar<sup>d</sup>,  
Grazyna Malukiewicz<sup>b</sup> e Andrzej Kopczynski<sup>c</sup>

<sup>a</sup> Nicolaus Copernicus University in Toruń, Faculty of Medicine, Department of Optometry Collegium Medicum, Toruń, Polônia

<sup>b</sup> Nicolaus Copernicus University in Toruń, Faculty of Medicine, Department of Ophthalmology Collegium Medicum, Toruń, Polônia

<sup>c</sup> Nicolaus Copernicus University in Toruń, Faculty of Medicine, Department of Otolaryngology and Laryngological Oncology Collegium Medicum, Toruń, Polônia

<sup>d</sup> Nicolaus Copernicus University in Toruń, Faculty of Medicine, Department of Clinical Pathomorphology Collegium Medicum, Toruń, Polônia

Recebido em 8 de dezembro de 2015; aceito em 29 de janeiro de 2016

Disponível na Internet em 25 de abril de 2017

## Introdução

Os carcinomas exócrinos primários da pálpebra são raros. Existem três tipos de carcinomas: mucinosos, adenoide císticos e ductais.<sup>1-5</sup> Os carcinomas ductais são classificados

em dois subtipos: carcinoma em anel de sinete (bem diferenciado) e do tipo histiocitoide (pouco diferenciado).<sup>1-3,5</sup> O carcinoma histiocitoide primário de glândula sudorípara exócrina da pálpebra é muito raro; até a presente data, apenas 13 casos foram publicados.<sup>1-3,5-7</sup>

Esse tipo de carcinoma envolve a derme e a subcútis da pálpebra e é frequentemente interpretado de maneira equivocada como um processo inflamatório.<sup>1,5</sup> Ele ocorre na pálpebra de idosos, em um dos lados.<sup>1,2,7</sup> Este é o primeiro relato confirmado de carcinoma histiocitoide primário bilateral de glândula sudorípara exócrina.

## Relato de caso

Homem, 80 anos, foi encaminhado ao Departamento de Oftalmologia com inflamação da pálpebra inferior esquerda, com surgimento no início de 2009. Por dois meses sofria de

DOI se refere ao artigo:

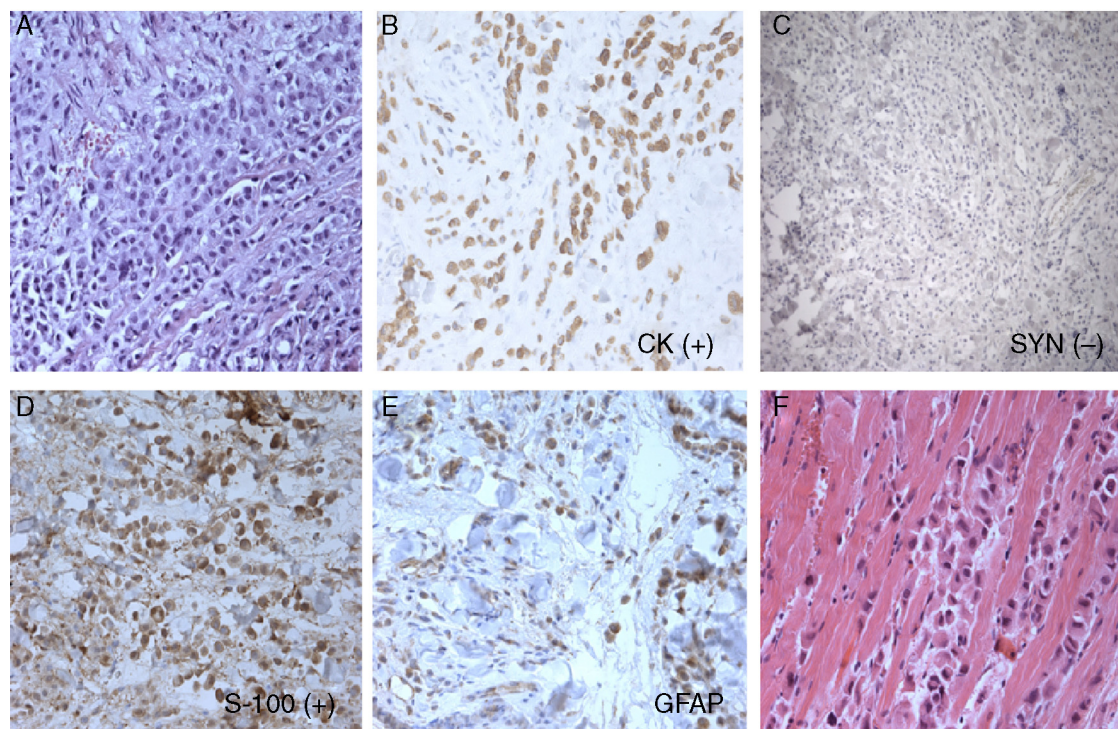
<http://dx.doi.org/10.1016/j.bjorl.2016.01.006>

<sup>☆</sup> Como citar este artigo: Sereyka-Burduk M, Burduk PK, Bodnar M, Malukiewicz G, Kopczynski A. Bilateral primary histiocytoid eccrine sweat gland carcinoma of eyelids. Braz J Otorhinolaryngol. 2018;84:665–68.

\* Autor para correspondência.

E-mail: [pburduk@wp.l](mailto:pburduk@wp.l) (P.K. Burduk).

A revisão por pares é da responsabilidade da Associação Brasileira de Otorrinolaringologia e Cirurgia Cérvico-Facial.



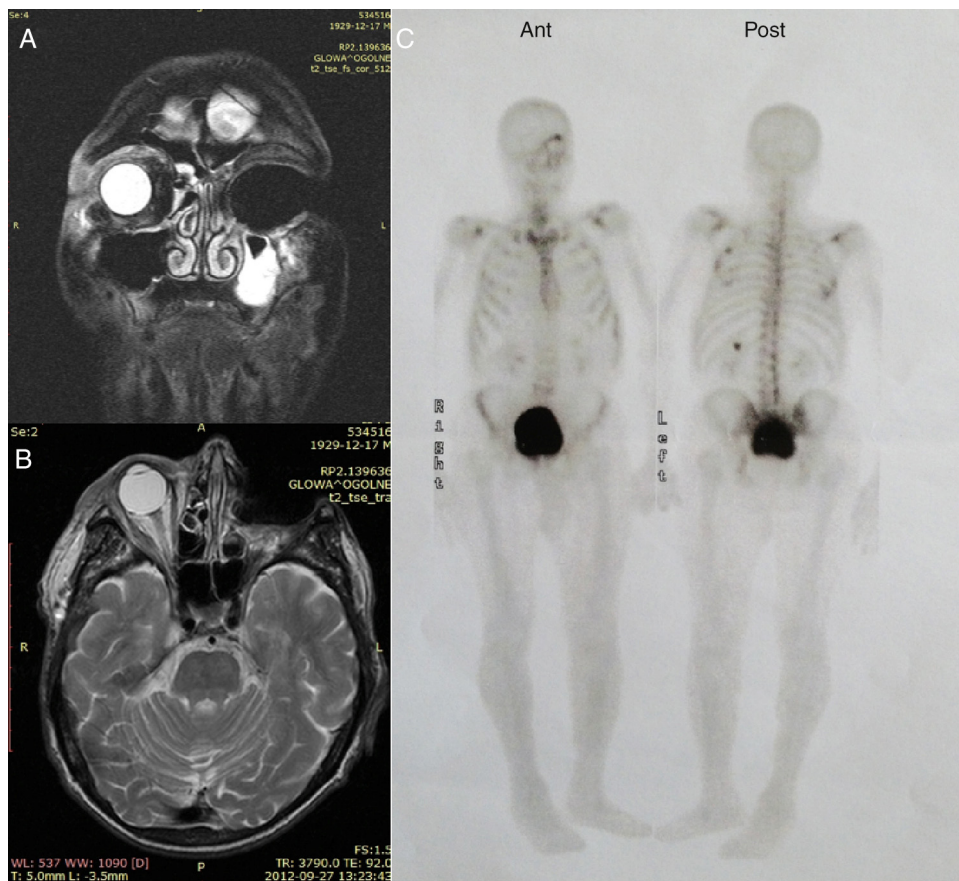
**Figura 1** Histopatologia e coloração imuno-histoquímica, carcinoma histiocitoide de glândula exócrina: (A) Cordões e pequenos ninhos de células histiocitoides; células tumorais positivas para citoqueratinas (B) e negativas para sinaptofisina (C); as células tumorais positivas para S-100 (D) e algumas células são positivas para GFAP (E). Os cordões de células histiocitoides separaram fibras musculares (F).

um tumor de lento crescimento e de infiltração da pálpebra inferior esquerda. A pele da área envolvida tinha um aspecto eritematoso e assintomático. TC sem contraste revelou aumento da espessura das pálpebras superior e inferior de até 7-10mm, com uma massa de tecido mole anormal na parte superomedial da órbita esquerda. Uma biópsia da área espessada demonstrou um processo benigno com infiltração de fibroblastos. As radiografias torácicas e o ultrassom abdominal estavam normais. Foi instituído o tratamento anti-inflamatório local e oral de rotina com prednisona 20 mg/dia e colírio de dexametasona 2x/dia. Foi então feita uma biópsia aberta, que demonstrou um processo benigno-neuronevo. Nos dois meses seguintes, a pálpebra inferior esquerda passou a exibir maior espessamento difuso. Uma nova TC de controle revelou espessamento da pálpebra inferior esquerda para 7 mm e um tecido mole anormal com 15-10 mm na órbita esquerda, no mesmo local previamente examinado. Foi feita a excisão completa da pálpebra inferior esquerda, seguida por reconstrução. O exame histopatológico por microscopia óptica revelou cordões de células neoplásicas localizadas entre as fibras musculares. As células tumorais tinham pequenos vacúolos intracitoplasmáticos. Foi também observado um leve pleomorfismo dos núcleos celulares. Em alguns núcleos, foram observadas vesículas. As células tumorais demonstraram positividade para citoqueratinas e para proteína S-100 e estavam negativas para sinaptofisina. O imunostadiamento com GFAP gerou resultados artificiais. A morfologia e os dados clínicos eram consistentes com um diagnóstico de carcinoma exócrino do tipo histiocitoide (fig. 1).

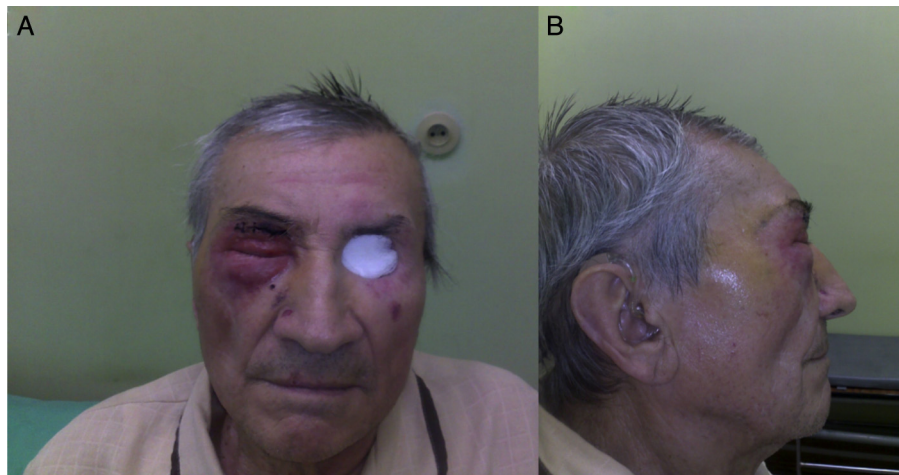O paciente foi internado para tratamento oncológico. Administramos radioterapia IMRT, 45 Gy. Algumas semanas após a radioterapia, observamos que também tinha ocorrido aumento no espessamento difuso das pálpebras superior e inferior e a presença de ptose. Estudos de IRM e TC revelaram infiltração de ambas as pálpebras e da órbita, com envolvimento da musculatura extraocular. Então, foi feita uma nova biópsia, de maior proporção. O exame histopatológico revelou carcinoma exócrino histiocitoide (fig. 1). Com isso, o paciente foi submetido a exenteração orbital e excisão radical no Departamento de Otorrinolaringologia e de Oncologia Laringológica. O seguimento com PET/CT, IRM e cintilografia óssea não revelou recorrência (fig. 2). Transcorridos 24 meses do tratamento do carcinoma exócrino histiocitoide das pálpebras esquerdas, foi observado o surgimento de inflamação e edema das pálpebras direitas (fig. 3). Estudos de TC e IRM da órbita direita revelaram aumento na espessura das pálpebras superior e inferior, com envolvimento orbital. Uma biópsia das pálpebras revelou o mesmo tipo de doença já diagnosticada previamente no olho esquerdo (carcinoma exócrino histiocitoide) (fig. 1). O paciente foi internado para tratamento oncológico, foi administrada radioterapia E9MeV, 45 Gy. Transcorridos mais dois anos, encontra-se vivo e sem evidências de recorrência ou de metástase.

## Discussão

A histologia do adenocarcinoma ductal da mama, das glândulas sudoríparas exócrinas e das glândulas lacrimais ou



**Figura 2** Estudo de IRM: órbita esquerda em seguida à exenteração sem reforço por contraste, fluido mucoso no seio maxilar esquerdo; projeções frontal e de topo (A e B). Cintilografia óssea com várias intensificações na órbita esquerda e no esqueleto ósseo, decorrentes das alterações metabólicas e pós-operatórias (C).



**Figura 3** Paciente dois anos após a exenteração da órbita esquerda e da radioterapia. O segundo tumor infiltra a pele periorbital e as pálpebras no lado direito; vistas frontal e lateral (A e B).

salivares pode ser idêntica.<sup>1-4,8</sup> A histogênese do carcinoma histiocitoide primário cutâneo de glândula sudorípara ainda é tópicamente controverso.<sup>4,5</sup> A exclusiva localização na axila e na pálpebra, com áreas cutâneas que contêm glândulas apócrinas, fala em favor de sua diferenciação apócrina.<sup>5,9</sup>

Por vezes, há dificuldade no estabelecimento de um diagnóstico de carcinoma do tipo histiocitoide primário de glândula sudorípara exócrina, que ainda depende do uso da coloração imuno-histoquímica para CEA, citoqueratinas, antígeno de membrana epitelial e outros.<sup>3,4</sup> Em geral, esse

tipo de carcinoma envolve a derme e a subcúitis da pálpebra, mas ocasionalmente pode ser observado na órbita ou infiltrando essa parte.<sup>3,10</sup> As células neoplásicas envolvem a derme palpebral e, com frequência, são equivocadamente diagnosticadas histopatologicamente como processos inflamatórios ou por neoplasias benignas, como, por exemplo, tumor de célula granulosa, nevo melanocítico ou neuronevo.<sup>1,5,6</sup> Em alguns casos, isso pode atrasar o diagnóstico, resultar em um crescimento – lento ou rápido – do tumor e no alastramento da doença, como foi o nosso caso.

Os achados clínicos característicos são uma infiltração indolor e progressiva das duas pálpebras ou o crescimento com início em uma das pálpebras, com envolvimento ulterior com aspecto de monóculo.<sup>2,3,5,7,9</sup> O diagnóstico depende de um cuidadoso exame orbital por TC e IRM e de uma investigação histológica detalhada. Em caso de suspeita de diagnóstico equivocado, deve-se fazer imediatamente uma biópsia, além de estudos diagnósticos. O diagnóstico diferencial histológico consiste em neoplasias cutâneas que podem conter células emaneladas, carcinomas celulares basais e escamosos, tumores melanocíticos, cilindromas ou lifomas concomitantes ao desenvolvimento das pálpebras.<sup>5,8</sup>

O tratamento do carcinoma histiocitoide primário bilateral de glândula sudorípara exócrina da pálpebra se faz pela excisão de margens amplas e, em alguns casos, com exenteração orbital.<sup>5</sup> A terapia adjuvante consiste em radioterapia e quimioterapia com 5-fluorouracila.<sup>5,7</sup> Em alguns casos, observa-se uma rápida progressão do tumor, após a ressecção cirúrgica.<sup>1</sup> A mesma situação poderá ocorrer diante do uso exclusivo da radioterapia. Em nosso caso, o tumor não respondeu à radioterapia e continuou a crescer. Fizemos então uma excisão radical, com exenteração orbital seguida de radioterapia, que se revelou útil para o controle local. Infelizmente, diagnosticamos um segundo carcinoma histiocitoide primário de glândula sudorípara exócrina das pálpebras direitas. Mas, nessa ocasião, o tumor foi tratado com sucesso apenas pela radioterapia. Não sabemos se a segunda malignidade, depois de transcorridos dois anos, era dependente ou independente da radioterapia.

Em geral, o curso clínico do carcinoma histiocitoide primário bilateral de glândula sudorípara exócrina se prolonga por vários anos.<sup>9</sup> Pode-se esperar por recorrências; e metástases podem surgir nos linfonodos, na parótida, pele, no pulmão ou fígado.<sup>4,5,7,9</sup> Até onde sabemos, este é o primeiro caso de uma variante histiocitoide bilateral do carcinoma de glândula sudorípara exócrina das pálpebras.

## Conclusão

Em casos de carcinoma histiocitoide de glândula sudorípara exócrina de pálpebra, é essencial que o diagnóstico seja firmado com a maior rapidez possível. O tratamento de primeira escolha é a cirurgia radical. Recomenda-se que o seguimento seja prolongado, é possível um envolvimento bilateral.

## Conflitos de interesse

Os autores declaram não haver conflitos de interesse.

## Referências

1. Kim YM, Kim JW, Oh DE. A case of histiocytoid variant eccrine sweat gland carcinoma of the orbit. *Korean J Ophthalmol.* 2011;25:54–6.
2. Swindon B, Ryan F, Barrett AW, Jerjes W, Landon G, Calonje E, et al. Histiocytoid eccrine sweat gland carcinoma of the eyelid: report of a case. *Clin Exp Dermatol.* 2006;31:786–9.
3. Kramer TR, Grossniklaus HE, McLean IW, Orcutt J, Green WR, Iloff NT, et al. Histiocytoid variant of eccrine sweat gland carcinoma of the eyelid and orbit: report of five cases. *Ophthalmology.* 2002;109:553–9.
4. Zhang L, Ge S, Fan X. A brief review of different types of sweat-gland carcinomas in the eyelid and orbit. *Onco Targets Ther.* 2013;6:331–40.
5. Requena L, Prieto VG, Requena C, Sarasa JL, Manzano R, Seco M, et al. Primary signet-ring cell/histiocytoid carcinoma of the eyelid: a clinicopathologic study of 5 cases and review of the literature. *Am J Surg Pathol.* 2011;35:378–91.
6. Iwaya M, Uehara T, Yoshizawa A, Kobayashi Y, Momose M, Honda T, et al. A case of primary signet-ring cell/histiocytoid carcinoma of the eyelid: immunohistochemical comparison with the normal sweat gland and review of the literature. *Am J Dermatopathol.* 2012;34:139–45.
7. Mortensen AL, Heegaard S, Clemmensen O, Prause JU. Signet ring cell carcinoma of the eyelid – the monocyte tumour. *APMIS.* 2008;116:326–32.
8. Wollensak G, Witschel H, Böhm N. Signet ring cell carcinoma of the eccrine sweat glands in the eyelid. *Ophthalmology.* 1996;103:1788–93.
9. Langel DJ, Yeatts RP, White WL. Primary signet ring cell carcinoma of the eyelid: report of a case demonstrating further analogy to lobular carcinoma of the breast with a literature review. *Am J Dermatopathol.* 2001;23:444–9.
10. Khalil M, Brownstein S, Codere F, Nicolle D. Eccrine sweat gland carcinoma of the eyelid with orbital involvement. *Arch Ophthalmol.* 1980;98:2210–4.