



ARTIGO ORIGINAL

## Protective effect of gallic acid against cisplatin-induced ototoxicity in rats ☆



Korhan Kilic <sup>a,\*</sup>, Muhammed Sedat Sakat <sup>a</sup>, Fazile Nur Ekinci Akdemir <sup>b</sup>, Serkan Yildirim <sup>c</sup>, Yavuz Selim Saglam <sup>c</sup> e Seda Askin <sup>d</sup>

<sup>a</sup> Ataturk University, Faculty of Medicine, Department of Otorhinolaryngology, Erzurum, Turquia

<sup>b</sup> Agri Ibrahim Cecen University, High School of Health, Department of Nutrition and Dietetics, Agri, Turquia

<sup>c</sup> Ataturk University, Faculty of Veterinary, Department of Pathology, Erzurum, Turquia

<sup>d</sup> Ataturk University, Faculty of Medicine, Department of Biochemistry, Erzurum, Turquia

Recebido em 28 de fevereiro de 2018; aceito em 8 de março de 2018

Disponível na Internet em 3 de maio de 2019

### KEYWORDS

Cisplatin-induced ototoxicity;  
Gallic acid;  
Oxidative stress;  
DPOAE

### Abstract

**Introduction:** Cisplatin is an antineoplastic agent widely used in the treatment of a variety of cancers. Ototoxicity is one of the main side-effects restricting the use of cisplatin.

**Objective:** The purpose of this study was to investigate the protective efficacy of gallic acid, in biochemical, functional and histopathological terms, against ototoxicity induced by cisplatin.

**Methods:** Twenty-eight female Sprague Dawley rats were included. Rats were randomly assigned into four groups of seven animals each. Cisplatin group received a single intraperitoneal dose of 15 mg/kg cisplatin. Gallic acid group received intraperitoneal gallic acid at 100 mg/kg for five consecutive days. Cisplatin + gallic acid group received intraperitoneal gallic acid at 100 mg/kg for five consecutive days and a single intraperitoneal dose of 15 mg/kg cisplatin at 3rd day. A control group received 1 mL intraperitoneal saline solution for five consecutive days. Prior to drug administration, all rats were exposed to the distortion product otoacoustic emissions test. The test was repeated on the 6th day of the study. All rats were then sacrificed; the cochleas were removed and set aside for biochemical and histopathological analyses.

DOI se refere ao artigo: <https://doi.org/10.1016/j.bjorl.2018.03.001>

☆ Como citar este artigo: Kilic K, Sakat MS, Akdemir FN, Yildirim S, Saglam YS, Askin S. Protective effect of gallic acid against cisplatin-induced ototoxicity in rats. Braz J Otorhinolaryngol. 2019;85:267–74.

\* Autor para correspondência.

E-mail: [korhankilic@gmail.com](mailto:korhankilic@gmail.com) (K. Kilic).

A revisão por pares é da responsabilidade da Associação Brasileira de Otorrinolaringologia e Cirurgia Cérvico-Facial.

**Results:** In cisplatin group, Day 6 signal noise ratio values were significantly lower than those of the other groups. Also, malondialdehyde levels in cochlear tissues were significantly higher, superoxide dismutase and glutathione peroxidase activities were significantly lower compared to the control group. Histopathologic evaluation revealed erosion in the stria vascularis, degeneration and edema in the connective tissue layer in endothelial cells, impairment of outer hair cells and a decrease in the number of these cells. In the cisplatin + gallic acid group, this biochemical, histopathological and functional changes were reversed.

**Conclusion:** In the light of our findings, we think that gallic acid may have played a protective role against cisplatin-induced ototoxicity in rats, as indicated by the distortion product otoacoustic emissions test results, biochemical findings and immunohistochemical analyses.

© 2018 Associação Brasileira de Otorrinolaringologia e Cirurgia Cérvico-Facial. Published by Elsevier Editora Ltda. This is an open access article under the CC BY license (<http://creativecommons.org/licenses/by/4.0/>).

## PALAVRAS-CHAVE

Ototoxicidade induzida por cisplatina;  
Ácido gálico;  
Estresse oxidativo;  
EOAPD

## Efeito protetor do ácido gálico contra a ototoxicidade induzida por cisplatina em ratos

### Resumo

**Introdução:** A cisplatina é um agente antineoplásico amplamente usado no tratamento de vários tipos de câncer. A ototoxicidade é um dos principais efeitos colaterais que restringem o uso da cisplatina.

**Objetivo:** O objetivo deste estudo foi investigar a eficácia protetora do ácido gálico, em termos bioquímicos, funcionais e histopatológicos, contra a ototoxicidade induzida por cisplatina.

**Método:** Vinte e oito ratas Sprague-Dawley foram incluídas. As ratas foram distribuídas aleatoriamente em quatro grupos de sete animais cada. O grupo cisplatina recebeu uma única dose intraperitoneal de 15 mg/kg de cisplatina. O grupo ácido gálico recebeu ácido gálico via intraperitoneal a uma dose de 100 mg/kg durante cinco dias consecutivos. O grupo cisplatina + ácido gálico recebeu ácido gálico via intraperitoneal a uma dose de 100 mg/kg durante cinco dias consecutivos e uma única dose intraperitoneal de 15 mg/kg de cisplatina no terceiro dia. O grupo controle recebeu 1 mL de solução salina via intraperitoneal por cinco dias consecutivos. Antes da administração do fármaco, todos os ratos foram expostos ao teste de emissões otoacústicas – produto de distorção. O teste foi repetido no sexto dia do estudo. Todos os ratos foram então sacrificados; as cócleas foram removidas e reservadas para análises bioquímicas e histopatológicas.

**Resultados:** No grupo cisplatina, os valores da relação sinal-ruído do dia 6 foram significativamente mais baixos aos dos outros grupos. Além disso, os níveis de malondialdeído nos tecidos cocleares foram significativamente mais altos, e as atividades de superóxido dismutase e glutathione peroxidase foram significativamente mais baixas em comparação com o grupo controle. A avaliação histopatológica revelou erosão na estria vascular, degeneração e edema na camada de tecido conjuntivo em células endoteliais, comprometimento das células ciliadas externas e diminuição do número dessas células. No grupo cisplatina + ácido gálico, estas alterações bioquímicas, histopatológicas e funcionais foram revertidas.

**Conclusão:** Tendo em vista os nossos achados, consideramos que o ácido gálico pode ter desempenhado um papel protetor contra a ototoxicidade induzida por cisplatina em ratos, conforme indicado pelos resultados do teste emissões otoacústicas – produto de distorção, achados bioquímicos e análises imuno-histoquímicas.

© 2018 Associação Brasileira de Otorrinolaringologia e Cirurgia Cérvico-Facial. Publicado por Elsevier Editora Ltda. Este é um artigo Open Access sob uma licença CC BY (<http://creativecommons.org/licenses/by/4.0/>).

## Introdução

A cis-diaminedicloroplatina (cisplatina) é um agente quimioterápico amplamente usado no tratamento do câncer desde que foi aprovado pela *Federal Drug Administration* em 1978. A importância das complicações em longo prazo associadas a quimioterápicos tem crescido à medida que

as taxas de sobrevida em pacientes com câncer melhoram. Efeitos secundários como ototoxicidade, nefrotoxicidade e neurotoxicidade são observados após a quimioterapia com cisplatina. Perda auditiva com taxas de 30% e 100% foi relatada em associação com a ototoxicidade induzida por cisplatina.<sup>1</sup> Essa perda auditiva resulta em diminuições multifacetadas na qualidade de vida e pode afetar o

desenvolvimento social e acadêmico, particularmente em crianças.<sup>2</sup>

A ototoxicidade induzida por cisplatina envolve perda auditiva bilateral e simétrica em frequências altas. Essas perdas podem ser permanentes e irreversíveis e são frequentemente associadas a zumbido.<sup>3</sup> A gravidade dessa perda auditiva está relacionada à frequência da aplicação do fármaco e sua dosagem. Não foram descobertos outros métodos com o objetivo de reduzir a ototoxicidade relacionada à cisplatina, além de reduzir a sua dosagem ou modificar os regimes quimioterápicos, com o uso dos que não contêm cisplatina. Esses dois métodos podem ter impactos adversos nos resultados do tratamento. Portanto, vários estudos investigaram agentes capazes de prevenir a ototoxicidade induzida por cisplatina. Vários agentes antioxidantes, inclusive D-metionina, alopurinol, flunarizina, curcumina e luteína, já foram usados com esse propósito em estudos experimentais.<sup>4-8</sup>

O ácido gálico é um ácido tri-hidroxibenzoico, um ácido fenólico encontrado em inúmeras plantas medicinais e alimentos. Sabe-se há muito tempo que ele tem poderosos efeitos antioxidantes.<sup>9</sup> Tem sido relatado que os ácidos fenólicos exercem os seus efeitos antioxidantes através da eliminação direta de radicais livres, pela inativação de enzimas responsáveis pela produção de espécies reativas de oxigênio (ROS) e aumento da ativação de enzimas antioxidantes.<sup>10</sup>

Que seja de nosso conhecimento, nenhum estudo anterior investigou o efeito protetor do ácido gálico contra a ototoxicidade induzida por cisplatina. O objetivo deste estudo foi investigar o efeito protetor do ácido gálico, em termos bioquímicos, funcionais e histopatológicos, contra a ototoxicidade induzida por cisplatina.

## Material e método

### Animais

A aprovação do estudo foi concedida pelo Comitê Local de Ética em Estudos com Animais da Ataturk University sob o número E.1700305147-11:145. Vinte e oito ratas fêmeas Sprague-Dawley com 220-240g foram incluídas. O estudo foi conduzido de acordo com o Guia de Cuidados e Uso de Animais de Laboratório. Todas as ratas foram alojadas em gaiolas especiais com acesso *ad libitum* a comida e água, a uma temperatura estável de  $22 \pm 1^\circ\text{C}$  e umidade de  $45 \pm 2\%$ . O sistema de iluminação foi ajustado para um ciclo 12 h claro/12 h escuro.

### Protocolo experimental

O ácido gálico usado no estudo foi obtido da Sigma-Aldrich Chemical Company e a cisplatina da Kocak Pharma Co. (Kocak, Istambul, Turquia). As ratas foram distribuídas aleatoriamente em quatro grupos de sete animais cada.

Grupo 1 (Cisplatina): Recebeu uma única dose intraperitoneal de 15 mg/kg de cisplatina.

Grupo 2 (Ácido Gálico): Recebeu ácido gálico intraperitoneal a 100 mg/kg por cinco dias consecutivos.

Grupo 3 (Cisplatina + Ácido Gálico): Recebeu ácido gálico intraperitoneal a 100 mg/kg por cinco dias consecutivos e

uma única dose intraperitoneal de 15 mg/kg de cisplatina no 3º dia.

Grupo 4 (Controle): Recebeu 1 mL de solução salina intraperitoneal por cinco dias consecutivos.

Antes da administração do fármaco, todas as ratas foram submetidas ao exame otoscópico sob anestesia com 40 mg/kg de cetamina e 10 mg/kg de xilazina. Todas as ratas foram então expostas ao teste de emissões otoacústicas – produto de distorção (EOAPD). O teste EOAPD foi repetido no sexto dia do estudo sob o mesmo protocolo de anestesia. Todas as ratas foram então sacrificadas e os ossos temporais foram dissecados. As cócleas foram removidas e a cóclea direita foi reservada para análise bioquímica, enquanto a cóclea esquerda foi reservada para análise histopatológica.

### Procedimento do teste EOAPD

As medidas do teste EOAPD foram feitas com um dispositivo Otometrics Madsen Capella. Esse dispositivo foi calibrado antes de cada medição. Antes da medição, todas as ratas foram anestesiadas com 40 mg/kg de cloridrato de cetamina (Ketasol 10%, Richter Pharma Ag, Wels, Áustria) e 10 mg/kg de xilazina (Alfazyne 2%, Alfasan International BV, Voerden, Países Baixos). Após a anestesia, as ratas foram submetidas a exame otoscópico. Sondas apropriadas foram colocadas nos meatos externos das orelhas direita e esquerda das ratas para fazer medições das EOAPD em uma sala silenciosa. As medidas foram obtidas sob a forma de PDgramas. A diferença entre os níveis de L1 e L2 foi mantida em 10 dB NPS (nível de pressão sonora) (L1 = 65 dB NPS, L2 = 55 dB NPS). Para obter a melhor resposta, o teste foi ajustado para duas frequências separadas,  $f1/f2 = 1,22$ . As medidas de PDgramas foram feitas nas frequências de 2002, 2500, 3154, 4004, 5000, 6299, 7998 e 10.000 Hz. Os valores da relação sinal-ruído (RSR) de 3 dB ou acima foram considerados positivos. Os valores da RSR obtidos durante o teste EOAPD foram comparados intra e entre os grupos.

### Análise histopatológica

Os tecidos cocleares coletados para a análise histopatológica foram fixados por 48 h em solução de formalina a 10%. Eles foram amolecidos por 96-120 h com a solução de descalcificação Osteosoft (Merc, HC313331, Alemanha) e subsequentemente lavados em água corrente. Então foram processados em álcool a 80% (12 h  $\times$  2 vezes) e álcool a 90% (12 h  $\times$  2 vezes), álcool a 96% (12 h  $\times$  2 vezes), álcool a 100% (12 h  $\times$  2 vezes), clorofórmio (5 h  $\times$  3 vezes) e parafina líquida (12 h) antes de ser embebidos em blocos de parafina. Cortes de 4  $\mu\text{m}$  de espessura foram obtidos de cada bloco e os espécimes foram montados em lâminas. As lâminas preparadas para o exame histopatológico foram então coradas pelo tricrômico de Masson e analisadas com um microscópio óptico. As lâminas investigadas sob microscopia óptica foram avaliadas com base nas lesões – nenhuma (-), leve (+), moderada (++) e intensa (+++), e foram obtidas fotografias.

## Análise imuno-histoquímica

Todos os espécimes colocados em lâminas adesivas (poli-L-lisina) para exame de imunoperoxidase foram submetidos a séries de xilol e álcool, deparafinados e desidratados. O procedimento foi feito de acordo com as recomendações do kit Ab80436. A caspase-3 foi usada como anticorpo primário. Após o procedimento de lavagem, o cromógeno 3,3 Diaminobenzidine (DAB) foi colocado sobre o espécime e deixado em repouso por cinco a 10 minutos para absorver o cromógeno. Após a imersão na hematoxilina de Mayer durante um a dois minutos para a coloração do fundo, os espécimes foram lavados sob água corrente. As lâminas foram então submetidas a séries de álcool e xilol, cobertas e examinadas sob um microscópio óptico (Leica DM 1000). A imunopositividade dos espécimes foi classificada como nenhuma (-), leve (+), moderada (++) ou intensa (+++).

## Análise bioquímica

As cócleas reservadas para análise bioquímica foram lavadas com solução salina fisiológica imediatamente após a excisão e depois congeladas a  $-80^{\circ}\text{C}$ . No dia do estudo, elas foram removidas do freezer, descongeladas e homogeneizadas com uma solução de 9 mL por grama de 1,15% de KCl. Os homogeneizados foram centrifugados a 10.000 rpm por 30 min para a separação do sobrenadante.

O método espectrofotométrico descrito por Sun et al. foi usado para análise do superóxido dismutase (SOD).<sup>11</sup> Essa técnica é baseada na redução do tetrazólio nitroazul (NBT) pela xantina oxidase, produtora de superóxido a 560 nm. A atividade do SOD foi expressa como U/L.

A medida do malondialdeído (MDA) foi feita com a técnica do ácido tiobarbitúrico (TBA), descrita por Ohkawa e Yagi.<sup>12</sup> Essa é baseada na análise espectrofotométrica do cromógeno de cor rosa resultante da reação entre MDA e TBA. Os resultados foram expressos como nmol/mL.

A glutatona peroxidase (GPx) foi medida com uma modificação do método descrito por Paglia e Valentine.<sup>13</sup> A GPx é uma enzima que produz a oxidação da glutatona em uma reação na qual o peróxido de hidrogênio é reduzido a água. A glutatona oxidada é novamente reduzida a

glutatona com a enzima glutatona redutase na presença de NADPH. O método baseia-se na medição espectrofotométrica da diminuição da absorvância de NADPH a 340 nm. A atividade da GPx foi expressa como UI/L.

## Análise estatística

A análise estatística foi feita com o *software* SPSS 17.0. A análise de variância de um fator (*One-Way Anova*) foi usada na análise estatística de parâmetros distribuídos normalmente e o teste *post-hoc* de Tukey foi usado para identificar fontes de variação. O teste não paramétrico de Kruskal-Wallis foi usado para analisar variações entre os dados obtidos com o uso do método semiquantitativo no exame histopatológico. As análises entre dois grupos foram feitas com o teste U de Mann-Whitney. Um valor de  $p < 0,05$  foi considerado estatisticamente significativo.

## Resultados

Não houve diferença significativa entre os grupos em termos de valores de RSR nos resultados do teste EOAPD no primeiro dia do estudo. Também não houve diferença entre os valores de RSR das orelhas direita e esquerda. Quando os resultados do EOAPD no dia 6 foram comparados com os achados do dia 1, nenhuma variação significativa foi observada nos valores de RSR nos Grupos 2, 3 ou 4. No Grupo 1, os valores de RSR no dia 1 foram significativamente maiores do que aqueles do dia 6 em todas as frequências estudadas. Isso mostra que a cisplatina exerce um efeito adverso nas funções auditivas ao afetar a cóclea.

Quando os resultados do teste EOAPD no dia 6 foram comparados entre si, os valores de RSR no Grupo 1 foram significativamente menores do que nos outros grupos. Nenhuma variação significativa foi determinada entre os valores de RSR nos Grupos 2, 3 e 4. Esses achados mostram que o uso de ácido gálico com cisplatina impediu o comprometimento nos valores de RSR e demonstrou proteção funcional contra o efeito ototóxico da cisplatina (figs. 1-2).

Os resultados da análise bioquímica das cócleas de ratos são mostrados na figura 3. Os níveis de MDA nos tecidos

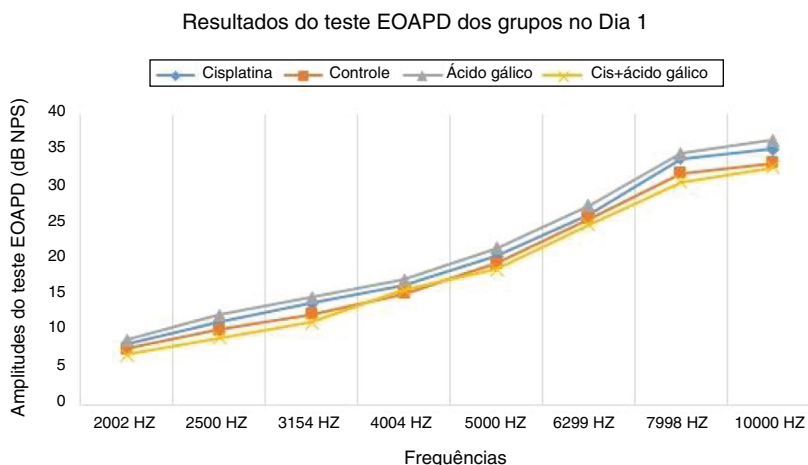


Figura 1 Resultados do teste EOAPD dos grupos no Dia 1.

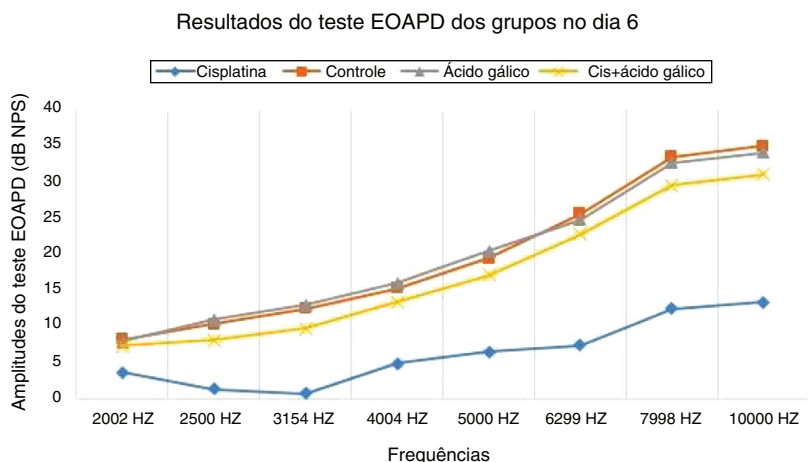


Figura 2 Resultados do teste EOAPD dos grupos no Dia 6.

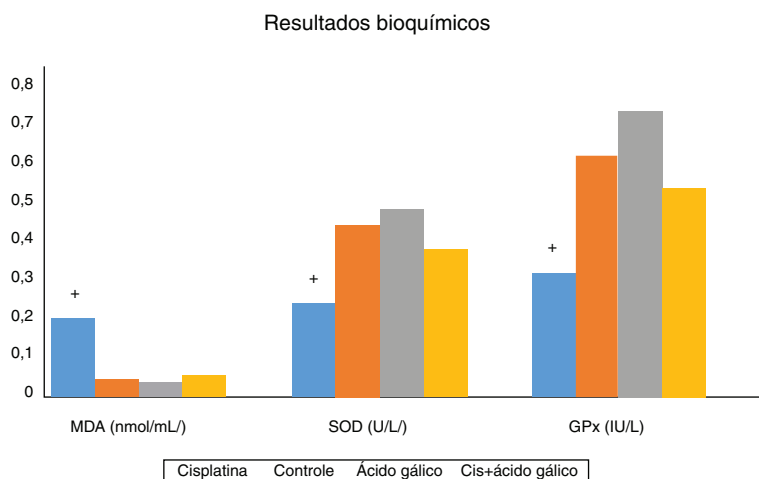


Figura 3 Resultados bioquímicos.

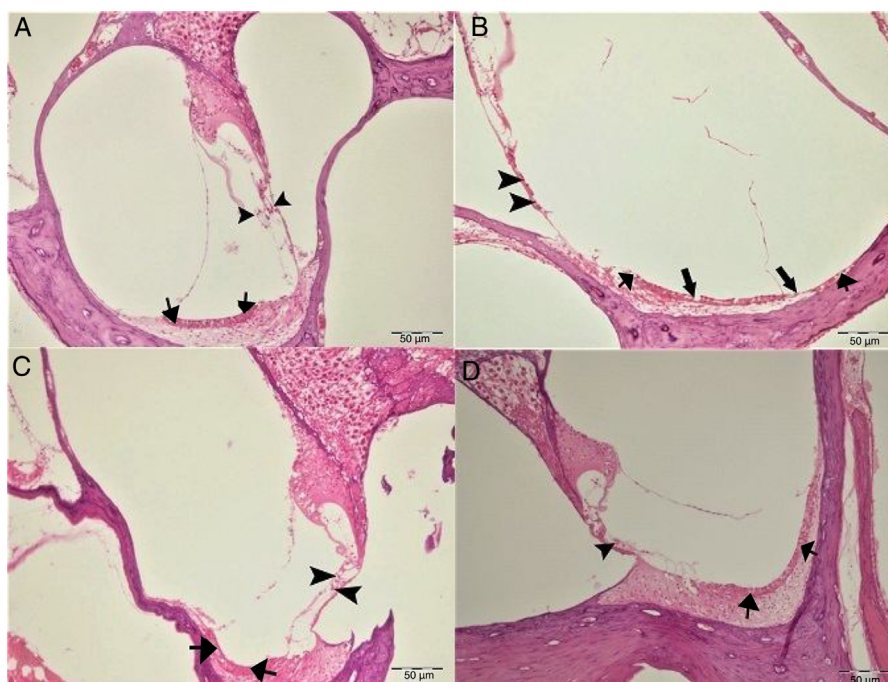
cocleares no Grupo 1 foram significativamente maiores em comparação com o grupo controle. Ao mesmo tempo, as atividades de SOD e GPx nos tecidos cocleares diminuíram significativamente em comparação com o grupo controle. Isso mostra que o estresse oxidativo ocorreu nas cócleas dos ratos que receberam cisplatina e que esse estresse se manifesta com um aumento nas quantidades de radicais livres de oxigênio emergindo com um aumento da peroxidação lipídica, bem como uma diminuição das atividades enzimáticas antioxidantes. Não houve variação significativa entre os níveis de MDA, atividade de SOD e GPx em ratos dos Grupos 2, 3 e 4. Além disso, os níveis de MDA nas cócleas de ratos do Grupo 3, aqueles que receberam ácido gálico juntamente com cisplatina, foram significativamente menores do que os níveis encontrados nos ratos no Grupo 1, aqueles que receberam apenas cisplatina, enquanto as atividades de SOD e GPx foram significativamente maiores. Isso mostra que o ácido gálico também protege contra o estresse oxidativo causado pelo efeito ototóxico da cisplatina.

No exame histopatológico, as cócleas dos animais dos grupos controle e ácido gálico exibiram um aspecto histológico

normal (figs. 4A-C). O exame da cóclea no grupo cisplatina revelou erosão na estria vascular e degeneração e edema na camada do tecido conjuntivo nas células endoteliais. A estrutura das células ciliadas externas foi prejudicada e uma diminuição no número dessas células também foi observada (fig. 4B). O exame das cócleas no grupo Cis + ácido gálico revelou hiperemia leve na estria vascular, degeneração em células epiteliais e degeneração muito leve nos gânglios espinhais (fig. 4D). Esses achados diminuíram de forma estatisticamente significativa no grupo Cis + ácido gálico em comparação com o grupo cisplatina ( $p < 0,05$ ). Os achados histopatológicos da cóclea estão resumidos na tabela 1.

A coloração da Caspase-3 foi feita para determinar a apoptose nas células. Não foi observada imunopositividade para Caspase-3 na coloração coclear nos grupos controle ou ácido gálico (fig. 5A-C). No grupo cisplatina, foi observada imunopositividade intraplasmática intensa nas células ciliadas externas (fig. 5B). No grupo Cis + ácido gálico, a expressão intraplasmática leve de caspase-3 foi determinada em células ciliadas externas (fig. 5 D). Uma





**Figura 4** Aparência histopatológica da cóclea, H&E, escala: 50 µm. (A) Grupo Controle, estrutura histopatológica normal da cóclea (seta, estria vascular, ponta da seta, células ciliadas externas). (B) Grupo Cisplatina, hiperemia (setas mais finas), degeneração e erosão (setas mais grossas) na estria vascular, diminuição do número de células ciliadas externas (pontas de setas). (C) Grupo Ácido gálico, estrutura histopatológica normal da cóclea (seta, estria vascular, ponta da seta, células ciliadas externas). (D) Grupo Cisplatina + ácido gálico, hiperemia leve na estria vascular (setas), estrutura histopatológica normal de células ciliadas externas com diminuição moderada do número dessas células (ponta de seta).

**Tabela 1** Achados histopatológicos da cóclea

	Hiperemia, degeneração e necrose na estria vascular	Degeneração dos gânglios espinhais	Diminuição do número de células ciliadas externas	Imunopositividade da caspase-3
Grupo Controle	-	-	-	-
Grupo Ácido gálico	-	-	-	-
Grupo Cisplatina	+++	+++	+++	+++
Cis + ácido gálico	++	+	+	+

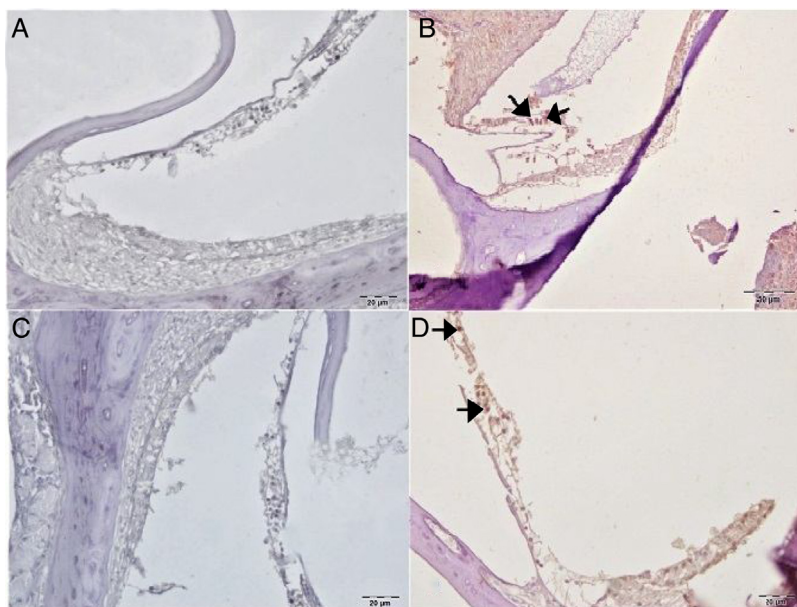
diminuição estatisticamente significativa foi determinada em comparação com o grupo cisplatina ( $p < 0,05$ ). Os achados imuno-histoquímicos estão resumidos na [tabela 1](#).

## Discussão

Nosso estudo demonstrou claramente a proteção eficaz do ácido gálico contra a ototoxicidade induzida por cisplatina. Foi determinado que o ácido gálico, tanto bioquímica quanto histopatologicamente, evita o estresse oxidativo na cóclea após a administração de cisplatina. Os achados do teste EOAPD também mostraram que o ácido gálico exerce um efeito protetor contra a perda auditiva associada à ototoxicidade induzida por cisplatina.

A cisplatina é um agente antineoplásico amplamente usado no tratamento de vários tipos de câncer. Os principais

efeitos colaterais desse agente são nefrotoxicidade, neurotoxicidade e ototoxicidade. Embora a nefrotoxicidade possa ser controlada através de hidratação, a ototoxicidade permanece o efeito colateral mais significativo do uso da cisplatina.<sup>8</sup> O mecanismo pelo qual a cisplatina leva à ototoxicidade ainda não é totalmente compreendido. Estudos anteriores mostraram que a cisplatina leva a perdas auditivas ao causar um impacto em várias áreas da cóclea. O achado histopatológico que mais chamou a atenção foi a degeneração das células ciliadas. O dano que se inicia nas ligações das extremidades dos estereocílios das células ciliadas externas leva gradualmente à perda de todas essas mesmas células. Essa perda começa na extremidade basal e avança até o ápice. Além disso, causa colapso na membrana de Reissner e atrofia nas células de suporte do órgão de Corti e na estria vascular.<sup>14,15</sup> Em nosso estudo, o exame histopatológico da cóclea no grupo cisplatina revelou erosão na estria



**Figura 5** Análise imuno-histoquímica da cóclea, IP, escala: 5 µm. (A) Grupo Controle, expressão negativa da Caspase-3 nas células ciliadas externas. (B) Grupo Cisplatina, imunopositividade intensa da Caspase-3 nas células ciliadas externas (setas). (C) Grupo ácido gálico, expressão negativa da Caspase-3 nas células ciliadas externas. (D) Grupo Cisplatina + ácido gálico, imunopositividade leve da Caspase-3 nas células ciliadas externas (setas).

vascular, degeneração e edema na camada de tecido conjuntivo em células endoteliais, comprometimento da estrutura das células ciliadas externas e diminuição do número dessas células.

A fisiopatologia desse dano na cóclea em nível molecular e celular ainda não é totalmente compreendida, embora se acredite que o estresse oxidativo seja o principal agente. A cisplatina inicia inúmeros processos fisiopatológicos na cóclea ao aumentar a produção de ROS e suprimir sistemas de enzimas antioxidantes. O aumento do estresse oxidativo na cóclea aumenta a peroxidação das membranas lipídicas, inativa importantes enzimas celulares e compromete as funções dos canais iônicos. Finalmente, o aumento da produção de ROS leva a processos histopatológicos e deficiências funcionais na cóclea ao causar apoptose e morte celular necrótica.<sup>16</sup> Em nosso estudo, a coloração para caspase-3 foi feita para determinar a apoptose nas células. Foi observada imunopositividade intraplasmática intensa nas células ciliadas externas dos ratos no grupo cisplatina.

A cóclea tem um mecanismo eficaz de defesa antioxidante que contém agentes antioxidantes tais como vitamina C, vitamina E e glutatona (GSH) e enzimas como SOD, GPx e Catalase (CAT).<sup>17</sup> O SOD catalisa a conversão de  $O_2^-$  para  $H_2O_2$  e  $O_2$ , enquanto a CAT converte  $H_2O_2$  em  $O_2$  e  $H_2O$ . A GPx reduz o  $H_2O_2$  e talvez outros peróxidos. Além disso, a GPx também acelera a conversão de GSH reduzida para sua forma oxidada (GSSG) durante a desintoxicação de  $H_2O_2$ .<sup>16</sup> Se esse sistema de eliminação de ROS estiver comprometido, as ROS levam à peroxidação lipídica e danos celulares. Isso se manifesta através de altos níveis de MDA. Os níveis de MDA foram significativamente maiores nas cócleas de ratos que receberam cisplatina, em comparação com o grupo controle em nosso estudo. No entanto, as atividades de SOD e GPx nos tecidos cocleares de ratos que

receberam cisplatina foram significativamente menores do que as do grupo controle. Esses achados mostram que o estresse oxidativo está envolvido no dano coclear que ocorre na ototoxicidade induzida por cisplatina.

Considerando esses processos fisiológicos, uma das hipóteses seria que a redução dos níveis de ROS e níveis crescentes de enzimas antioxidantes possam ser protetores contra a ototoxicidade induzida por cisplatina. Vários agentes antioxidantes têm sido investigados na ototoxicidade induzida por cisplatina. O objetivo do nosso estudo foi determinar se o ácido gálico, um poderoso antioxidante, exibiria um efeito protetor contra a ototoxicidade induzida por cisplatina.

O ácido gálico é um composto poli-hidroxifenólico encontrado em várias plantas, frutas e gêneros alimentícios. Ele também ocorre naturalmente em várias plantas terrestres e aquáticas<sup>18</sup> e exibe poderosos efeitos anticancerígenos, antimutagênicos e anti-inflamatórios.<sup>19</sup> O ácido gálico e seus derivados são poderosos antioxidantes capazes de eliminar radicais livres, como ânions superóxidos, peróxido de hidrogênio ( $H_2O_2$ ), radicais hidroxilo e ácido hipocloroso.<sup>19</sup> Foi sugerido que essa atividade de eliminação de radicais livres poderia explicar o efeito benéfico do ácido gálico sobre o estresse oxidativo.

Oyagbemi et al. mostraram que o ácido gálico melhora o estresse oxidativo, suprime a produção de ROS no cérebro de ratos e melhora o estado antioxidante.<sup>20</sup> Prince et al. relataram que o ácido gálico aumentou a atividade das enzimas dependentes de SOD, CAT e GSH em dano cerebral diabético induzido com estreptozotocina e impediu a formação de radicais livres.<sup>21</sup> Omobowale et al. também relataram que o ácido gálico exibiu um efeito protetor contra o dano hepático na hepatotoxicidade induzida por doxorubicina.<sup>22</sup> Li et al. investigaram as substâncias

antioxidantes que melhor preveniram o estresse oxidativo induzido experimentalmente no tecido ovariano. Eles concluíram que o ácido gálico funcionou como um poderoso antioxidante, reduziu a produção de ROS e ativou o sistema de enzimas antioxidantes.<sup>23</sup> Foi sugerido em nosso estudo que a administração de ácido gálico junto com a cisplatina demonstrou uma proteção bioquímica e histopatológica significativa contra ototoxicidade induzida por cisplatina, atuou como um poderoso antioxidante.

O teste EOAPD é um método objetivo que evoca resultados funcionais dos danos que ocorrem na cóclea de uma forma rápida, não dispendiosa e não-invasiva. Com base em nossas respostas ao teste EOAPD, observou-se comprometimento significativo nos valores de RSR em altas frequências em ratos que receberam cisplatina em comparação com aqueles no grupo controle. Além disso, observamos valores de RSR significativamente maiores em ratos que receberam ácido gálico em conjunto com cisplatina quando comparados com o grupo de ratos que recebeu somente cisplatina. Isso mostra que o ácido gálico também apresenta um efeito protetor funcional contra a ototoxicidade induzida com cisplatina.

## Conclusão

Tendo em vista os nossos achados, consideramos que o ácido gálico pode ter desempenhado um papel protetor contra a ototoxicidade induzida por cisplatina em ratos, conforme indicado pelos resultados das EOAPD, achados bioquímicos e análises imuno-histoquímicas. Embora nossos resultados indiquem que o ácido gálico pode reduzir a ototoxicidade induzida por cisplatina em ratos, sua utilidade no cenário clínico permanece incerta. São necessários mais estudos para determinar as indicações e doses apropriadas de ácido gálico antes que sua utilização clínica contra a ototoxicidade induzida por cisplatina possa ser recomendada.

## Conflitos de interesse

Os autores declaram não haver conflitos de interesse.

## Referências

1. Paken J, Govender CD, Sewram V. Research protocol: cisplatin-associated ototoxicity amongst patients receiving cancer chemotherapy and the feasibility of an audiological monitoring program. *BMC Womens Health*. 2017;17:129.
2. Knight KR, Kraemer DF, Neuwelt EA. Ototoxicity in children receiving platinum chemotherapy: underestimating a commonly occurring toxicity that may influence academic and social development. *J Clin Oncol*. 2005;23:8588–96.
3. Frisina RD, Wheeler HE, Fossa SD, Kerns SL, Fung C, Sesso HD, et al. Comprehensive audiometric analysis of hearing impairment and tinnitus after cisplatin-based chemotherapy in survivors of adult-onset cancer. *J Clin Oncol*. 2016;34:2712e20.
4. Salehi P, Akinpelu OV, Waissbluth S, Peleva E, Meehan B, Rak J, et al. Attenuation of cisplatin ototoxicity by otoprotective effects of nanoencapsulated curcumin and dexamethasone in a guinea pig model. *Otol Neurotol*. 2014;35:1131–9.
5. Giordano P, Lorito G, Ciorba A, Martini A, Hatzopoulos S. Protection against cisplatin ototoxicity in a Sprague-Dawley rat animal model. *Acta Otorhinolaryngol Ital*. 2006;26:198–207.
6. Lynch ED, Gu R, Pierce C, Kil J. Reduction of acute cisplatin ototoxicity and nephrotoxicity in rats by oral administration of allopurinol and ebselen. *Hear Res*. 2005;201:81–9.
7. So H, Kim H, Kim Y, Kim E, Pae HO, Chung HT, et al. Evidence that cisplatin-induced auditory damage is attenuated by down-regulation of pro-inflammatory cytokines via Nrf2/HO-1. *J Assoc Res Otolaryngol*. 2008;9:290–306.
8. Roldán-Fidalgo A, Martín Saldaña S, Trinidad A, Olmedilla-Alonso B, Rodríguez-Valiente A, García-Berrocal JR, et al. In vitro and in vivo effects of lutein against cisplatin-induced ototoxicity. *Exp Toxicol Pathol*. 2016;68:197–204.
9. Garud MS, Kulkarni YA. Gallic acid attenuates type I diabetic nephropathy in rats. *Chem Biol Interact*. 2018;282:69–76.
10. Saibabu V, Fatima Z, Khan LA, Hameed S. Therapeutic potential of dietary phenolic acids. *Adv Pharmacol Sci*. 2015;2015:823539.
11. Sun Y, Oberley LW, Li Y. A simple method for clinical assay of superoxide dismutase. *Clin Chem*. 1988;34:497–500.
12. Ohkawa H, Ohiski N, Yagi K. Assay for lipid peroxides in animal tissues by thiobarbituric acid reaction. *Anal Biochem*. 1979;95:351–8.
13. Paglia DE, Valentina WN. Studies on the quantitative characterization of erythrocyte glutathione peroxidase. *J Lab Clin Med*. 1967;70:158–69.
14. Yumusakhyulu AC, Yazici M, Sari M, Binnetoglu A, Kosemihal E, Akdas F, et al. Protective role of resveratrol against cisplatin induced ototoxicity in guinea pigs. *Int J Pediatr Otorhinolaryngol*. 2012;76:404–8.
15. Yazici ZM, Meric A, Midi A, Arinc YV, Kahya V, Hafiz G. Reduction of cisplatin ototoxicity in rats by oral administration of pomegranate extract. *Eur Arch Otorhinolaryngol*. 2012;269:45–52.
16. Sheth S, Mukherjea D, Rybak LP, Ramkumar V. Mechanisms of cisplatin-induced ototoxicity and otoprotection. *Front Cell Neurosci*. 2017;11:338.
17. Kopke R, Allen KA, Henderson D, Hoffer M, Frenz D, Van de Water T. A radical demise. Toxins and trauma share common pathways in hair cell death. *Ann N Y Acad Sci*. 1999;884:171–91.
18. Omóbòwálé TO, Oyagbemi AA, Folasire AM, Ajibade TO, Ase-nuga ER, Adejumobi OA. Ameliorative effect of gallic acid on doxorubicin-induced cardiac dysfunction in rats. *J Basic Clin Physiol Pharmacol*. 2018;29:19–27.
19. Kim SH, Jun CD, Suk K, Choi BJ, Lim H, Park S, et al. Gallic acid inhibits histamine release and pro-inflammatory cytokine production in mast cells. *Toxicol Sci*. 2006;91:123–31.
20. Oyagbemi AA, Omobowale TO, Saba AB, Olowu ER, Dada RO, Akinrinde AS. Gallic acid ameliorates cyclophosphamide-induced neurotoxicity in wistar rats through free radical scavenging activity and improvement in antioxidant defense system. *J Diet Suppl*. 2016;13:402–19.
21. Stanely Mainzen Prince P, Kumar MR, Selvakumari CJ. Effects of gallic acid on brain lipid peroxide and lipid metabolism in streptozotocin-induced diabetic Wistar rats. *J Biochem Mol Toxicol*. 2011;25:101–7.
22. Omobowale TO, Oyagbemi AA, Ajufo UE, Adejumobi OA, Ola-Davies OE, Adedapo AA, et al. Ameliorative effect of gallic acid in doxorubicin-induced hepatotoxicity in wistar rats through antioxidant defense system. *J Diet Suppl*. 2018;15:183–96.
23. Li B, Weng Q, Liu Z, Shen M, Zhang J, Wu W, et al. Selection of antioxidants against ovarian oxidative stress in mouse model. *J Biochem Mol Toxicol*. 2017;31:e21997.