



ARTIGO ORIGINAL

## Repair of post-laryngectomy pharyngocutaneous fistulas using a pectoralis major flap<sup>☆</sup>



Anna Sumarroca<sup>a,\*</sup>, Elena Rodríguez-Bauzá<sup>b</sup>, Joan Lop-Gros<sup>a</sup>,  
Jacinto García<sup>a</sup>, Montserrat López<sup>a</sup>, Miquel Quer<sup>a</sup> e Xavier León<sup>a</sup>

<sup>a</sup> *Universitat Autònoma de Barcelona, Hospital de la Santa Creu i Sant Pau, Otorhinolaryngology Department, Barcelona, Espanha*

<sup>b</sup> *Universitat Autònoma de Barcelona, Hospital de la Santa Creu i Sant Pau, Plastic Surgery Department, Barcelona, Espanha*

Recebido em 8 de agosto de 2017; aceito em 1 de março de 2018

Disponível na Internet em 25 de abril de 2019

### KEYWORDS

Total laryngectomy;  
Pharyngocutaneous  
fistula;  
Pectoralis major flap;  
Bypass salivary tube;  
Pharynx closure

### Abstract

**Introduction:** The pectoralis major flap is a reconstructive option to consider in the treatment of pharyngocutaneous fistula after a total laryngectomy. There are not large studies assessing variables related to pharyngocutaneous fistula recurrence after removal of the larynx. Our objectives were to review the results obtained with this type of treatment when pharyngocutaneous fistula appears in laryngectomized patients, and to evaluate variables related to the results.

**Methods:** We retrospectively reviewed our results using either a myocutaneous or fasciomuscular pectoralis major flap to repair pharyngocutaneous fistula in 50 patients.

**Results:** There were no cases of flap necrosis. Oral intake after fistula repair with a pectoralis major flap was restored in 94% of cases. Fistula recurrence occurred in 22 cases (44%), and it was associated with a lengthening of the hospital stay. Performing the flap as an emergency procedure was associated with a significantly higher risk of fistula recurrence. Hospital stay was significantly shorter when a salivary tube was placed.

**Conclusions:** The pectoralis major flap is a useful approach to repair pharyngocutaneous fistula. Placing salivary tubes during fistula repair significantly reduces hospital stay and complication severity in case of pharyngocutaneous fistula recurrence.

© 2018 Associação Brasileira de Otorrinolaringologia e Cirurgia Cérvico-Facial. Published by Elsevier Editora Ltda. This is an open access article under the CC BY license (<http://creativecommons.org/licenses/by/4.0/>).

DOI se refere ao artigo: <https://doi.org/10.1016/j.bjorl.2018.03.002>

<sup>☆</sup> Como citar este artigo: Sumarroca A, Rodríguez-Bauzá E, Lop-Gros J, García J, López M, Quer M, et al. Repair of post-laryngectomy pharyngocutaneous fistulas using a pectoralis major flap. Braz J Otorhinolaryngol. 2019;85:351–6.

A revisão por pares é da responsabilidade da Associação Brasileira de Otorrinolaringologia e Cirurgia Cérvico-Facial.

\* Autor para correspondência.

E-mail: [annasumarroca@gmail.com](mailto:annasumarroca@gmail.com) (A. Sumarroca).

**PALAVRAS-CHAVE**

Laringectomia total;  
Fístula  
faringocutânea;  
Retalho do músculo  
peitoral maior;  
Tubo de derivação  
salivar;  
Fechamento da  
faringe

**Reparo de fístulas faringocutâneas pós-laringectomia utilizando retalho do músculo peitoral maior****Resumo**

**Introdução:** O retalho do músculo peitoral maior é uma opção a ser considerada no fechamento de fístula faringocutânea pós-laringectomia total. Não há grandes estudos que avaliem as variáveis relacionadas à recorrência da fístula faringocutânea após esse procedimento. Nossos objetivos foram avaliar os resultados obtidos com esse tipo de tratamento em pacientes laringectomizados com fístula faringocutânea e as variáveis relacionadas aos resultados.

**Método:** Revisamos retrospectivamente os nossos resultados em 50 pacientes nos quais um retalho mio-cutâneo ou fasciomuscular do músculo peitoral maior foram utilizados para reparar a fístula faringocutânea.

**Resultados:** Não houve casos de necrose de retalho. Após o reparo da fístula com um retalho do músculo peitoral maior, a ingestão oral foi restaurada em 94% dos casos. Houve recorrência da fístula em 22 casos (44%), a qual foi associada à duração da hospitalização. O uso do retalho como procedimento de emergência foi associado a um risco significativamente maior de recorrência da fístula. A permanência hospitalar foi significativamente menor quando utilizado um tubo de derivação salivar.

**Conclusões:** O uso do retalho do músculo peitoral maior é uma abordagem útil para reparar a fístula faringocutânea. A colocação de tubos de derivação salivar durante o reparo da fístula reduz significativamente o tempo de hospitalização e a gravidade das complicações em caso de recorrência da fístula faringocutânea.

© 2018 Associação Brasileira de Otorrinolaringologia e Cirurgia Cérvico-Facial. Publicado por Elsevier Editora Ltda. Este é um artigo Open Access sob uma licença CC BY (<http://creativecommons.org/licenses/by/4.0/>).

**Introdução**

A ocorrência de uma fístula faringocutânea (FFC) continua a ser uma das complicações pós-operatórias mais comuns e difíceis em pacientes com laringectomia total. Essa complicação aumenta a morbidade, o tempo de hospitalização e os custos associados ao tratamento. A incidência relatada de fístulas faringocutâneas após a laringectomia total é altamente variável, entre 4% e 65%.<sup>1</sup>

Vários estudos avaliaram os fatores de risco associados ao aparecimento de FFC após laringectomia total: tratamento prévio com radioterapia<sup>2-8</sup> ou quimiorradioterapia,<sup>9</sup> menor intervalo entre o fim da radioterapia e a laringectomia;<sup>7,8,10</sup> níveis de hemoglobina menores do que 125 g/L no pré-operatório<sup>4</sup> ou no pós-operatório;<sup>5,6,11</sup> comorbidades como diabetes, doença hepática ou hipotireoidismo;<sup>2-4,12</sup> e aspectos cirúrgicos como esvaziamento cervical,<sup>2,7,8</sup> traqueotomia prévia,<sup>6</sup> ressecção da faringe<sup>8,13</sup> ou o uso de tecido não irradiado para reforçar a sutura da faringe.<sup>14</sup> Os resultados de uma metanálise de 26 estudos feita por Paydafar et al.<sup>15</sup> mostraram que os fatores de risco significativamente associados à FFC foram níveis de hemoglobina inferiores a 125 g/L, traqueostomia prévia, radioterapia pré-operatória e esvaziamento cervical concomitante. Os resultados também mostraram que a FFC foi mais grave em pacientes com radioterapia prévia. Em um estudo caso-controle feito por Venegas et al.<sup>16</sup> em pacientes laringectomizados, não se encontraram diferenças significantes na porcentagem de FFC entre pacientes não irradiados e irradiados (12% vs. 18%,  $p > 0,05$ ). Entretanto, pacientes com radioterapia prévia e

FFC necessitaram de mais procedimentos de reparo cirúrgico e o tempo de hospitalização foi maior.

O tratamento para FFC geralmente é conservador. Consiste em tratamento médico com antibióticos, nutrição enteral com tubo nasogástrico e cuidado local diário das feridas, inclusive remoção de todo tecido necrótico, limpeza com solução antisséptica e colocação de um curativo compressivo. Entre 62%<sup>3</sup> e 86%<sup>17</sup> das FFC fecham-se com tratamento clínico, particularmente as fístulas pequenas em pacientes não irradiados. O fechamento cirúrgico da fístula é indicado quando o tratamento conservador falha, mas não há consenso sobre o tempo de espera. Vários autores consideram que não há motivos para se prolongar a espera caso o fechamento da FFC não aconteça em um mês com manejo clínico, quando então o fechamento cirúrgico deve ser considerado.<sup>2,11,18</sup>

Muitas técnicas cirúrgicas são usadas no tratamento da FFC: fechamento direto;<sup>2,11</sup> reparo endoscópico com retalho do platisma;<sup>19</sup> retalhos fasciocutâneos axiais, como o retalho delto-peitoral<sup>18,20</sup> ou o retalho perfurante da artéria mamária interna;<sup>21</sup> retalhos musculocutâneos, tais como os retalhos do músculo esternocleidomastoideo,<sup>22</sup> peitoral maior,<sup>18,20,23-25</sup> trapézio<sup>26</sup> ou grande dorsal;<sup>22</sup> e retalhos livres, como o jejuno,<sup>23,27</sup> antebraço radial<sup>5,12,25,28</sup> e retalhos anterolateral das coxas.<sup>29</sup>

Em nosso centro, o método de escolha para tratar uma FFC que não responde adequadamente ao tratamento conservador é o fechamento da fístula com um retalho do músculo peitoral maior (RPM). Desde 1994, adicionamos sistematicamente a colocação de um tubo de derivação salivar

**Tabela 1** Características dos pacientes incluídos no estudo (n = 50)

<i>Idade, anos (média, desvio-padrão)</i>	61,4 (9,1)
<b>Sexo</b>	
Masculino	47 (94%)
Feminino	3 (6%)
<b>Localização</b>	
Laringe	35 (70%)
Hipofaringe	15 (30%)
<b>Radioterapia prévia</b>	
Não	11 (22%)
Sim	39 (78%)
<b>Retalho prévio</b>	
Não	44 (88%)
Sim	6 (12%)
<i>Hb pré-operatória gr/L (média, desvio-padrão)</i>	109,9 (18,7)
<i>Período da fistula em dias (média, variação)</i>	32 (5-300)

(Montgomery® Salivary Bypass Tube; Boston Medical Products) em combinação com o RPM.

Os objetivos deste estudo foram avaliar os resultados obtidos com esse tipo de tratamento quando a FFC surge em pacientes laringectomizados e as variáveis relacionadas aos resultados.

## Método

Os dados foram obtidos retrospectivamente de um registro que coleta prospectivamente informações de procedimentos reconstituintes feitos em nosso centro desde 1990. De 1990 a 2014, 50 pacientes foram tratados com RPM para cobrir a FFC pós-laringectomia. A [tabela 1](#) mostra as características dos pacientes incluídos neste estudo.

Em um caso, a fistula apareceu devido à necrose de um retalho radial livre da pele usado na reconstrução da hipofaringe. Em dois pacientes, um RPM foi usado após a falha anterior em uma tentativa de reparo com um retalho perfurante da artéria mamária interna. Em seis pacientes tratados com laringectomia total e faringectomia parcial ou total, usou-se o RPM na reconstrução da hipofaringe na cirurgia primária.

A decisão de fechamento cirúrgico eletivo da FFC com RPM foi tomada após falha do tratamento conservador com duração pelo menos quatro semanas, teve como base parâmetros clínicos, como o tamanho da fistula e os tecidos moles cervicais.

O tratamento envolveu o uso de retalhos miocutâneos ou fasciomusculares. Os critérios para usar um retalho miocutâneo ou fasciomuscular dependeram basicamente do tamanho do defeito a ser reconstruído e da morfologia do paciente. Escolhemos um retalho muscular sem camada cutânea quando o reparo da fistula exigiu a reconstrução de menos de um terço da hipofaringe, ou quando a espessura da pele foi considerada excessiva. Nesses casos, suturamos diretamente a fáscia superficial do músculo peitoral nas bordas dos defeitos. No caso de fistulas faringocutâneas

grandes, que requerem a reconstrução de mais de um terço da hipofaringe, usamos retalhos miocutâneos, suturamos a pele nas bordas do defeito faríngeo. Desde 1994, rotineiramente, introduzimos um tubo de derivação salivar simultaneamente ao reparo da fistula faringocutânea.

A restauração completa da ingestão oral após o reparo da FFC com RPM foi considerada um desfecho bem-sucedido, desde que não fossem necessários novos procedimentos de reparo da FFC. A análise dos resultados incluiu a porcentagem de complicações no local da ferida cirúrgica cervical e do local doador torácico e o período de hospitalização após a execução do retalho peitoral.

As variáveis qualitativas foram comparadas com o teste qui-quadrado ou o teste exato de Fisher. A relação entre variáveis qualitativas e contínuas foi feita com o teste não paramétrico de Mann-Whitney. Uma regressão logística foi usada na análise multivariada.

Este estudo foi aprovado pelo comitê científico oncológico institucional do nosso centro e feito de acordo com a Declaração de Helsinque.

## Resultados

O retalho miocutâneo do músculo peitoral foi usado em 12 casos (24,0%) e um retalho fasciomuscular sem camada cutânea em 38 casos (76,0%). Não foram observados sinais de necrose do retalho em qualquer dos casos.

O retalho foi feito 14 dias após a laringectomia em 13 pacientes com fistula faringocutânea e sangramento cervical. Nesses casos, o retalho foi usado em um contexto de emergência para proteger o eixo vascular e para reconstruir o defeito da faringe, executar a sutura em uma área contaminada. Nos pacientes restantes, a fistula foi reparada de maneira eletiva, sem qualquer evidência de infecção da ferida cervical durante a cirurgia.

Um paciente com FFC apresentou hemorragia da veia jugular interna no 12º dia do pós-operatório. Após a sutura do vaso, reparamos a fistula com um retalho miocutâneo do músculo peitoral. O paciente foi a óbito após oito dias por choque séptico associado a complicações da ferida cervical; a fistula persistia no momento da morte. Dois pacientes necessitaram de uma segunda cirurgia para reparar a recorrência da FFC após o tratamento com RPM. Nos dois casos, o tratamento cirúrgico consistiu no uso de um segundo RPM para reparar o defeito.

A restauração completa da ingestão oral é considerada o objetivo do tratamento. O reparo cirúrgico da FFC pós-laringectomia com RPM foi bem-sucedido em 94% dos pacientes (47/50). A recorrência da FFC foi em 22 dos 50 procedimentos (44%). A [tabela 2](#) mostra a porcentagem de pacientes com recorrência de fistula em relação à idade do paciente, níveis de hemoglobina, número de dias antes do reparo, localização do tumor primário, radioterapia prévia, uso do RPM na cirurgia primária, tipo de retalho, o uso de tubo de derivação salivar e o contexto da cirurgia de reparo (eletiva ou de emergência com sangramento cervical). Não houve diferenças significantes na recorrência da fistula após o uso do retalho do músculo peitoral para qualquer uma das variáveis analisadas. Observamos uma tendência para a recorrência da fistula quando a cirurgia foi de emergência. Dois dos pacientes operados em situação de emergência

**Tabela 2** Recorrência de fístula após reparo com retalho do músculo peitoral em relação a variáveis clínicas e operatórias

	Recorrência da fístula		p
	Não	Sim	
<i>Idade em anos (mediana)</i>	60,8	62,7	0,453
<i>Período de fístulas anteriores em dias (mediana)</i>	32,0	33,0	0,692
<i>Hb pré-operatória em g/L (mediana)</i>	114,1	106,0	0,140
<b>Localização</b>			
Laringe	21 (57%)	16 (43%)	0,757
Hipofaringe	8 (53%)	7 (47%)	
<b>Radioterapia</b>			
Não	6 (55%)	5 (45%)	0,927
sim	23 (56%)	18 (44%)	
<b>Retalho prévio</b>			
Não	26 (57%)	20 (43%)	0,762
sim	3 (50%)	3 (50%)	
<b>Retalho</b>			
Miocutâneo	8 (67%)	4 (33%)	0,386
Fasciomuscular	21 (53%)	19 (47%)	
<b>Salivar</b>			
Não	8 (42%)	11 (58%)	0,132
sim	21 (64%)	12 (36%)	
<b>Emergência</b>			
Não	25 (64%)	14 (37%)	0,054
sim	4 (31%)	9 (69%)	

**Tabela 3** Resultados da análise multivariada considerando a recorrência da fístula como variável dependente

	HR	IC95%	p
<b>Salivar</b>			
Sim	1		0,060
Não	3,42	0,94-12,37	
<b>Emergência</b>			
Não	1		0,043
Sim	4,68	1,05-20,83	
Hb pré-operatória	0,984	0,951-1,01	0,356

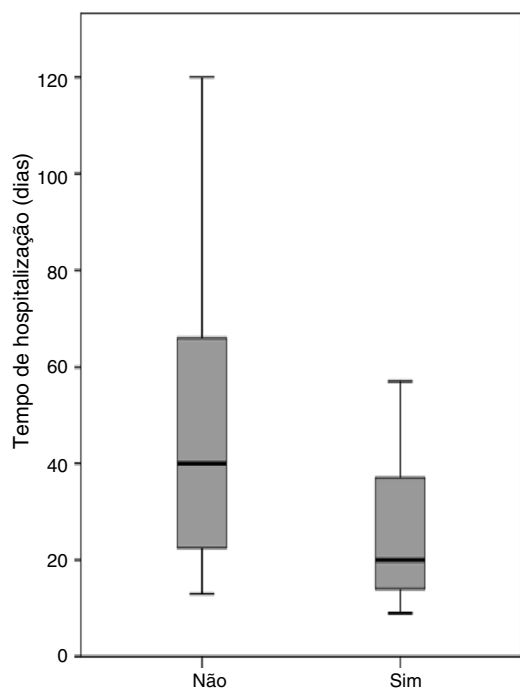
precisaram de um segundo procedimento reconstrutor com RPM contralateral para fechar a FFC recorrente.

Fizemos um estudo multivariado que considerou a recorrência da fístula como variável dependente e incluiu aquelas variáveis com  $p < 0,20$  na análise univariada como variáveis independentes (tabela 3). A única variável associada a risco significativo de recorrência da fístula foi a cirurgia com o retalho como procedimento de emergência. Nessa situação, o risco de recorrência da fístula foi 4,6 vezes maior (IC 95%: 1,05-20,83,  $p = 0,043$ ). Os pacientes nos quais o tubo de derivação salivar não foi usado apresentaram risco aumentado de recorrência, mas nesse caso a razão de risco não atingiu significância estatística (HR = 3,42, IC 95% 0,94-12,37,  $p = 0,060$ ).

Três pacientes receberam alta do hospital com tubo nasogástrico devido à persistência de uma pequena fístula resolvida ambulatorialmente. Com exceção do paciente que faleceu no período pós-operatório, todos atingiram o

objetivo de ingestão oral. O tempo médio de hospitalização após a conclusão da cirurgia com retalho do músculo peitoral foi de 24,5 dias (intervalo de nove a 120). O período de hospitalização após a conclusão da cirurgia com a retalho do músculo peitoral diferiu significativamente, dependeu da recorrência da fístula ( $p = 0,001$ ). A mediana do tempo de hospitalização para pacientes tratados com retalho do músculo peitoral foi de 16,0 dias (intervalo de nove a 31) para aqueles que alcançaram o fechamento primário da fístula e 45 dias (intervalo 13-120) para pacientes com recorrência de fístula. Os períodos de hospitalização após a conclusão do RPM foram analisados considerando-se a localização do tumor primário, radioterapia anterior, tipo de retalho, o uso de tubo de derivação salivar e se o retalho foi feito como cirurgia eletiva ou de emergência. A colocação de um tubo de derivação salivar foi a única variável significativamente relacionada ao período de hospitalização (fig. 1). A mediana do tempo de hospitalização foi de 20,5 dias (intervalo de nove a 90) para pacientes nos quais foi usado um tubo salivar e 40,0 dias (intervalo 13-120) para pacientes sem uso do tubo ( $p = 0,013$ ). Considerando apenas pacientes com recorrência de fístula ( $n = 22$ ), a mediana do tempo de hospitalização foi de 41,5 dias (intervalo de 13 a 90) para pacientes com uso de um tubo salivar ( $n = 12$ ) e 66 dias (intervalo de 40-120) para pacientes sem tubo ( $n = 10$ ) ( $p = 0,036$ ).

Cinco pacientes (9,6%) apresentaram uma infecção da ferida do tórax na área doadora e dois (3,8%) apresentaram hematoma. Todos os sete casos de complicação no nível do tórax foram solucionados com tratamento local das feridas.



**Figura 1** Tempo de hospitalização em dias em relação ao uso de tubo de derivação salivar.

## Discussão

Vários estudos já mostraram a eficiência do RPM para o fechamento da faringe durante uma laringectomia e, portanto, redução da frequência de FFC no pós-operatório.<sup>30,31</sup> No entanto, que seja do nosso conhecimento, nenhum estudo foi feito com uma série grande de pacientes para examinar a utilidade do RPM para tratar a FFC no pós-operatório ou para determinar as variáveis relacionadas à recorrência da fístula.

De acordo com nossos resultados, o uso dos retalhos fasciomusculares e miocutâneos do músculo peitoral para o fechamento da FFC pós-laringectomia é seguro e eficaz. Com exceção do paciente que morreu devido à complicação da infecção da ferida no pós-operatório e ao choque séptico secundário, a ingestão oral foi restaurada em todos os pacientes, embora um segundo procedimento com RPM contralateral tenha sido necessário em dois deles. Apesar da utilidade e eficácia dessa técnica, 44% dos pacientes apresentaram recorrência da fístula. A feitura dessa cirurgia em uma situação de emergência devido ao sangramento local no pós-operatório foi a variável mais fortemente associada à recorrência da FFC, com uma taxa de 67%. Em contraste, quando a cirurgia foi feita como eletiva, a frequência de recorrência da fístula foi de 37%, uma taxa semelhante à relatada por outros autores. McLean et al.<sup>23</sup> analisaram os resultados obtidos em 17 casos de FFC pós-laringectomia reparados com RPM em um grupo de pacientes, dos quais 82,4% receberam irradiação pré-operatória. Esses pacientes apresentaram 58,8% de complicações associadas à reconstrução com RPM, com uma taxa de recorrência da fístula de 35,3%. No estudo de Magdy et al.,<sup>25</sup> a taxa de recorrência da fístula em 10 pacientes

com uso do RPM para reparação da FFC pós-laringectomia foi de 30%.

Os resultados de uma análise multivariada mostraram que o uso do RPM em caráter de emergência aumentou o risco de recorrência da fístula em aproximadamente nove vezes. Em nossa opinião, o aumento do risco de recorrência da fístula com a reconstrução com RPM feita de forma emergencial ocorre devido à precariedade do contexto sistêmico e local onde a cirurgia é feita. Quando hemorragia cervical está associada à deiscência faríngea e cervical, o retalho do músculo peitoral é suturado no tecido infectado. O sangramento cervical significa, além disso, que trabalhamos em pacientes hemodinamicamente instáveis. Com esses resultados, a menos que seja necessário um retalho para proteger o eixo vascular, em uma situação de emergência preferimos fazer uma faringostomia, suturar as margens da deiscência faríngea à pele cervical, diferentemente da reconstrução da FFC com RPM, até que o local e as condições sistêmicas melhorem.

Na tentativa de reduzir a incidência da recorrência de fístula, desde 1994 usamos sistematicamente um tubo de derivação salivar durante o fechamento da FFC. Nossos resultados mostraram uma tendência para a redução da porcentagem de recorrência da fístula (56% nos casos sem tubo de derivação *versus* 37% nos casos com tubo de derivação). As diferenças não atingiram significância estatística. Entretanto, observamos uma diminuição significativa no período de hospitalização de pacientes com tubo de derivação salivar, mesmo em pacientes com recorrência da fístula.

As principais vantagens de usar o retalho do músculo peitoral no reparo da FFC residem no fato de que é um procedimento tecnicamente simples e que fornece um tecido bem vascularizado, com um pedículo que alcança facilmente a região cervical. As desvantagens do retalho são a morbidade causada no local doador e o volume excessivo, depende do fenótipo do paciente, especialmente em casos em que um retalho miocutâneo é usado. No entanto, deve-se ter em mente que, como todos os nossos pacientes foram operados pela mesma equipe cirúrgica, a curva de aprendizado com o uso do RPM no fechamento da FFC pode ter influenciado os melhores resultados alcançados ao longo do tempo.

Uma opção aos retalhos peitorais são os retalhos livres microanastomosados.<sup>27</sup> As vantagens desse tipo de reparo são a disponibilidade de diferentes locais doadores e sua adaptabilidade aos requisitos específicos de cada tipo de defeito. Os retalhos livres, no entanto, também têm desvantagens, as quais incluem aumento da complexidade da técnica microcirúrgica e problemas decorrentes da falta de estruturas vasculares cervicais viáveis em pacientes com histórico de esvaziamento cervical, radioterapia ou infecção cervical. Na série de Bohannon et al.,<sup>27</sup> na qual os retalhos livres foram usados para reparar 20 casos de FFC, os autores optaram por usar vasos receptores de outras áreas em vez do pescoço em 45,5% dos casos, com anastomose do retalho livre aos vasos mamários internos.

## Conclusão

O RPM miocutâneo ou fasciomuscular é uma ferramenta útil para o reparo da FFC pós-laringectomia. A colocação de tubos de derivação salivar durante o reparo da fístula reduz

significativamente a permanência hospitalar e a gravidade das complicações da recorrência da FFC.

## Conflitos de interesse

Os autores declaram não haver conflitos de interesse.

## Referências

- Sarra LD, Rodríguez JC, García Valea M, Bitar J, Da Silva A. Fistula following total laryngectomy. Retrospective study and bibliographical review. *Acta Otorrinolaringol Esp.* 2009;60:186–9.
- Galli J, De Corso E, Volante M, Almadori G, Paludetti G. Postlaryngectomy pharyngocutaneous fistula: incidence, predisposing factors, and therapy. *Otolaryngol Head Neck Surg.* 2005;133:689–94.
- White HN, Golden B, Sweeny L, Carroll WR, Magnuson JS, Rosenthal EL. Assessment and incidence of salivary leak following laryngectomy. *Laryngoscope.* 2012;122:1796–9.
- Erdag MA, Arslanoglu S, Onal K, Songu M, Tuylu AO. Pharyngocutaneous fistula following total laryngectomy: multivariate analysis of risk factors. *Eur Arch Otorhinolaryngol.* 2013;270:173–9.
- Boscolo-Rizzo P, De Cillis G, Marchiori C, Carpenè S, Da Mosto MC. Multivariate analysis of risk factors for pharyngocutaneous fistula after total laryngectomy. *Eur Arch Otorhinolaryngol.* 2008;265:929–36.
- Benson EM, Hirata RM, Thompson CB, Ha PK, Fakhry C, Saunders JR, et al. Pharyngocutaneous fistula after total laryngectomy: a single-institution experience, 2001–2012. *Am J Otolaryngol.* 2015;36:24–31.
- Basheeth N, O'Leary G, Sheahan P. Pharyngocutaneous fistula after salvage laryngectomy: impact of interval between radiotherapy and surgery, and performance of bilateral neck dissection. *Head Neck.* 2014;36:580–4.
- Virtaniemi JA, Kumpulainen EJ, Hirvikoski PP, Johansson RT, Kosma VM. The incidence and etiology of postlaryngectomy pharyngocutaneous fistulae. *Head Neck.* 2001;23:29–33.
- Furuta Y, Homma A, Oridate N, Suzuki F, Hatakeyama H, Suzuki K, et al. Surgical complications of salvage total laryngectomy following concurrent chemoradiotherapy. *Int J Clin Oncol.* 2008;13:521–7.
- Nixon IJ, Pezier TF, Cobb R, Urbano TG, Oakley R, Jeannon JP, et al. Time interval between primary radiotherapy and salvage laryngectomy: a predictor of pharyngocutaneous fistula formation. *Eur Arch Otorhinolaryngol.* 2014;271:2277–83.
- Redaelli de Zinis LO, Ferrari L, Tomenzoli D, Premoli G, Parrinello G, Nicolai P. Postlaryngectomy pharyngocutaneous fistula: incidence, predisposing factors, and therapy. *Head Neck.* 1999;21:131–8.
- Bohannon IA, Carroll WR, Magnuson JS, Rosenthal EL. Closure of post-laryngectomy pharyngocutaneous fistulae. *Head Neck Oncol.* 2011;3:29.
- Palomar-Asenjo V, Sarroca Capell E, Tobias Gomez S, Perez Hernandez I, Palomar-Garcia V. Pharyngocutaneous fistula following total laryngectomy. A case-control study of risk factors implicated in its onset in Spanish. *Acta Otorrinolaringol Esp.* 2008;59:480–4.
- Guimarães AV, Aires FT, Dedivitis RA, Kulcsar MA, Ramos DM, Cernea CR, et al. Efficacy of pectoralis major muscle flap for pharyngocutaneous fistula prevention in salvage total laryngectomy: a systematic review. *Head Neck.* 2016;38 Suppl 1:E2317–21.
- Paydarfar JA, Birkmeyer NJ. Complications in head and neck surgery: a meta-analysis of postlaryngectomy pharyngocutaneous fistula. *Arch Otolaryngol Head Neck Surg.* 2006;132:67–72.
- Venegas MP, León X, Quer M, Matíño E, Montoro V, Burgués J. Complications of total laryngectomy in relation to the previous radiotherapy. *Acta Otorrinolaringol Esp.* 1997;48:639–46.
- Mäkitie AA, Niemensivu R, Hero M, Keski-Säntti H, Bäck L, Kajanti M, et al. Pharyngocutaneous fistula following total laryngectomy: a single institution's 10 year experience. *Eur Arch Otorhinolaryngol.* 2006;263:1127–30.
- Papazoglou G, Doundoulakis G, Terzakis G, Dokianakis G. Pharyngocutaneous fistula after total laryngectomy: incidence, cause and treatment. *Ann Otol Rhinol Laryngol.* 1994;103:801–5.
- Fink DS, Peña S, Hanby D, Kunduk M, McWhorter AJ. Repair of pharyngocutaneous fistula after total laryngectomy: a novel endoscopic approach. *Head Neck.* 2015;37:E81–4.
- Natvig K, Boysen M, Tausjo J. Fistulae following laryngectomy in patients treated with irradiation. *J Laryngol Otol.* 1993;107:1136–9.
- Mirghani H, Leymarie N, Amen F, Qasemyar Q, Leclère FM, Kolb F. Pharyngotracheal fistula closure using the internal mammary artery perforator island flap. *Laryngoscope.* 2014;124:1106–11.
- Rees R, Cary A, Shack RB, Harris PF. Pharyngocutaneous fistulas in advanced cancer: closure with musculocutaneous or muscle flaps. *Am J Surg.* 1987;154:381–3.
- McLean JN, Nicholas C, Duggal P, Chen A, Grist WG, Losken A, et al. Surgical management of pharyngocutaneous fistula after total laryngectomy. *Ann Plast Surg.* 2012;68:442–5.
- Cordova A, Corradino B, Pirrello R, Di Lorenzo S, Dispenza C, Moschella F. Surgical treatment of pharyngostomes in irradiated patients. Our experience with musculocutaneous pectoralis major flap and hyperbaric oxygen therapy. *Acta Otolaryngol.* 2005;125:759–64.
- Magdy EA. Surgical closure of postlaryngectomy pharyngocutaneous fistula: a defect based approach. *Eur Arch Otorhinolaryngol.* 2008;265:97–104.
- McInnis WD, Kaaber EG, Pers M. The trapezius myocutaneous flap used for closure of pharyngeal fistulas. *Scand J Plast Reconstr Surg.* 1980;14:197–200.
- Nakatsuka T, Harii K, Ebihara S, Saikawa M, Kato H, Tachimori Y, et al. Closure of large pharyngoesophageal fistulas with free Xap transfer after resections for cancer. *Scand J Plast Reconstr Surg Hand Surg.* 1998;32:163–70.
- Min Yoo W, Suk Pae N, Pio Hong J, Kyung Lee H. Treatment of pharyngocutaneous fistulae with a cork-design radial forearm free flap. *J Reconstr Microsurg.* 2006;22:483–7.
- Iteld L, Yu P. Pharyngocutaneous fistula repair after radiotherapy and salvage total laryngectomy. *J Reconstr Microsurg.* 2007;23:339–45.
- Gilbert MR, Sturm JJ, Gooding WE, Johnson JT, Kim S. Pectoralis major myofascial onlay and myocutaneous flaps and pharyngocutaneous fistula in salvage laryngectomy. *Laryngoscope.* 2014;124:2680–6.
- Patel UA, Moore BA, Wax M, Rosenthal E, Sweeny L, Militsakh ON, et al. Impact of pharyngeal closure technique on fistula after salvage laryngectomy. *JAMA Otolaryngol Head Neck Surg.* 2013;139:1156–62.