



ARTIGO ORIGINAL

## Timpanoplastia endoscópica com enxerto de cartilagem *inlay* em hospital universitário<sup>☆</sup>

Thaís de Carvalho Pontes-Madruga <sup>ID</sup> <sup>a,\*</sup>, Francisco Bazilio Nogueira Neto <sup>ID</sup> <sup>a</sup>,  
Flávia Alencar de Barros Suzuki <sup>ID</sup> <sup>b</sup>, José Ricardo Gurgel Testa <sup>ID</sup> <sup>a</sup>  
e Ektor Tsuneo Onishi <sup>ID</sup> <sup>a</sup>

<sup>a</sup> Universidade Federal de São Paulo (Unifesp), Escola Paulista de Medicina, Otorrinolaringologia, São Paulo, SP, Brasil

<sup>b</sup> Universidade Federal de São Paulo (Unifesp), Escola Paulista de Medicina, Fonoaudiologia, São Paulo, SP, Brasil

Recebido em 24 de abril de 2019; aceito em 9 de outubro de 2019

### PALAVRAS-CHAVE

Timpanoplastia;  
Miringoplastia;  
Perfuração da  
membrana timpânica

### Resumo

**Introdução:** Timpanoplastia é o procedimento cirúrgico voltado para a reconstrução da membrana timpânica e restauração do mecanismo condutor do som. Pode ser executada através de diversos tipos de acesso e de enxertos e é considerada bem-sucedida quando obtém fechamento completo da perfuração timpânica e melhoria na condução sonora.

**Objetivo:** Descrever a prevalência de sucesso no fechamento completo das perfurações timpânicas e os resultados auditivos das timpanoplastias endoscópicas com enxerto de cartilagem de tragus *inlay*.

**Metodologia:** Estudo retrospectivo desenvolvido em hospital terciário de referência. Pacientes com perfurações timpânicas centrais e com cadeias ossiculares íntegras submetidos a timpanoplastias endoscópicas com enxerto de cartilagem de tragus *inlay* foram incluídos. Foram avaliados o índice de integridade do neotímpano e os parâmetros auditivos pré e pós-operatórios foram comparados com o teste *t* de Student pareado.

**Resultados:** Foram identificadas 83 timpanoplastias endoscópicas com cartilagem *inlay*, 63 (76%) obtiveram neotímpano íntegro e 20 (24%), perfurações residuais. O gap aéreo-ósseo pré-operatório foi, em média,  $18 \pm 8,9$  dBNA e o pós-operatório  $11 \pm 10$  dBNA ( $p = 0,0005$ ), sofreu redução em 71% e recuperação completa em 27%. O SRT pré-operatório médio foi  $35 \pm 13,5$  e o pós-operatório  $27 \pm 14,4$  ( $p = 0,0002$ ). A média tritonal pré-operatória foi  $34 \pm 14,3$  e a pós-operatória  $24 \pm 15$  ( $p = 0,0002$ ).

DOI se refere ao artigo: <https://doi.org/10.1016/j.bjorl.2019.10.002>

<sup>☆</sup> Como citar este artigo: Pontes-Madruga TC, Nogueira Neto FB, Suzuki FA, Testa JR, Onishi ET. Endoscopic tympanoplasty with inlay cartilage graft in an university hospital. Braz J Otorhinolaryngol. 2021;87:434–9.

\* Autor para correspondência.

E-mail: [tatapontes15@gmail.com](mailto:tatapontes15@gmail.com) (T.C. Pontes-Madruga).

A revisão por pares é da responsabilidade da Associação Brasileira de Otorrinolaringologia e Cirurgia Cérvico-Facial.

**Conclusão:** Nesta casuística, as timpanoplastias endoscópicas com cartilagem de tragus *inlay* apresentaram fechamento completo da perfuração timpânica em 76% dos casos, com melhoria significativa dos parâmetros auditivos.

© 2019 Associação Brasileira de Otorrinolaringologia e Cirurgia Cérvico-Facial. Publicado por Elsevier Editora Ltda. Este é um artigo Open Access sob uma licença CC BY (<http://creativecommons.org/licenses/by/4.0/>).

## Introdução

Timpanoplastia é um procedimento que objetiva a reconstrução da membrana timpânica, o restabelecimento da proteção à janela redonda e a restauração do mecanismo condutivo do som, melhora a audição e controla a otoreia.<sup>1</sup> Desde sua introdução, em torno de 1950, a cirurgia tem ganhado variadas técnicas, com acesso retroauricular ou transcanal, enxertos como fásia temporal, fásia lata, veia, pericôndrio ou cartilagem, posição do enxerto *underlay*, *overlay* ou *inlay* em relação à membrana timpânica, com microscópio e/ou endoscópio.<sup>2-4</sup>

A técnica conhecida com timpanoplastia *inlay* com cartilagem em “borboleta” foi introduzida em 1998, por Eavey. Consiste no uso de cartilagem retirada do tragus, confecção enxerto aproximadamente no formato da perfuração timpânica, um pouco mais largo e com um sulco em todo o seu diâmetro, que deve ficar inserido na borda da perfuração, por acesso transcanal. Essa técnica apresenta menor tempo cirúrgico e maior conforto ao paciente no pós-operatório, por não envolver retalho timpanomeatal ou incisão retroauricular. Tem indicação restrita às perfurações timpânicas com margens completamente visíveis por via transcanal.<sup>5,6</sup> O uso do endoscópio ajudou a popularizar essa técnica, por aumentar a visibilidade dos bordos das perfurações.

Sucesso em timpanoplastia é definido pelo fechamento completo da perfuração timpânica, com formação de neotímpano, ausência de lateralização e bons resultados audiológicos.<sup>7</sup> A literatura estima uma taxa de fechamento completo da perfuração (sucesso anatômico) que varia de 71%–98%<sup>8</sup> e de melhoria auditiva (sucesso funcional) em torno de 60% para esse procedimento.<sup>3,9</sup>

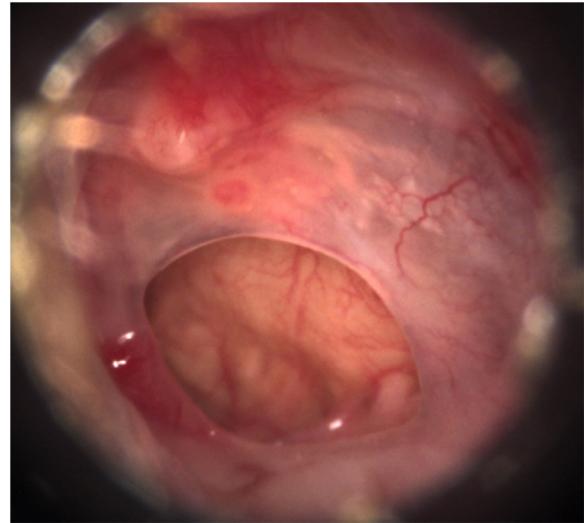
## Objetivo

Descrever a taxa de sucesso anatômico (neotímpano íntegro) e funcional (ganho em parâmetros auditivos) das timpanoplastias endoscópicas com enxerto de cartilagem de tragus *inlay* em hospital universitário.

## Método

Estudo observacional retrospectivo, desenvolvido em hospital universitário com serviço de formação de residentes em otorrinolaringologia.

Foram incluídos pacientes com perfurações timpânicas centrais, definidas como aquelas em que todos os bordos são visíveis à otoscopia, ocupam no máximo 25% da área da membrana timpânica, atribuídas a otites médias crônicas

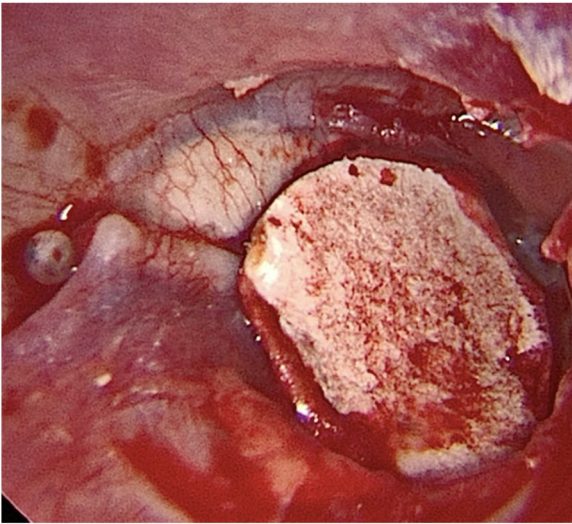


**Figura 1** Otoscopia pré-operatória: perfurações centrais da membrana timpânica, mucosa da cavidade timpânica saudável e ausência de supuração.

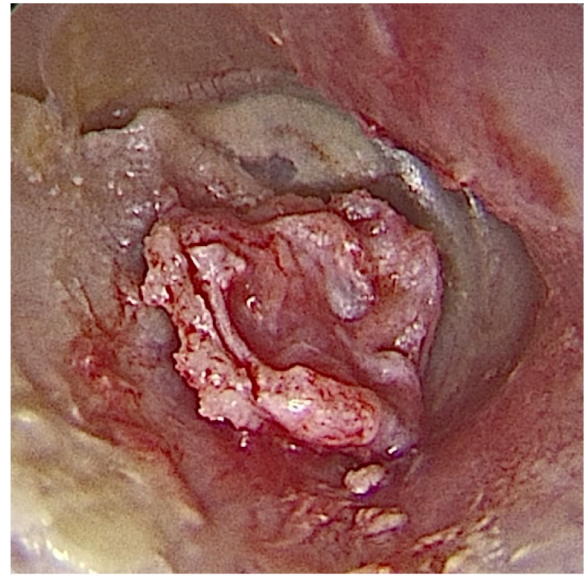
não supurativas, com cadeias timpânicas presumivelmente íntegras, submetidos a timpanoplastia endoscópica transcanal com enxerto cartilagem *inlay*, com otorreia ausente nos três meses pré-operatórios (fig. 1).

As timpanoplastias endoscópicas transcanal com enxerto de cartilagem *inlay* foram executadas por médicos residentes de otorrinolaringologia no terceiro ano, sob supervisão de preceptores otologistas, com a seguinte técnica: 1) Acesso transcanal com endoscópio de 0° de 4 mm; 2) Escarificação dos bordos da perfuração; 3) Retirada de fragmento de cartilagem da região do tragus; 4) Medição da perfuração com estilete de Rosen (faca horizontal); 5) Elaboração de molde de papel; 6) O molde de papel é levado até a perfuração timpânica para verificação do formato e das dimensões; 7) Confecção do enxerto de cartilagem baseado no molde de papel, cujas dimensões devem exceder um pouco às da perfuração timpânica, remove-se o pericôndrio da face interna (voltada para a cavidade timpânica) e preserva-se o da face externa (voltada para o meato acústico externo); 8) Confecção de sulco em toda a borda do enxerto de cartilagem; 9) Introdução do enxerto de cartilagem com sulco inserido nos bordos da perfuração timpânica (figs. 2-4).

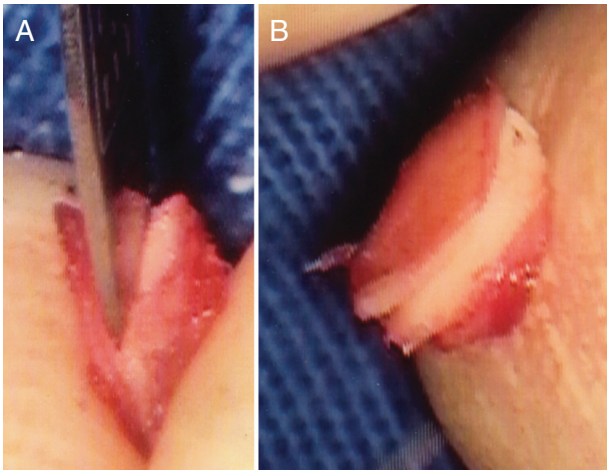
Foram considerados critérios de exclusão: idade abaixo de 12 anos; perfurações timpânicas marginais, subtotais ou totais; otite média crônica supurativa; outras técnicas de timpanoplastia que usassem outros enxertos, outra posição em relação à membrana timpânica remanescente ou acesso



**Figura 2** Molde de papel adequado ao tamanho e formato da perfuração timpânica.



**Figura 4** Otoendoscopia intraoperatória: enxerto de cartilagem com sulco inserido na perfuração e pericôndrio em face voltada para o meato acústico externo.

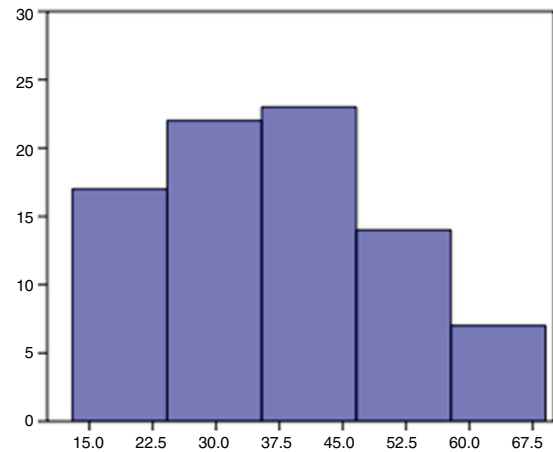


**Figura 3** Enxerto de cartilagem. A, Confecção do sulco. B, Sulco pronto.

através do microscópio, bem como aquelas em que houve manipulação da cadeia ossicular ou exploração de cavidade timpânica e mastóidea; otorreia pré-operatória; ausência de informações essenciais registradas em prontuário.

No pós-operatório de timpanoplastia, os pacientes são seguidos por seis meses, são avaliados quanto à integridade do neotímpano, a presença de otorreia ou de outras intercorrências pós-operatórias. Uma audiometria é feita em torno de três meses após a cirurgia e é comparada com o exame pré-operatório. Os dados foram extraídos dos registros de consultas, audiometrias e descrições de cirurgia.

De acordo com as normas da Resolução 466/12 do Conselho Nacional de Saúde/MS para Pesquisas Envolvendo Seres Humanos, este estudo foi submetido ao Comitê de Ética em Pesquisa e encontra-se aprovado sob o número CAAE 53112816.6.0000.5505.



**Figura 5** Distribuição dos pacientes por faixa etária.

## Resultados

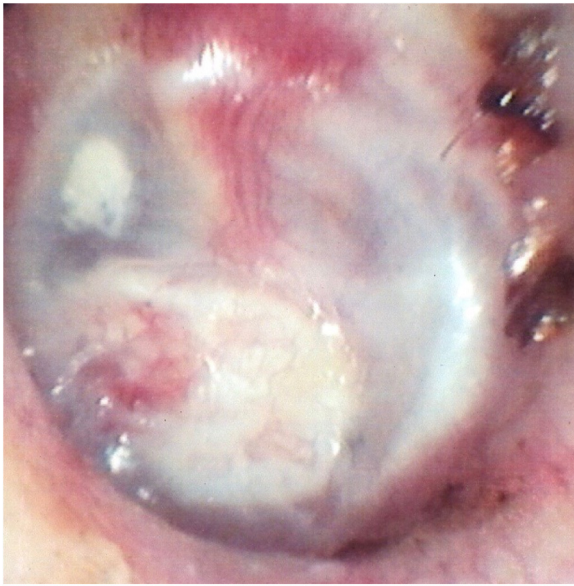Foram feitas 83 timpanoplastias endoscópicas com enxerto de cartilagem *inlay*, entre 2011 e 2015.

A idade dos pacientes variou de 13 a 69 anos, com média de 37,5 e desvio-padrão de 13,8. Quanto ao gênero, 59 eram mulheres (71%) e 24 homens (29%). A lateralidade do procedimento foi esquerda em 45 (54%) e direita em 38 (46%) (fig. 5).

No 6º mês pós-operatório, 63 pacientes (76%) apresentaram neotímpano íntegro e 20 (24%) com perfurações residuais (fig. 6).

Otorreia pós-operatória ocorreu em 14/83 pacientes (17%), acometeu 10/20 pacientes que apresentaram perfuração residual (50%) e apenas 4/63 pacientes com neotímpano íntegro (6,3%), com diferença de incidência entre os grupos estatisticamente significantes ( $p < 0,0001$ ). Dois pacientes (2,4%) foram diagnosticados com otomicose





**Figura 6** Otoendoscopia no 6° mês pós-operatório: neotímpano íntegro após adesão do enxerto de cartilagem.

durante o seguimento pós-operatório, ambos evoluíram com perfuração residual.

A média da idade dos pacientes com neotímpano íntegro foi de 39 anos e com perfuração residual, 33. Não houve diferença estatística ( $p=0,134$ ). Os pacientes na faixa até 20 anos apresentaram índice de perfurações residuais de 39% (5/13), enquanto aqueles acima de 20 anos apresentaram 21% (15/70) de perfuração residual, porém a diferença não foi estatisticamente relevante ( $p=0,287$ ).

A média do *gap* auditivo aéreo-ósseo pré-operatório foi de 18 dNNA e no pós-operatório foi de 11 dBNA, com significância estatística da diferença ( $p=0,0005$ ). Houve redução em 59 pacientes (71%) e recuperação completa em 22 (27%).

O limiar de reconhecimento da fala (SRT – *Speech Recognition Threshold*) pré-operatório médio foi 35 dB, caiu no pós-operatório para 27 dB, diferença estatisticamente significativa ( $p=0,0002$ ). Houve alguma redução em 61 pacientes (74%). A média tritonal pré-operatória foi de 34 dB e a pós-operatória de 24 dB ( $p=0,0002$ ) (tabela 1).

## Discussão

As timpanoplastias endoscópicas transcanal com enxerto de cartilagem *inlay* apresentaram prevalência de sucesso no estabelecimento de uma membrana timpânica íntegra de 76% (63/83) neste estudo. Para a mesma técnica de timpano-

plastia endoscópica e amostra com faixa etária semelhante, Eren descreveu uma taxa de sucesso de 95,5% (21/22);<sup>10</sup> Dermihan de 92% (23/25);<sup>11</sup> Ulku de 92% (23/25)<sup>12</sup> e Karatas de 86,3% (57/66).<sup>13</sup> Com o uso dessa técnica em população pediátrica, Karatas descreve sucesso em 91,4% (53/58)<sup>14</sup> e Akyigit em 93,7% (30/32),<sup>15</sup> enquanto Isaacson obteve membrana timpânica intacta em 55% (17/31), microperfurações em 32% (10/31) e perfurações maiores em 13% (4/31).<sup>16</sup> No presente estudo, a identificação de qualquer perfuração no fim do seguimento pós-operatório foi considerada como insucesso, independentemente do tamanho e da relação com o enxerto.

Essa casuística sofre influência da pouca experiência dos cirurgiões ainda residentes, que executam a técnica por um período inferior a um ano. Vartiainen descreveu uma frequência de fechamento da perfuração timpânica em 78% das 188 timpanoplastias feitas por residentes em treinamento, contra 95% das 594 feitas pelos preceptores. Dois pacientes operados por residentes desenvolveram colesteatomas.<sup>17</sup> Liu observou taxa de sucesso de 81,82% entre as 44 timpanoplastias feitas por residentes, contra 96,43% das 56 cirurgias feitas por preceptores certificados, as cirurgias dos residentes foram mais demoradas e mais custosas.<sup>18</sup> Em timpanoplastias executadas por residentes, Fukuchi descreve uma taxa de sucesso de 65%,<sup>8</sup> Sirena de 80% (24/30),<sup>1</sup> Lima, de 95% (37/39).<sup>19</sup> Neste estudo e nos mencionados anteriormente, não houve complicações importantes decorrentes das cirurgias dos residentes, porém a taxa de sucesso justificaria uma supervisão mais cuidadosa, com intervenção do preceptor quando necessário.<sup>17</sup>

O acesso endoscópico tem ganhado espaço nas cirurgias otológicas. Os microscópios modernos fornecem excelente visão binocular do campo operatório e permitem uma abordagem cirúrgica bimanual, porém apresentam restrições quanto à visualização de recessos de difícil acesso. Como a fonte emissora de luz fica distante do sítio cirúrgico, não é possível transpor curvaturas, torna necessárias a retração de tecidos moles e a remoção de osso para visualizar certas regiões. O endoscópio traz a vantagem de aproximar a fonte de luz do sítio cirúrgico, obtém uma imagem completa e magnificada, com alta resolução e capacidade de transpor curvaturas, torna o meato acústico externo uma excelente via de acesso e possibilita visualizar recessos, pelo uso de endoscópios angulados. Como maior desvantagem, restringe uma das mãos do cirurgião, dificulta controle de sangramento, quando importante. Por aproximar a luz do sítio cirúrgico, o endoscópio pode provocar injúrias térmicas. Pode ser usado como acesso exclusivo ou combinado com o microscópio.<sup>20-24</sup> Neste estudo, todas as timpanoplastias foram executadas somente com o endoscópio.

**Tabela 1** Evolução dos parâmetros auditivos pré-operatórios e pós-operatórios

Parâmetros auditivos	Pré-operatório		Pós-operatório		p
	Média	DP <sup>a</sup>	Média	DP <sup>a</sup>	
Gap auditivo aéreo-ósseo	17,89	8,88	11,11	9,99	0,0005
SRT ( <i>Speech Recognition Threshold</i> )	35,29	13,5	26,89	14,35	0,0002
Média tritonal 500-1000-2000 kHz	33,46	14,25	24,44	15,04	0,0002

<sup>a</sup> DP, desvio-padrão.

Eren ressalta o uso da técnica de timpanoplastia endoscópica transcanal com cartilagem *inlay* para fechamento de perfurações nos quadrantes anteriores da membrana timpânica, cujos menores índices de sucesso na timpanoplastia são atribuídos tanto a questões de vascularização<sup>25</sup> quanto, principalmente, à dificuldade de visualização completa com o microscópio, devido à curvatura anterior do meato acústico externo, muitas vezes exige o acesso retroauricular ou canaloplastias. O uso do endoscópio facilita a visualização do bordo anterior, transpõe a curvatura do meato, assim como o posicionamento *inlay* do enxerto evitaria a distância entre possível retalho timpanomeatal posterior e a perfuração anterior.<sup>10</sup>

Técnicas com posicionamento do enxerto *underlay* ou *overlay* à membrana timpânica envolvem incisões de retalho no meato acústico externo, que pode sofrer granulação, causar dor, além de plenitude e perda auditiva temporária relacionada ao preenchimento das orelhas externa e média com curativo. A técnica transcanal *inlay* dispensa incisões retroauriculares ou meatais, reduz o tempo cirúrgico e a necessidade de preencher as orelhas com curativo, minimiza problemas auditivos no pós-operatório imediato. O sítio doador do enxerto de cartilagem, o tragus, apresenta baixa morbidade e melhores resultados cosméticos.<sup>14,16</sup> Na literatura, as taxas de sucesso das timpanoplastias *inlay* com cartilagem não diferem das técnicas *underlay*.<sup>3,9,26</sup>

Neste estudo, houve melhoria significativa dos parâmetros audiométricos. Houve redução do *gap* em 71% dos pacientes, com fechamento em 27% e ganho médio de 7 dB. Outros estudos com timpanoplastia endoscópica transcanal com cartilagem *inlay* reportam um ganho médio no *gap* que varia de 8 a 12 dB.<sup>10,12-15</sup> A força e rigidez da cartilagem conferem maior estabilidade para o enxerto, porém existe uma preocupação quanto a essas mesmas características apresentarem um efeito negativo na condução do som.<sup>27,28</sup>

Em nossa experiência com treinamento cirúrgico de residentes de otorrinolaringologia, a visão proporcionada pelo endoscópio facilita a orientação anatômica nas cirurgias otológicas. Entre as técnicas de timpanoplastia executadas em nosso serviço, a inserção do enxerto de cartilagem *inlay* via transcanal tem a menor curva de aprendizagem e constitui uma boa oportunidade para treinar o uso do endoscópio, apresenta menor sangramento e menor demanda bimanual do que a técnica *underlay*, cujo descolamento do retalho timpanomeatal apresenta sangramento, exige habilidade para sua execução com uma única mão. Sua indicação fica restrita a perfurações com todos os bordos presentes, possibilita a inserção completa do sulco da cartilagem. Para perfurações marginais, prefere-se a técnica *underlay* com enxerto de fásia temporal.

## Conclusão

A taxa de sucesso (neotímpano íntegro) das timpanoplastias endoscópicas transcanal com enxerto de cartilagem *inlay* foi de 76%. Houve redução do *gap* auditivo aéreo-ósseo em 71%, com recuperação completa em 27% e ganho médio de 7 dB.

## Conflitos de interesse

Os autores declaram não haver conflitos de interesse.

## Referências

1. Sirena E, Carvalho B, Buschle M, Mocellin M. Timpanoplastia tipo 1 e miringoplastia na residência: resultados cirúrgicos e audiométricos. *Arq Int Otorrinolaringol*. 2010;14:417-21.
2. Sengupta A, Basak B, Ghosh D, Basu D, Adhikari D, Maity K. A study on outcome of underlay, overlay and combined techniques of myringoplasty. *Indian J Otolaryngol Head Neck Surg*. 2012;64:63-6.
3. Kim HJ, Kim MJ, Jeon JH, Kim JM, Moon IS, Lee W. Functional and practical outcomes of inlay butterfly cartilage tympanoplasty. *Otol neurotol*. 2014;1458-62.
4. Hod R, Buda I, Hazan A, Nageris BI. Inlay butterfly cartilage tympanoplasty. *Am J Otolaryngol*. 2013;34:41-3.
5. Eavey RD. Inlay tympanoplasty: cartilage butterfly technique. *Laryngoscope*. 1998;108:657-61.
6. Lubianca-Neto JF. Inlay butterfly cartilage tympanoplasty (Eavey technique) modified for adults. *Otolaryngol Head Neck Surg*. 2000;123:492-4.
7. Iacovou E, Vlastarakos PV, Papacharalampous G, Kyrodimos E, Nikolopoulos TP. Is cartilage better than temporalis muscle fascia in type I tympanoplasty? Implications for current surgical practice. *Eur Arch Otorhinolaryngol*. 2013;270:2803-13.
8. Fukuchi I, Garcia E, Cerchiari DP, Rezende CEB, Rapoport PB. Timpanoplastias: resultados cirúrgicos e análise dos fatores que podem interferir no seu sucesso. *Braz J Otorhinolaryngol*. 2006;72:267-71.
9. Haksever M, Akduman D, Solmaz F, Gündoğdu E. Inlay butterfly cartilage tympanoplasty in the treatment of dry central perforated chronic otitis media as an effective and time-saving procedure. *Eur Arch Otorhinolaryngol*. 2015;272:867-72.
10. Eren SB, Tugrul S, Ozucer B, Veyseller B, Aksoy F, Ozturan O. Endoscopic transcanal inlay myringoplasty: alternative approach for anterior perforations. *Otolaryngol Head Neck Surg*. 2015;153:891-3.
11. Demirhan H, Yiğit, Hamit B, Çakir M. Endoscopic triple-C tympanoplasty: an alternative approach to anteriorly located tympanic membrane repair. *J Laryngol Otol*. 2018;132:1007-9.
12. Ulku CH. Inlay butterfly cartilage tympanoplasty: anatomic and functional results. *Indian J Otolaryngol Head Neck Surg*. 2017;70:235-9.
13. Karataş M, Kaskalan E. Simultaneous bilateral butterfly tympanoplasty using tragal cartilage from one ear. *Auris Nasus Larynx*. 2018;6-11.
14. Karataş M, Doğan S. Endoscopic inlay butterfly cartilage tympanoplasty in pediatric patients. *Int J Pediatr Otorhinolaryngol*. 2019;121:10-4.
15. Akyigit A, Yalcin S, Kaygusuz I, Eroglu O, Keles E, Karlidag T, et al. Endoscopic cartilage butterfly myringoplasty in children. *Auris Nasus Larynx*. 2016;44:152-5.
16. Isaacson G, Harounian JA. Results of pediatric endoscopic and endoscopically assisted tympanoplasty. *World J Otorhinolaryngol Head Neck Surg*. 2017;3:136-41.
17. Vartiainen E. The results of chronic ear surgery in a training programme. *Clin Otolaryngol Allied Sci*. 1998;23(2):177-80.
18. Liu CY, Shiao AS, Liao WH, Yu ECH, Wang MC. The costs and quality of operative training for residents in tympanoplasty type I. *Acta Otolaryngol*. 2008;129:512-4.
19. Lima JCB, de, Gonzalez F, Marone SAM, Martucci O, Ramos ACM, Silva Neto JJ. Evaluation of the organic and functional results of tympanoplasties through a retro-auricular approach at a medical residency unit. *Braz J Otorhinolaryngol*. 2011;77:229-36.
20. Kozin ED, Gulati S, Kaplan AB, Lehmann AE, Remenschneider AK, Landegger LD, et al. Systematic review of outcomes following observational and operative endoscopic middle ear surgery. *Laryngoscope*. 2015;125:1205-14.

21. Anzola JF, Nogueira JF. Endoscopic Techniques in Tympanoplasty. *Otolaryngol Clin North Am.* 2016;49:1253–64.
22. Karchier EB, Niemczyk K, Orłowski A. Comparison of visualization of the middle ear by microscope and endoscopes of 30° and 45° through posterior tympanotomy. *Videosurgery Other Miniinvasive Tech.* 2014;2:276–81.
23. Furukawa T, Watanabe T, Ito T, Kubota T, Kakehata S. Feasibility and advantages of transcanal endoscopic myringoplasty. *Otol Neurotol.* 2014;35:e140–5.
24. Lade H, Choudhary SR, Vashishth A. Endoscopic vs microscopic myringoplasty: a different perspective. *Eur Arch Otorhinolaryngology.* 2013;271:1897–902.
25. Carr SD, Strachan DR, Raine CH. Factors affecting myringoplasty success. *J Laryngol Otol.* 2015;129:23–6.
26. Wang WH, Lin YC. Minimally invasive inlay and underlay tympanoplasty. *Am J Otolaryngol.* 2008;29:363–6.
27. De Seta E, De Seta D, Covelli E, Viccaro M, Filippo R. Type I tympanoplasty with island chondro-perichondral tragal graft: the preferred technique? *J Laryngol Otol.* 2013;127:354–8.
28. de Freitas MR, de Oliveira TC. The role of different types of grafts in tympanoplasty. *Braz J Otorhinolaryngol.* 2014;80:275–6.