



ARTIGO ORIGINAL

A função da MMP-2 e MMP-9 na metástase e no desenvolvimento de carcinoma hipofaríngeo[☆]

Zhe Song ^{1b a}, Junfu Wang ^{1b b}, Qinghong Su ^{1b b}, Meng Luan ^{1b b}, Xuemei Chen ^{1b b,*}
e Xiaoqun Xu ^{1b b,*}

^a Yantai Central Blood Station, Yantai, China

^b Shandong Provincial Hospital, Shandong First Medical University, Jinan, China

Recebido em 23 de abril de 2019; aceito em 28 de outubro de 2019

PALAVRAS-CHAVE

Carcinoma hipofaríngeo;
Metaloproteinase-2 da matriz (MMP-2);
Metaloproteinase-9 da matriz (MMP-9)

Resumo

Introdução: A função da metaloproteinase da matriz 2 e 9 nas metástases e no desenvolvimento de carcinoma hipofaríngeo ainda não foi esclarecida.

Objetivos: Observar a relação entre a metaloproteinase da matriz 2 e 9 e as metástases e o desenvolvimento de carcinoma hipofaríngeo.

Método: Este estudo incluiu 42 pacientes com câncer hipofaríngeo. Os níveis de expressão de mRNA e proteína de metaloproteinase da matriz 2 e 9 no carcinoma hipofaríngeo e nos tecidos paracancerígenos foram detectados por reação em cadeia da polimerase com transcrição reversa e *Western blot*.

Resultados: A detecção por reação em cadeia da polimerase com transcrição reversa mostrou que o mRNA de metaloproteinase da matriz 2 e 9 foi expresso nos tecidos cancerígenos e do pericarcinoma, mas quase não foi expresso em tecidos de controle polipoides. A intensidade da expressão no tecido cancerígeno foi significativamente maior do que no tecido do pericarcinoma (metaloproteinase da matriz 2: $t=2,529$, $p=0,015$; metaloproteinase da matriz 9: $t=4,781$, $p=0,001$). A expressão do mRNA no tecido cancerígeno aumentou com o aumento do estágio clínico do tumor (metaloproteinase da matriz 2: $F=4,003$, $p=0,026$; metaloproteinase da matriz 9: $F=5,501$, $p=0,008$). Sua intensidade de expressão foi associada à metástase de linfonodos (estadiamento N) e aumentou com o grau de metástase linfática (metaloproteinase da matriz 2: $F=8,965$, $p=0,005$; metaloproteinase da matriz 9: $F=5,420$, $p=0,025$). Não houve alteração significativa no estadiamento T do tumor. Com o aumento do estágio patológico do tumor, a expressão do mRNA de metaloproteinase da

DOI se refere ao artigo: <https://doi.org/10.1016/j.bjorl.2019.10.009>

[☆] Como citar este artigo: Song Z, Wang J, Su Q, Luan M, Chen X, Xu X. The role of MMP-2 and MMP-9 in the metastasis and development of hypopharyngeal carcinoma. Braz J Otorhinolaryngol. 2021;87:521–8.

* Autores para correspondência.

E-mails: chxmsd@163.com (X. Chen), xuxiaoqunsd@163.com (X. Xu).

A revisão por pares é da responsabilidade da Associação Brasileira de Otorrinolaringologia e Cirurgia Cérvico-Facial.

matriz 2 e 9 foi aumentada (metaloproteinase da matriz 2: $F = 3,884$, $p = 0,029$; metaloproteinase da matriz 9: $F = 3,783$, $p = 0,032$). O nível de expressão proteica da MMP-2 e MMP-9 foi o mesmo do que o do mRNA.

Conclusão: A expressão de metaloproteinase da matriz 2 e 9 no carcinoma hipofaríngeo foi significativamente maior do que a do tecido do pericarcinoma e se ampliou com o aumento do estágio clínico. O nível de expressão foi relacionado à metástase linfonodal e ao estágio patológico do tumor. Assim, a metaloproteinase da matriz 2 e 9 pode estar envolvida na ocorrência, no desenvolvimento, na invasão e metástase de carcinoma hipofaríngeo por meio de vários mecanismos.

© 2019 Associação Brasileira de Otorrinolaringologia e Cirurgia Cérvico-Facial. Publicado por Elsevier Editora Ltda. Este é um artigo Open Access sob uma licença CC BY (<http://creativecommons.org/licenses/by/4.0/>).

Introdução

O tumor de cabeça e pescoço é um dos principais cânceres que colocam em risco a saúde humana, é classificado como o 10º tipo de câncer mais comum no mundo.¹ O carcinoma hipofaríngeo é um dos tipos mais comuns de tumores de cabeça e pescoço, permanece como uma doença altamente letal e uma séria ameaça à vida humana. Apesar dos avanços no diagnóstico e tratamento do câncer hipofaríngeo, inclusive cirurgia, radioterapia e quimioterapia, o prognóstico ainda não é o ideal.^{2,3}

Nesse contexto, a invasão e as metástases do câncer hipofaríngeo, como a maioria dos cânceres humanos, contribuem muito para a mortalidade relacionada a essa doença. A invasão tumoral e as metástases são um processo complexo e contínuo que envolve vários estágios e diversas moléculas, especialmente as metaloproteinases de matriz (MMPs).⁴ As metaloproteinases de matriz (MMPs), que representam a família de proteinases mais relevante associada à tumorigênese, são uma família de endopeptidases dependentes de zinco.⁵ A degradação da membrana basal e da matriz extracelular (MEC) pelas MMPs facilita a invasão e proliferação de células tumorais no ambiente metastático.⁶ A membrana basal e a MEC, por um lado, fornecem substratos e nutrição para o crescimento e metástase de tumores; por outro lado, representam grandes bloqueios na prevenção de invasão e metástase de células tumorais.⁷ Durante a degradação da MEC e da membrana basal, as MMPs são as enzimas mais importantes e desempenham um papel fundamental nesse processo de degradação. A expressão e a ativação das MMPs também estão envolvidas em vários eventos fisiológicos e patológicos, como inflamação, fibrose tecidual, angiogênese, invasão e metástase tumoral. Especificamente, as MMPs degradam seletivamente diferentes componentes da MEC⁸ e, assim, regulam numerosos eventos biológicos, inclusive crescimento celular, inflamação, invasão e angiogênese, eliminam proteínas da superfície celular, como o receptor de citocinas, moléculas de adesão celular e receptores de uroquinase.^{5,9,10} Entre todos os membros das MMPs, foi relatado que a MMP-2 e a MMP-9 se correlacionam com a metástase tumoral.^{11,12}

No presente estudo, as expressões de mRNA e das proteínas de MMP-2 e MMP-9 foram analisadas no nível do tecido por reação em cadeia da polimerase com transcrição reversa (RT-PCR, *Reverse Transcription Polymerase Chain*

Reactions) e análise de *western blot* para investigar a função e o significado clínico da MMP-2 e MMP-9 no carcinoma hipofaríngeo e seu envolvimento na patogênese e metástase desse carcinoma.

Método

Pacientes e amostras

O presente estudo incluiu 42 pacientes com média de $59,45 \pm 8,36$ anos (variação de 47 a 78) diagnosticados histologicamente com carcinoma hipofaríngeo e 8 pacientes com pólipos de pregas vocais, com média de $55,68 \pm 8,27$ anos (variação, 48–75), que serviram como controles pareados por idade e gênero. O estadiamento do tumor foi determinado de acordo com o American Joint Committee on Cancer (AJCC) e a classificação *Tumor-Node Metastasis* (TNM). Nenhum paciente recebeu quimioterapia, radioterapia ou imunoterapia nos 2 meses anteriores à cirurgia. Foram excluídos pacientes com outras doenças crônicas, como tuberculose, diabetes, doenças autoimunes ou outros tumores malignos. Os tecidos cancerígenos e os pré-cancerígenos foram identificados por estereoscopia e corte pós-congelamento rápido. Dois pedaços de tecidos foram coletados e congelados rapidamente para extração de RNA e preparação de proteínas. Da mesma forma, controles normais que apresentaram febre ou infecção viral na última semana, gravidez ou acidente recente também foram excluídos do estudo. O protocolo foi aprovado pelo comitê de ética do Institute of Basic Medicine da Shandong Academy of Medical Sciences e todos os participantes assinaram o termo de consentimento livre e esclarecido. Amostras representativas de tumores e de tecidos de controle normais foram coletadas na cirurgia, congeladas imediatamente em tubos Eppendorf e armazenadas a -80°C para evitar a degradação de RNA e proteínas até o corte para análise por RT-PCR e *western blot*.

Reagente principal

O kit de extração de RNA total foi adquirido da Transgen Biotech Company (Pequim, China). A transcriptase reversa M-MLV e a polimerase Taq DNA foram adquiridas da Promega Corporation (Madison, WI, EUA). Os *primers* de PCR para a

Tabela 1 Sequência de *primers* de MMP-2, MMP-9 e β -actina para RT-PCR

Gene alvo	Sequência de oligonucleotídeos	Tamanho do produto (pb)
MMP-2	(F) 5' TTGGCAGTGC AATACCTGAA 3' (R) 5' GAGTCCGTCCTTACCGTCAA 3'	425
MMP-9	(F) 5' CATCGTCATCCAGTTTGGTG 3' (R) 5' CAGAAGCCCCACTTCTTGTC 3'	669
β -actina	(F) 5'GTGGGGCGCCAGGCACCA3' (R) 5'CTCCTTAATGTCACGCACGATTT3'	539

MMP, metaloproteinases da matriz; F, *primer forward*; R, *primer reverse*.

detecção do mRNA da MMP-2, MMP-9 e β -actina foram projetados com o Oligo Primer Analysis Software, versão 5.0 (NBA, Software and Research Services for Tomorrow's Discoveries, National Biosciences, Plymouth, MN, EUA). Os oligômeros de PCR foram sintetizados por um sintetizador de DNA/RNA (Applied Biosystems) na BioSune Biological Technology Corporation, Xangai, China. As sequências de *primers* estão listadas na [tabela 1](#). O anticorpo monoclonal de coelho anti-MMP-2 e o anticorpo policlonal de coelho anti-MMP-9 foram adquiridos na Abcam Company (Cambridge, Inglaterra). O anticorpo policlonal de coelho antiactina foi adquirido da Santa Cruz Biotechnology, Inc. (Santa Cruz, CA, EUA). O IgG de cabra anticoelho marcado com peroxidase de rábano silvestre foi comprado da Beijing Zhongshan Golden Bridge Biotechnology Co., Ltd. (Pequim, China).

Reação em cadeia da polimerase com transcrição reversa (RT-PCR)

O método RT-PCR foi descrito brevemente. O RNA foi extraído dos tecidos com o método de guanidina tiocianato-fenol-clorofórmio. A qualidade do rendimento de RNA foi avaliada por eletroforese em gel de agarose a 1,5% em tampão Tris/Borato/EDTA a 0,5 mol/L. A densidade óptica das amostras de RNA foi medida e as amostras que mostraram uma razão A260/A280 de $1,8 \pm 2,0$ foram usadas para obter o cDNA. A RT-PCR foi feita com um kit de RNA PCR (Perkin Elmer, Norwalk, CT, EUA). A intensidade relativa (IR) de cada banda foi determinada de acordo com a seguinte equação: $IR = \frac{\text{densidade da soma do gene alvo}}{\text{densidade da soma da } \beta \text{ actina}}$. Para excluir a possibilidade de contaminação, as reações que continham reagentes de RT-PCR, inclusive *primers* de citocina-PCR sem RNA da amostra, foram usadas como grupos de controle negativo.

Ensaio de western blot

A SDS PAGE e o ensaio de *immunoblotting* (*western blot*) foram feitos de acordo com as técnicas-padrão. Resumidamente, os tecidos preparados (100 mg) foram lisados a 4μ por 30 min em tampão de lise (Beijing Leagene Biotech. Co, Ltd, Beijing, China). Os lisados foram centrifugados a 15.000 rpm por 20 min a 4μ para remover núcleos e tecidos não lisados. A concentração de proteína foi determinada com a solução para ensaio de proteína Bio Rad (Bio-Rad Laboratories, Inc., Hercules, CA, EUA) com albumina de soro bovino como padrão.¹³ As amostras de proteína foram fervidas por 10 min e carregadas em um gel de SDS PAGE a 10%,

seguido de eletroforese por 2 h. As proteínas foram transferidas por eletroforese para uma membrana de nitrocelulose de $0,22 \mu\text{m}$. A membrana de nitrocelulose foi bloqueada com leite desnatado a 5% à temperatura ambiente por 1 h e submetida a *immunoblotting* com anticorpos monoclonais de coelho anti-MMP-2 humano, anticorpos policlonais de coelho anti-MMP-9 humano e anticorpos primários de β -actina. Após a membrana ter sido lavada três vezes em intervalos de 5 min em PBS-T, foi incubada com IgG-HRP de cabra anti-coelho diluída a 1:2000 por 1 h em temperatura ambiente. Após a membrana ter sido lavada três vezes a intervalos de 5 minutos em PBS-T, os *immunoblots* foram então visualizados com o equipamento LAS4000 *Chemiluminescence Imager* (Fijifilm, Tóquio, Japão) com o *software* associado. Para apresentação, os *immunoblots* foram abertos no PhotoShop CS2 (Adobe Systems, Mountain View, CA, EUA).

Análise estatística

Para determinar os níveis de MMP-2 e MMP-9 no carcinoma hipofaríngeo, a análise dos dados foi feita com o *software* estatístico SPSS 17.0 (SPSS, Inc., Chicago, IL, EUA). Os dados foram apresentados como média \pm desvio-

padrão. O teste *t* de amostras pareadas foi usado para comparar as diferenças entre os tecidos do carcinoma hipofaríngeo e do pericarcinoma. A análise de variância *one-way* foi usada para comparar as diferenças entre os grupos em diferentes estágios clínicos, metástase linfonodal e estágio patológico do tumor. Considerou-se $p < 0,05$ para indicar diferença estatisticamente significativa.

Resultados

Características clínico-patológicas do paciente

A [tabela 2](#) mostra as características descritivas dos indivíduos do estudo, que incluem 42 pacientes com carcinoma hipofaríngeo e média de $59,45 \pm 8,36$ anos (47 a 78) e 8 pacientes com pólipos de pregas vocais com média de $55,68 \pm 8,27$ anos (48 a 75). Dos 42 pacientes com carcinoma hipofaríngeo, 38 (90,48%) eram do sexo masculino e apenas 4 (9,52%) do feminino, com razão de homens para mulheres de até 9,5. De acordo com a classificação TNM, a maioria dos pacientes apresentou tumores grandes (T3 + T4; 64,28%) e comprometimento linfonodal (N+; 66,67%). A maioria dos pacientes apresentou doença em estágio avançado (estágio III + IV; 80,95%), enquanto 19,05% apresentaram câncer em estágio inicial (estágio I + II). Todos os pacientes foram

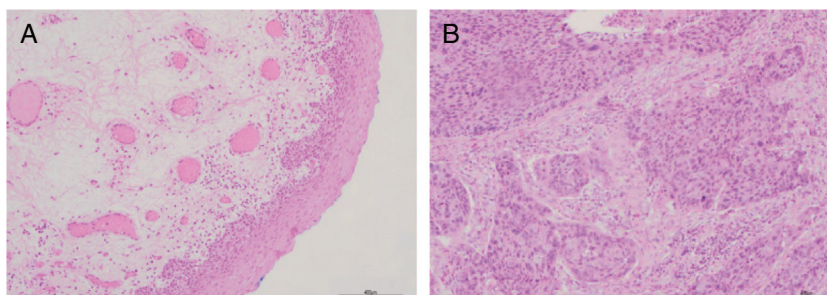


Figura 1 Resultados histopatológicos de pacientes com carcinoma hipofaríngeo (coloração H&E, a barra da escala é de 400 μ m). A, tecido de pericarcinoma; B, tecido de carcinoma.

Tabela 2 Características clínico-patológicas dos sujeitos do estudo

Características	N° (%)	
	Pacientes	Controles
<i>Idade (anos)</i>		
Varição	47-78	48-75
Média \pm DP	59,45 \pm 8,36	55,68 \pm 8,27
<i>Sexo</i>		
Masculino	38 (90,48)	7
Feminino	4 (9,52)	1
<i>Tamanho do tumor</i>		
T1 + T2	15 (35,72)	
T3	23 (54,76)	
T4	4 (9,52)	
<i>Envolvimento linfonodal</i>		
N0	14 (33,33)	
N+	28 (66,67)	
<i>Classificação patológica</i>		
Carcinoma espinocelular	42 (100,0)	
<i>Classificação histológica</i>		
Bem diferenciado	12 (28,57)	
Moderadamente diferenciado	14 (33,33)	
Pouco diferenciado	16 (38,10)	
<i>Estágio clínico</i>		
I + II	8 (19,05)	
III	19 (45,24)	
IV	15 (35,71)	

diagnosticados patologicamente com carcinoma espinocelular (fig. 1). Histologicamente, 71,43% dos pacientes apresentaram tumores pouco ou moderadamente diferenciados.

Maior expressão de MMPS no carcinoma hipofaríngeo

Preparou-se o RNA total de 84 amostras de tecidos frescos obtidos de pacientes com carcinoma hipofaríngeo e 8 amostras de tecidos das pregas vocais obtidos dos pacientes com pólipos de pregas vocais. Os perfis de expressão de mRNA dos tecidos acima mencionados foram analisados por RT-PCR. Para excluir a possibilidade de contaminação por transferência, as reações que continham todos os reagentes

de RT-PCR, inclusive os *primers* de citocina PCR sem RNA da amostra, foram usadas como controles negativos. Nenhuma contaminação foi detectada. Foram analisadas as expressões de mRNA de MMP-2 e MMP-9 nos tecidos. A capacidade de expressão (medida como Intensidade Relativa [IR]/proporção de β -actina) dos pacientes para MMP-2 e MMP-9 foi maior nos tecidos do carcinoma hipofaríngeo do que nos tecidos do pericarcinoma. Não houve expressão de mRNA de MMP-2 e MMP-9 nos pólipos de tecidos das pregas vocais (fig. 2). Nos 42 pacientes, 37 tecidos cancerígenos (88,1%) e 34 tecidos de pericarcinoma (81,0%) expressaram mRNA de MMP-2 (IR 0,509 \pm 0,319 e 0,353 \pm 0,268, respectivamente; $t=2,529$, $p=0,015$); e 35 tecidos de cancerígenos (83,3%) e 30 tecidos de pericarcinoma (71,4%) expressaram mRNA de MMP-9 (IR 0,461 \pm 0,249 e 0,218 \pm 0,208, respectivamente; $t=4,781$, $p < 0,001$). Os tecidos cancerígenos exibiram uma expressão de mRNA com nível mais alto de MMP-2 e MMP-9 do que os tecidos de pericarcinoma, e essa diferença foi estatisticamente significativa.

Expressão de MMPS com estadiamento tumoral

As expressões de mRNA de MMP-2 e MMP-9 foram maiores nos tumores com estágios clínicos mais avançados (MMP-2: $F=4,003$, $p=0,026$, MMP-9: $F=5,501$, $p=0,008$). Especialmente no estágio IV, eram claramente maiores do que nos estágios I+II (fig. 3). Sua intensidade de expressão estava associada à metástase dos linfonodos (estadiamento N) e aumentou com o maior grau de metástase linfática (MMP-2: $F=4,584$, $p=0,016$; MMP-9: $F=4,643$, $p=0,006$) (fig. 4) A expressão de MMP-2 e MMP-9 nos tecidos cancerígenos aumentou com o avanço do estágio histopatológico do tumor (MMP-2: $F=3,884$, $p=0,029$, MMP-9: $F=3,783$, $p=0,032$) (fig. 5).

A técnica de *immunoblotting* revelou os níveis de expressão proteica das MMPs no carcinoma hipofaríngeo

As expressões proteicas de MMP-2 e MMP-9 foram analisadas com o ensaio de *western blot*. Os resultados mostraram que os níveis de expressão proteica de MMP-2 e MMP-9 eram consistentes com a expressão de mRNA em tecidos de carcinoma hipofaríngeo e pericarcinoma. A expressão proteica de MMP-2 e MMP-9 em tecidos cancerígenos foi maior do que em tecidos de pericarcinoma. Não houve expressão proteica

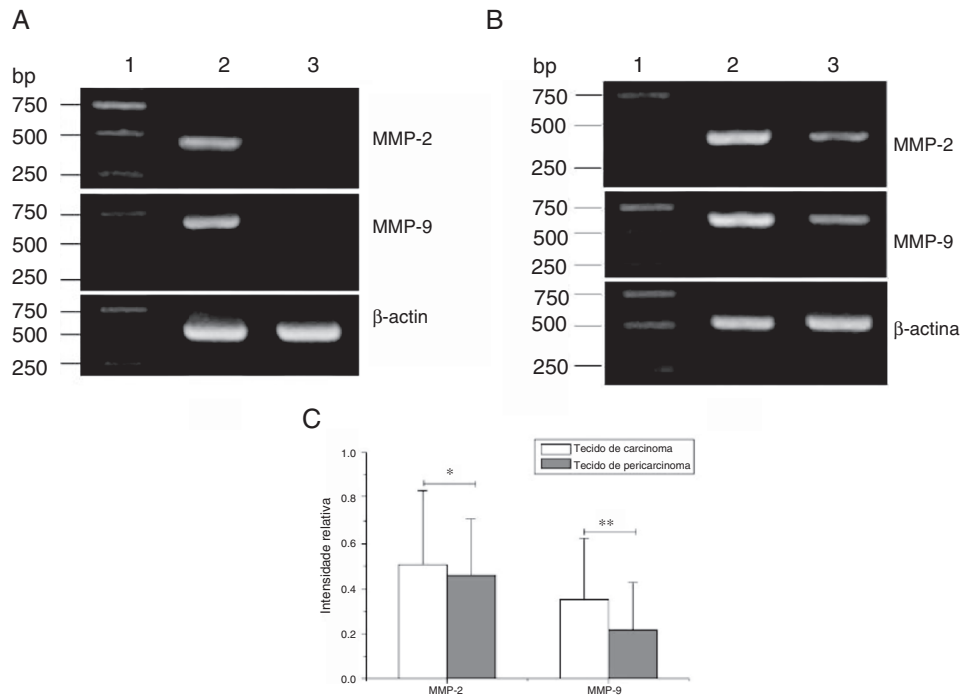


Figura 2 Expressão do mRNA de MMP-2 e MMP-9 em tecidos tumorais, tecidos de pericarcinoma e tecidos polipoides de controle obtidos de pacientes com carcinoma hipofaríngeo e pólipos de cordas vocais de pacientes. (A) Expressão representativa de mRNA de MMP-2 e MMP-9 em tecidos tumorais e tecidos de controle polipoides. Os tecidos de câncer mostraram uma expressão de mRNA mais intensa de MMP-2 e MMP-9, mas quase não houve expressão em tecidos polipoides de controle (faixa 1, 1 kb na escada de DNA; faixa 2, tecido de carcinoma; faixa 3, tecido polipóide de controle). (B) Expressão representativa de mRNA de MMP-2 e MMP-9 em tecidos tumorais e tecidos de pericarcinoma. Os tecidos de câncer mostraram uma expressão de mRNA com nível mais alto de MMP-2 e MMP-9 do que os tecidos de pericarcinoma (faixa 1, 1 kb na escada de DNA; faixa 2, tecido de carcinoma; faixa 3, tecido de pericarcinoma). (C) Intensidade relativa da expressão de mRNA de MMP-2 e MMP-9 em tecidos de carcinoma e de pericarcinoma. Os tecidos de carcinoma exibiram níveis mais altos de expressão de mRNA de MMP-2 e MMP-9 do que os tecidos de pericarcinoma. (* $p < 0,05$ e ** $p < 0,01$).

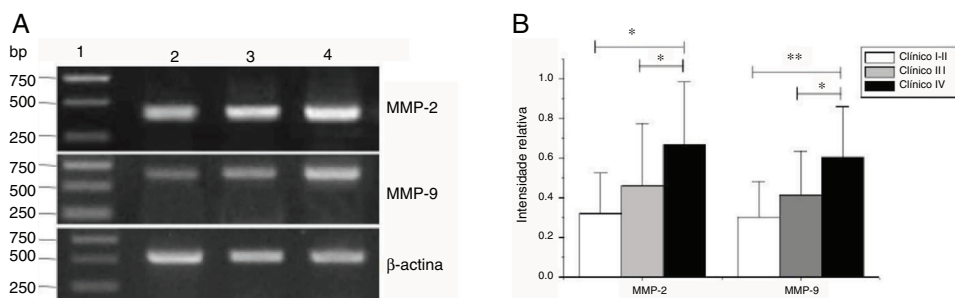


Figura 3 Expressão de mRNA de MMP-2 e MMP-9 em tecidos tumorais de diferentes estágios clínicos obtidos de pacientes com carcinoma hipofaríngeo. (A) Expressão representativa de mRNA de MMP-2 e MMP-9 em tecidos tumorais de diferentes estágios clínicos. A expressão de MMP-2 e MMP-9 estava mais intensa nos estágios clínicos mais avançados (faixa 1, 1 kb na escada de DNA; faixa 2, pacientes no Estágio I+II; faixa 3, pacientes no Estágio III; faixa 4, pacientes no estágio IV). (B) Intensidade relativa da expressão do mRNA de MMP-2 e MMP-9 em tecidos tumorais de diferentes estágios clínicos. Pacientes em estágio avançado exibiram níveis mais altos de expressão de mRNA de MMP-2 e MMP-9 do que pacientes em estágio inicial (* $p < 0,05$ e ** $p < 0,01$).

nos pólipos dos tecidos das pregas vocais (tecidos controle). O nível de expressão proteica de MMP-2 e MMP-9 foi significativamente maior nos estágios clínicos do tumor e as metástases dos linfonodos (estadiamento N) mais avançados (fig. 6).

Discussão

O carcinoma espinocelular da cabeça e pescoço contribui de forma importante para a morbimortalidade mundial. Mais de 500.000 novos casos em todo o mundo são relatados anualmente¹. Como o trato respiratório superior é o primeiro local de contato com agentes cancerígenos ambien-

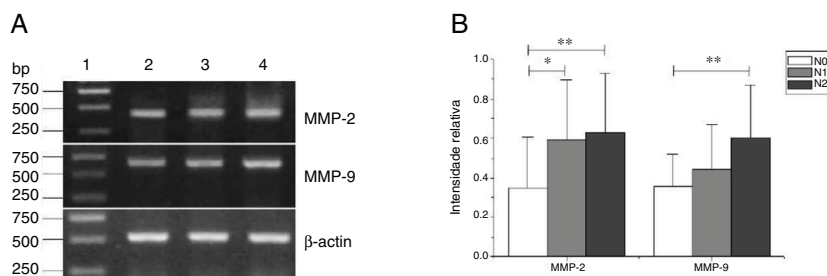


Figura 4 Expressão de mRNA de MMP-2 e MMP-9 em tecidos tumorais de diferentes estágios N obtidos de pacientes com carcinoma hipofaríngeo. (A) Expressão representativa de mRNA de MMP-2 e MMP-9 em tecidos tumorais de diferentes estágios N. A expressão de MMP-2 e MMP-9 aumentou com o aumento do estágio N (faixa 1, 1 kb na escada de DNA; faixa 2, paciente estágio N0; faixa 3, paciente estágio N1; faixa 4, paciente estágio N2); (B) Intensidade relativa da expressão de mRNA de MMP-2 e MMP-9 em tecidos tumorais de diferentes estágios N. Os pacientes com metástase linfática exibiram níveis mais altos de expressão de mRNA de MMP-2 e MMP-9 do que os pacientes no estágio N0 (* $p < 0,05$ e ** $p < 0,01$).

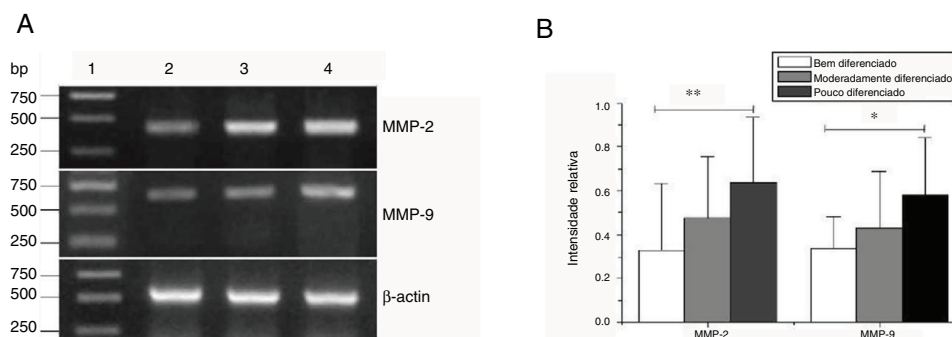


Figura 5 Expressão de mRNA de MMP-2 e MMP-9 em tecidos tumorais de diferentes estágios histopatológicos obtidos de pacientes com carcinoma hipofaríngeo. (A) Expressão representativa de mRNA de MMP-2 e MMP-9 em tecidos tumorais de diferentes estágios histopatológicos. A expressão de MMP-2 e MMP-9 foi reduzida com a melhora do grau de diferenciação (faixa 1, 1 kb na escada de DNA; faixa 2, paciente bem diferenciado; faixa 3, paciente moderadamente diferenciado; faixa 4, paciente pouco diferenciado); (B) Intensidade relativa da expressão do mRNA de MMP-2 e MMP-9 em tecidos tumorais de diferentes estágios histopatológicos. Pacientes pouco diferenciados exibiram níveis mais altos de expressão de mRNA de MMP-2 e MMP-9 do que pacientes bem diferenciados (* $p < 0,05$ e ** $p < 0,01$).

tais, inclusive certos produtos químicos (fumaça de cigarro ou álcool), poluentes atmosféricos¹⁴ e vírus oncogênicos,¹⁵ provavelmente a incidência de câncer de cabeça e pescoço continuará a aumentar na próxima década.¹⁶ O câncer hipofaríngeo é um carcinoma espinocelular indiferenciado de cabeça e pescoço (CECCP). Representa uma entidade clínica distinta de outros tipos de câncer da região da cabeça e pescoço. É menos prevalente do que outros cânceres de cabeça e pescoço, é responsável por 3% a 5% de todos os CECCP.¹⁷ Geralmente é difícil detectar o carcinoma hipofaríngeo em um estágio inicial devido aos sintomas faríngeos imperceptíveis.¹⁸ Apesar dos consideráveis avanços na terapia multimodal, inclusive cirurgia, radioterapia e quimioterapia, a taxa de sobrevivência global para pacientes com CECCP é de apenas 15% a 45%.^{2,19} Esses pacientes geralmente se apresentam tardiamente, com 60% a 80% deles com metástase nodal ipsilateral e até 40% com depósitos tumorais nodais ocultos contralaterais na apresentação.^{20,21} Na apresentação ou durante o acompanhamento, os pacientes com CECCP geralmente são diagnosticados em estágio tardio e a recorrência local do tumor e as metástases a distância ocorrem com bastante frequência após as terapias convencionais, as quais são a principal causa de baixa sobrevivência dos

pacientes.^{2,19} Ainda há falta de uma estratégia eficaz para o melhor tratamento²² e, portanto, os regimes terapêuticos permanecem controversos. Neste estudo, todos os pacientes tinham carcinoma espinocelular; deles, 66,7% apresentavam metástase linfonodal. Dos pacientes, 80,95% encontravam-se em estágio clínico avançado (III–IV); moderadamente diferenciados e pouco diferenciados representavam 71,4% de todos os pacientes. A classificação dos pacientes foi consistente com a literatura relatada anteriormente.

As MMPs desempenham um papel fundamental na remodelação da MEC e estão envolvidas em uma variedade de processos, inclusive inflamação, migração, diferenciação, angiogênese e fibrose. Embora a expressão de algumas MMPs seja considerada constitutiva (MMP-2) ou induzível (MMP-9) no tecido inativo, muitos fatores afetam sua síntese. Portanto, o significado clínico das MMPs, em particular as MMP-2 e MMP-9, tem sido demonstrado em muitas condições patológicas, como neoplasias, doenças autoimunes e inflamação crônica.^{23,24} Uma produção aumentada de MMP-2 e MMP-9 parece ser um marcador útil de vários distúrbios autoimunes e neoplasias.²⁵ Bo et al.²⁶ observaram que as metaloproteínas de matriz (MMPs) são importantes no desenvolvimento e na expansão de células tumorais

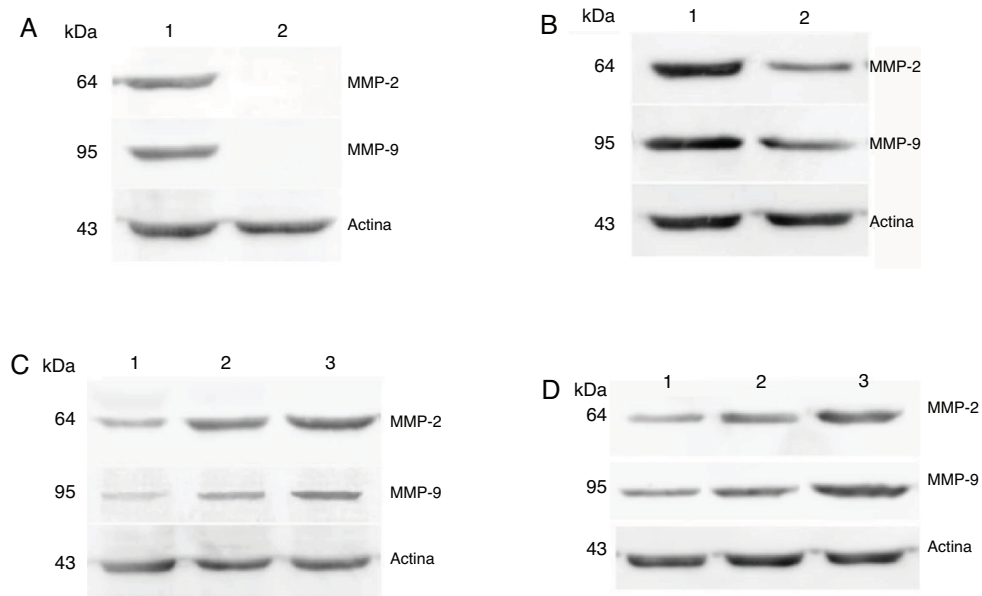


Figura 6 Expressões proteicas de MMP-2 e MMP-9 em tecidos tumorais e tecidos de pericarcinoma obtidos de pacientes com carcinoma hipofaríngeo. (A) Expressão proteica representativa de MMP-2 e MMP-9 em tecidos tumorais e tecidos de controle polipoides. Os tecidos cancerígenos exibiram uma expressão proteica mais intensa de MMP-2 e MMP-9, mas quase não houve expressão nos tecidos de controle polipoides (faixa 1, tecido tumoral; faixa 2, tecido de controle polipoide). (B) Expressão proteica representativa de MMP-2 e MMP-9 em tecidos tumorais e tecidos de pericarcinoma. A expressão das proteínas MMP-2 e MMP-9 foi maior nos tecidos tumorais do que nos tecidos de pericarcinoma (faixa 1, tecido tumoral; faixa 2, tecido de pericarcinoma). (C) Expressão proteica representativa de MMP-2 e MMP-9 em tecidos tumorais de diferentes estágios clínicos. A expressão proteica da MMP-2 e MMP-9 aumentou com nos estágio clínico mais avançados (faixa 1, pacientes Estágio I + II; faixa 2, paciente Estágio III; faixa 3, paciente Estágio IV). (D) Expressão proteica representativa de MMP-2 e MMP-9 em tecidos tumorais de diferentes estágios N. A expressão proteica de MMP-2 e MMP-9 aumentou com o aumento do estágio N (faixa 1, paciente N0; faixa 2, paciente N1; faixa 3, paciente N2).

em metástases ósseas e osteólise esquelética. A degradação da matriz extracelular pelas MMPs facilita a invasão e proliferação de células tumorais no ambiente metastático.⁶ Entre todos os membros das MMPs, as MMP-1, 2, 3, 9 e 13 foram relatadas como correlacionadas com metástases tumorais.¹² Neste estudo, a intensidade da expressão de MMP-2 e MMP-9 foi associada à metástase de linfonodos (estadiamento N) e aumentou com o grau mais avançado de metástase linfática. As MMP-9 e MMP-2 pertencem à família das gelatinases, um dos cinco grupos da família MMP, com base na especificidade de estrutura e substrato.²⁷ A MMP-2 é secretada pelas células tumorais e intersticiais na forma de um zimogênio e pode degradar especificamente o colágeno IV quando é hidrolisado e ativado. Nossos resultados mostraram que o mRNA e a proteína da MMP-2 foram expressos nos tecidos cancerígenos e de pericarcinoma e a intensidade da expressão no tecido cancerígeno foi significativamente maior do que no tecido de pericarcinoma. A MMP-9 aumenta a metástase das células tumorais, degrada as proteínas de colágeno da MEC após ser ativada por proteases extracelulares em diferentes condições fisiológicas e patológicas. No presente estudo, a expressão do mRNA e da proteína da MMP-9 se apresentou mais aumentada nos estágios histopatológico mais avançados do tumor. Assim, a MMP-2 e a MMP-9 são importantes proteases usadas na invasão e metástase de vários tumores, pela degradação da MEC e da membrana basal.²⁸ Lee et al. demonstraram que a inibição de MMP-2

e MMP-9 prejudica a capacidade de degradação óssea pela metástase tumoral.^{29,30}

Conclusão

A expressão de MMP-2 e MMP-9 no carcinoma hipofaríngeo foi significativamente maior do que no tecido do pericarcinoma e se apresentou mais aumentada nos estágios clínicos mais avançados do tumor. O nível de expressão foi relacionado à metástase linfonodal e ao estágio histopatológico do tumor. Assim, a MMP-2 e a MMP-9 podem estar envolvidas na ocorrência, no desenvolvimento, na invasão e metástase do carcinoma hipofaríngeo por meio de vários mecanismos. Investigações adicionais são necessárias para determinar os mecanismos exatos. Isso pode fornecer um novo alvo para a terapia direcionada ao carcinoma hipofaríngeo.

Financiamento

Natural Science Foundation of Shandong Province (número de concessão ZR2018HL011). Projeto de ciência e tecnologia da Shandong Academy of Medical Sciences (número de concessão 2016-16).

Conflitos de interesse

Os autores declaram não haver conflitos de interesse.

Referências

1. Siegel RL, Miller KD, Jemal A. Cancer statistics, 2019. *CA Cancer J Clin.* 2019;69:7–34.
2. Chan JY, Wei WI. Current management strategy of hypopharyngeal carcinoma. *Auris Nasus Larynx.* 2013;40:2–6.
3. Wei WI, Chan JYW. Surgical treatment of advanced staged hypopharyngeal cancer. *Adv Otorhinolaryngol.* 2019;83:66–75.
4. Yadav L, Puri N, Rastogi V, Satpute P, Ahmad R, Kaur G. Matrix metalloproteinases and cancer-roles in threat and therapy. *Asian Pac J Cancer Prev.* 2014;15:1085–91.
5. Kessenbrock K, Plaks V, Werb Z. Matrix metalloproteinases: regulators of the tumor microenvironment. *Cell.* 2010;141:52–67.
6. Nannuru KC, Futakuchi M, Varney ML, Vincent TM, Marcusson EG, Singh RK. Matrix metalloproteinase (MMP)-13 regulates mammary tumor-induced osteolysis by activating MMP9 and transforming growth factor-beta signaling at the tumor-bone interface. *Cancer Res.* 2010;70:3494–504.
7. Dumont N, Bakin AV, Arteaga CL. Autocrine transforming growth factor-beta signaling mediates Smad-independent motility in human cancer cells. *J Biol Chem.* 2003;278:3275–85.
8. Hatfield KJ, Reikvam H, Bruserud Ø. The crosstalk between the matrix metalloprotease system and the chemokine network in acute myeloid leukemia. *Curr Med Chem.* 2010;17:4448–61.
9. Cauwe B, Van den Steen PE, Odenakker G. The biochemical, biological, and pathological kaleidoscope of cell surface substrates processed by matrix metalloproteinases. *Crit Rev Biochem Mol Biol.* 2007;42:113–85.
10. Klein T, Bischoff R. Physiology and pathophysiology of matrix metalloproteinases. *Amino Acids.* 2011;41:271–90.
11. Egeblad M, Werb Z. New functions for the matrix metalloproteinases in cancer progression. *Nat Rev Cancer.* 2002;2:161–74.
12. Scherer RL, McIntyre JO, Matrisian LM. Imaging matrix metalloproteinases in cancer. *Cancer Metastasis Rev.* 2008;27:679–90.
13. Chen XM, Xu XQ, Sun K, Hallett WH, Zhao JD, Zhang DL. NKG2D ligands expression and NKG2D-mediated cytotoxicity in human laryngeal squamous carcinoma cells. *Scand J Immunol.* 2008;67:441–7.
14. Wong IC, Ng YK, Lui VW. Cancers of the lung, head and neck on the rise: perspectives on the genotoxicity of air pollution. *Chin J Cancer.* 2014;33:476–80.
15. Chaturvedi AK, Engels EA, Pfeiffer RM, Hernandez BY, Xiao W, Kim E, et al. Human papillomavirus and rising oropharyngeal cancer incidence in the United States. *J Clin Oncol.* 2011;29:4294–301.
16. Ngan HL, Wang L, Lo KW, Lui VWY. Genomic Landscapes of EBV-Associated Nasopharyngeal Carcinoma vs HPV-Associated Head and Neck Cancer. *Cancers.* 2018:E210, 10.
17. Cooper JS, Porter K, Mallin K, Hoffman HT, Weber RS, Ang KK, et al. National Cancer Database report on cancer of the head and neck: 10-year update. *Head Neck.* 2009;31:748–58.
18. Sasaki CT, Jassin B. Cancer of the pharynx and larynx. *Am J Med.* 2001;111Suppl:S118–23, 8A.
19. Takes RP, Strojan P, Silver CE, Bradley PJ, Haigentz M Jr, Wolf GT, et al. Current trends in initial management of hypopharyngeal cancer: the declining use of open surgery. *Head Neck.* 2012;34:270–81.
20. Gourin CG, Terris DJ. Carcinoma of the hypopharynx. *Surg Oncol Clin N Am.* 2004;13:81–98.
21. Buckley JG, MacLennan K. Cervical node metastases in laryngeal and hypopharyngeal cancer: a prospective analysis of prevalence and distribution. *Head Neck.* 2000;22:380–5.
22. Robson A. Evidence-based management of hypopharyngeal cancer. *Clin Otolaryngol Allied Sci.* 2002;27:413–20.
23. Coussens LM, Fingleton B, Matrisian LM. Matrix metalloproteinase inhibitors and cancer: trials and tribulations. *Science.* 2002;295:2387–92.
24. Liu ZJ, Zhuge Y, Velazquez OC. Trafficking and differentiation of mesenchymal stem cells. *J Cell Biochem.* 2009;106:984–91.
25. Urbaniak-Kujda D, Kapelko-Słowik K, Prajs I, Dybko J, Wolowicz D, Biernat M, et al. Increased expression of metalloproteinase-2 and -9 (MMP-2, MMP-9), tissue inhibitor of metalloproteinase-1 and -2 (TIMP-1, TIMP-2), and EMMPRIN (CD147) in multiple myeloma. *Hematology.* 2016;21:26–33.
26. Liu B, Cui J, Sun J, Li J, Han X, Guo J, et al. Immunolocalization of MMP9 and MMP2 in osteolytic metastasis originating from MDA-MB-231 human breast cancer cells. *Mol Med Rep.* 2016;14:1099–106.
27. Slattery ML, John E, Torres-Mejia G, Stern M, Lundgreen A, Hines L, et al. Matrix metalloproteinase genes are associated with breast cancer risk and survival: The Breast Cancer Health Disparities Study. *PLoS One.* 2013;8:e63165.
28. McCawley LJ, Matrisian LM. Matrix metalloproteinases: they're not just for matrix anymore! *Curr Opin Cell Biol.* 2001;13:534–40.
29. Lee J, Weber M, Mejia S, Bone E, Watson P, Orr W. A matrix metalloproteinase inhibitor, batimastat, retards the development of osteolytic bone metastases by MDA-MB-231 human breast cancer cells in Balb C nu/nu mice. *Eur J Cancer.* 2001;37:106–13.
30. Weber MH, Lee J, Orr FW. The effect of Neovastat (AE-941) on an experimental metastatic bone tumor model. *Int J Oncol.* 2002;20:299–303.