



ARTIGO ORIGINAL

Reparo de grande perfuração da membrana timpânica traumática utilizando solução otológica de ofloxacina e curativo de Gelfoam®[☆]

Xiuguo Li ¹, Hui Zhang ¹ e Yuanyuan Zhang ¹

^a Jining NO.1 People's Hospital, Department of Otolaryngology, Jining, China

^b Jining Medical University, Department of Histology and Embryology, Jining, China

Recebido em 27 de novembro de 2019; aceito em 21 de março de 2020

PALAVRAS-CHAVE

Traumática;
Perfuração da
membrana timpânica;
Gelfoam®;
Solução otológica de
ofloxacina;
Cicatrização
espontânea

Resumo

Introdução: As grandes perfurações traumáticas da membrana timpânica geralmente apresentam falha de cicatrização e requerem tempos de cicatrização mais longos; poucos estudos compararam os resultados de cicatrização e a audição dessas perfurações obtidos com curativo de Gelfoam® e solução otológica de ofloxacina.

Objetivo: Comparar os resultados de cicatrização de grandes perfurações traumáticas da membrana timpânica tratadas com Gelfoam®, solução otológica de ofloxacina e cicatrização espontânea.

Método: Perfurações traumáticas de > 50% de todo o tímpano foram divididas aleatoriamente em três grupos: tratamento com solução otológica de ofloxacina, com curativo de Gelfoam® e grupo de cicatrização espontânea. O resultado da cicatrização e o ganho auditivo foram comparados entre os três grupos após 6 meses.

Resultados: Foram incluídos nas análises 136 pacientes com grandes perfurações traumáticas de membrana timpânica. As taxas de cicatrização foram de 97,6% (40/41), 87,2% (41/47) e 79,2% (38/48) com a solução otológica de ofloxacina, curativo de Gelfoam® e grupos de cicatrização espontânea, respectivamente ($p=0,041$). O tempo médio de cicatrização foi de $13,12 \pm 4,61$, $16,47 \pm 6,24$ e $49,51 \pm 18,22$ dias nesses grupos, respectivamente ($p < 0,001$).

Conclusões: O curativo de Gelfoam® e a solução otológica de ofloxacina podem servir como estratégias de tratamento eficazes e de baixo custo para grandes perfurações traumáticas de membrana timpânica. Entretanto, a solução otológica de ofloxacina deve ser autoaplicada diariamente para manter a borda da perfuração úmida, enquanto o curativo de Gelfoam® requer sua remoção e reaplicação periódicas.

© 2020 Associação Brasileira de Otorrinolaringologia e Cirurgia Cérvico-Facial. Publicado por Elsevier Editora Ltda. Este é um artigo Open Access sob uma licença CC BY (<http://creativecommons.org/licenses/by/4.0/>).

DOI se refere ao artigo: <https://doi.org/10.1016/j.bjorl.2020.03.007>

[☆] Como citar este artigo: Li X, Zhang H, Zhang Y. Repair of large traumatic tympanic membrane perforation using ofloxacin otic solution and gelatin sponge. Braz J Otorhinolaryngol. 2022;88:9-14.

* Autor para correspondência.

E-mail: yuanyuan2019102@126.com (Y. Zhang).

¹ Xiuguo Li e Hui Zhang contribuíram de forma igual para este trabalho e devem ser ambos considerados como primeiros autores.

A revisão por pares é da responsabilidade da Associação Brasileira de Otorrinolaringologia e Cirurgia Cérvico-Facial.

Introdução

As perfurações da membrana timpânica (PMT) traumáticas tendem a cicatrizar espontaneamente, embora as grandes perfurações geralmente apresentem falha na cicatrização e necessitem de tempos de cicatrização mais longos.^{1,2} Vários materiais biológicos já foram usados como curativos para servir como suporte para a migração epitelial no tímpano e facilitar a cicatrização da membrana a fim de reduzir o tempo de cicatrização e melhorar a taxa de fechamento de grandes perfurações.³⁻⁶ A esponja de gelatina é um material biológico comumente usado, que tem sido empregado como suporte ou para tamponamento em cirurgia de orelha média, e também mostrou ser eficaz para o reparo de pequenas perfurações crônicas de membrana timpânica e grandes perfurações traumáticas.⁷⁻⁹ Além disso, a solução otológica de ofloxacina, um antibiótico de quinolona de amplo espectro, é amplamente usado no tratamento da otite externa aguda e crônica, otite média supurativa e na miringoplastia.^{10,11}

Estudos clínicos e experimentais recentes demonstraram que a aplicação tópica de solução otológica de ofloxacina acelera a cicatrização de grandes perfurações traumáticas de membrana timpânica.¹²⁻¹⁵ No entanto, poucos estudos compararam os resultados de cicatrização e desfechos auditivos de grandes PMT traumáticas entre curativo de esponja de gelatina e solução otológica de ofloxacina. Este estudo comparou os resultados de cicatrização e desfecho auditivo de curativo com o uso de esponja de gelatina, solução otológica de ofloxacina e por cicatrização espontânea em casos de grandes PMT traumáticas.

Método

Declaração de aprovação do Comitê de Ética da instituição

O protocolo de estudo foi aprovado pelo Comitê de Ética em Pesquisa Humana do Jining NO.1 People's Hospital, Província de Shandong, China sob o nº 20130912, orientado pela política local, pelas leis nacionais e pela Declaração de Helsinque da *World Medical Association*. O consentimento informado foi obtido de todos os participantes.

Material

Os indivíduos foram recrutados consecutivamente entre os pacientes diagnosticados com PMT traumáticas atendidos no departamento de otorrinolaringologia do nosso hospital entre janeiro de 2014 e dezembro de 2018. Os critérios de inclusão foram os seguintes: PMT traumática, idade >14 anos, perfuração de pelo menos 50% da *pars tensa* da membrana timpânica e duração da perfuração inferior a uma semana. Os critérios de exclusão foram: miringoesclerose preexistente, infecção de orelha média ou vertigem grave no momento da visita ao hospital, suspeita de dano à cadeia ossicular ou hiperplasia do tecido de granulação, perfurações traumáticas resultantes de acidente com solda elétrica ou lesão química e histórico de doença de orelha média em orelha ipsilateral ou contralateral.

Idade, sexo, duração da lesão, causa da lesão, posição, tamanho da PMT e presença ou ausência de otorreia foram registrados no momento de cada visita ao hospital. Cada paciente foi examinado endoscopicamente após a remoção de cerume e/ou coágulos sanguíneos no canal auditivo externo (CAE) com um cotonete embebido em solução de iodopovidona e o local e o tamanho da perfuração foram documentados. O teste audiométrico de tom puro padrão foi feito nas visitas inicial e final após o tratamento. As médias de tons puros foram determinadas para a condução aérea e óssea em 500 Hz, 1000 Hz, 2000 Hz e 4000 Hz. Os tamanhos das PMT foram analisadas através do *software Image J* (National Institutes of Health, Bethesda, MD) e o tamanho da perfuração foi classificado em perfuração grande e subtotal (50% e 75% do tímpano, respectivamente).

O investigador principal, auxiliado por uma enfermeira, alocou os pacientes a vários tratamentos com amostragem aleatória simples. Especificamente, indivíduos consecutivos que preencheram os critérios de inclusão e assinaram o termo de consentimento receberam números aleatórios gerados pelo SPSS 19.0 for Windows (IBM, Chicago, IL), que os alocaram em um dos três grupos: solução otológica de ofloxacina (n=50), curativo de esponja de gelatina – Gelfoam® – (n=50) e cicatrização espontânea (n=50).

Métodos técnicos

Grupo solução otológica de ofloxacina

O CAE foi limpo com um cotonete embebido em solução de iodopovidona. As bordas da perfuração não foram aproximadas e nenhum material de suporte foi aplicado. Aproximadamente 0,2 a 0,3 mL (2–3 gotas) de solução otológica de ofloxacina (WanHe, ShenZhen City, China) foi autoaplicado à membrana timpânica remanescente duas vezes ao dia pelo paciente; o ouvido com a perfuração foi inclinado para cima por pelo menos 30 minutos após a aplicação para garantir que a membrana timpânica remanescente permanecesse úmida.

Grupo de curativo com esponja de gelatina – Gelfoam®

O CAE foi limpo com um cotonete embebido em solução de iodopovidona. As bordas da perfuração não foram aproximadas. Uma lâmina de esponja de gelatina comprimida modificada, maior do que a perfuração, foi embebida em pomada de eritromicina a 0,5% (p/v) e colocada no remanescente da membrana timpânica (isto é, uma técnica de *onlay*) para cobrir completamente a área perfurada com margens de pelo menos 2 milímetros.

Grupo de cicatrização espontânea

A orelha foi mantida seca e nenhuma intervenção foi feita, mas todos os pacientes foram submetidos a seguimento regular.

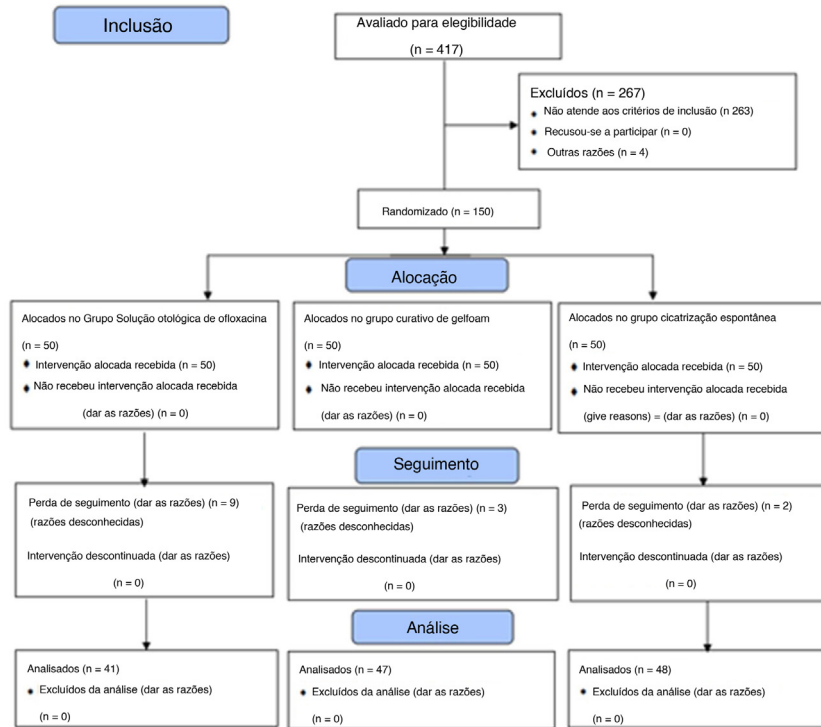


Figura 1 Diagrama de fluxo do CONSORT 2010.

Seguimento

O primeiro seguimento foi agendado para 3 dias após o início do tratamento no grupo da solução otológica de ofloxacina para confirmar que os pacientes haviam autoaplicado a solução corretamente e a dosagem das gotas otológicas foi ajustada cuidadosamente para garantir que a superfície do tímpano permanecesse úmida (isto é, nem seca, nem excessivamente molhada). Qualquer técnica inadequada usada pelo paciente foi corrigida. Posteriormente, o seguimento foi agendado duas vezes por semana, dentro de um mês após o tratamento, e subsequentemente, uma vez por semana, até que o fechamento completo da perfuração fosse obtido ou por até 6 meses. Os pacientes foram orientados a reduzir o número de gotas otológicas e a tomar amoxicilina oral (com ou sem aplicação de gotas de ofloxacina) se houvesse desenvolvimento de otorreia purulenta.

No grupo de esponja de gelatina, a esponja foi removida e um novo pedaço de esponja foi colocado na membrana timpânica a cada visita. A membrana timpânica foi repetidamente examinada endoscopicamente e as fotografias coloridas foram obtidas por um clínico independente, cegado para a alocação do grupo em todas as visitas de acompanhamento.

Infecção foi definida como a presença de otorreia purulenta com otalgia no CAE ou na orelha média ao exame clínico. A presença de otorreia aquosa clara não foi classificada como infecção. A taxa de fechamento, tempo médio para fechamento, ganho auditivo e taxa de infecção foram avaliados em 6 meses.

Métodos estatísticos

Os resultados são apresentados como média \pm desvio-padrão ou como porcentagem. Para análises estatísticas dos resultados dos três grupos, foi usada a análise de variância unidirecional ou o teste de Kruskal-Wallis para dados contínuos e o teste χ^2 para dados categóricos. Um teste t de duas amostras ou teste U de Mann-Whitney foi usado para comparar os resultados de dois grupos. A taxa de otorreia foi comparada entre os grupos que receberam solução otológica de ofloxacina, curativo de Gelfoam[®] e grupo de observação pelo teste exato de Fisher. Nas comparações múltiplas *post hoc*, um valor de $p = 0,0167$ ($0,05/3$) foi considerado indicativo de diferença significativa. Por outro lado, um valor de $p < 0,05$ foi usado para indicar significância estatística. As análises estatísticas foram feitas no *software* SPSS (versão 19.0 para Windows; IBM).

Resultados

Características demográficas

Foram randomizados 150 pacientes para este estudo. Entretanto, apenas 136 pacientes com diagnóstico de grande PMT traumática foram incluídos na análise final. Nove pacientes no grupo de solução otológica de ofloxacina, três no grupo de curativo de Gelfoam[®] e dois no grupo de cicatrização espontânea apresentaram perda de seguimento (fig. 1). Os dados demográficos são mostrados na tabela 1. Sexo, a idade, lado

Tabela 1 Dados demográficos dos grupos solução otológica de ofloxacina, curativo de *gelfoam* e cicatrização espontânea

	Grupo solução otológica de ofloxacina	Grupo curativo de Gelfoam	Grupo cicatrização espontânea	p-valor
N ^o	41	47	48	-
Sexo (M/F)	14/27	16/31	19/29	0,399 ^a
Lado (D/E)	9/32	10/37	9/39	0,093 ^a
Idade, anos	37,04 ± 11,12	38,53 ± 10,27	36,57 ± 12,41	0,429 ^b
Posição (A/P/R)	18/3/20	22/4/21	25/3/20	0,632 ^a
Causa da perfuração (T/E)	39/2	44/3	46/2	0,279 ^a
Duração, dias	3,24 ± 1,13	3,16 ± 2,56	3,17 ± 2,46	0,187 ^b
Nível auditivo, dB	29,7 ± 6,0	30,4 ± 5,3	31,1 ± 6,2	0,974 ^b

As variáveis contínuas foram expressas por média ± DP; as variáveis categóricas foram expressas por n ou n (%).

^a Teste qui-quadrado / χ^2 .

^b Análise de Variância *One-Way* (Anova).

T, lesão por tapa; E, lesão por explosão; A, anterior; P, posterior; R, formato de rim.

da orelha, causa da lesão, posição e tamanho da perfuração e duração da lesão foram comparados entre os três grupos ($p=0,84$).

Desfechos da cicatrização

Os desfechos da cicatrização são mostrados na [tabela 2](#). As taxas de fechamento foram de 97,6% (40/41), 87,2% (41/47) e 79,2% (38/48) para os grupos solução otológica de ofloxacina, curativo de Gelfoam[®] e cicatrização espontânea, respectivamente ($p=0,041$). A taxa de fechamento apresentou diferença significativa entre a solução ótica de ofloxacina e o grupo de cicatrização espontânea ($p=0,008$), mas não entre os outros dois pares (solução otológica de ofloxacina vs. curativo de Gelfoam[®], $p=0,037$; curativo de Gelfoam[®] vs. cicatrização espontânea, $p=0,642$).

Os tempos médios de fechamento foram de 13,12 ± 4,61, 16,47 ± 6,24 e 49,51 ± 18,22 dias nos grupos de solução otológica de ofloxacina, curativo de Gelfoam[®] e cicatrização espontânea, respectivamente ($p < 0,001$). Os tempos médios de fechamento diferiram significativamente entre os grupos solução otológica de ofloxacina e cicatrização espontânea ($p < 0,001$) e entre os grupos curativo de Gelfoam[®], e cicatrização espontânea ($p < 0,001$), mas não entre os grupos solução otológica de ofloxacina e curativo de Gelfoam[®], ($p=0,069$).

A [figura 2](#) mostra o processo de cicatrização dos pacientes com PMT traumática tratados com solução otológica de ofloxacina.

Desfecho auditivo e complicações

As médias da melhoria auditiva nas consultas finais após o tratamento foram de 13,0 ± 1,5 dB para o grupo de solução otológica de ofloxacina, 12,8 ± 3,1 dB para o grupo curativo de Gelfoam[®] e 12,7 ± 2,6 dB para o grupo de cicatrização espontânea. As diferenças nas taxas de melhora auditiva entre os três grupos não foram estatisticamente significantes ($p=0,79$).

Otorreia foi observada em 26/41 (63,4%) pacientes no grupo de solução otológica de ofloxacina, 6/47 (12,8%) no

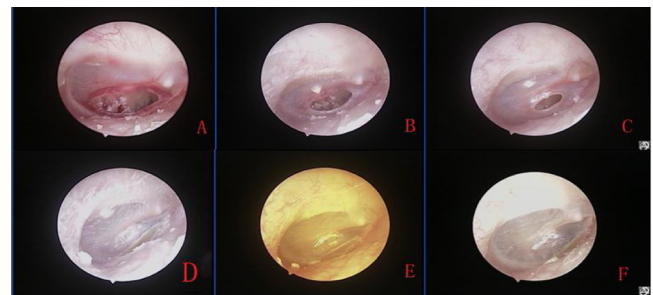


Figura 2 Processo de cicatrização de grandes perfurações após a aplicação tópica de ofloxacina gotas otológicas: 1^o após a perfuração (A) e 4 dias (B), 7 dias após o tratamento (C) e 2 semanas (D), 3 semanas (E) e 7 semanas após o tratamento (F).

grupo de curativo de Gelfoam[®] e 3/48 (6,25%) no grupo de cicatrização espontânea. No entanto, infecção acentuada e otorreia purulenta foram observadas apenas em três pacientes no grupo de cicatrização espontânea. Não foram observadas complicações relacionadas ao tratamento, como otomicose, vertigem grave ou hiperqueratose do meato auditivo externo. Três pacientes queixaram-se de otalgia no grupo de cicatrização espontânea. Apenas 19 pacientes relataram desconforto na orelha devido à presença de otorreia no grupo da solução otológica de ofloxacina. Além disso, o exame endoscópico confirmou que a PMT estava fechada, quando os pacientes relataram que os sintomas de zumbido e plenitude auditiva haviam desaparecido no grupo da solução otológica de ofloxacina.

Discussão

Embora traumática, a PMT é uma entidade comum nas clínicas de otologia e há um debate sobre seu tratamento ideal. Alguns grupos preferem aguardar a cicatrização espontânea, em decorrência da sua alta taxa de sucesso nos casos de PMT traumática. No entanto, grandes PMT traumáticas têm uma taxa mais baixa de cicatrização espontânea e requerem tempos de cicatrização mais longos. Lou et al.² relataram uma taxa de fechamento de 80% em 20 perfurações grandes durante um período de seguimento de 12 meses. Na

Tabela 2 Resultado da cicatrização no grupo que recebeu a solução otológica de ofloxacina, grupo com curativo de Gelfoam e grupo com cicatrização espontânea

	Taxa de fechamento (%)	P ^{2,a}	Média do tempo de fechamento (dias)	p ^{2,b}	Ganho auditivo, dB
Grupo solução otológica de ofloxacina (n = 41)	97,6	0,037 ^a	13,12 ± 4,61	0,069 ^a	13,0 ± 1,5
Grupo curativo de gelfoam (n = 47)	87,2	0,642 ^b	16,47 ± 6,24	0,001 ^a	12,8 ± 3,1
Grupo cicatrização espontânea (n = 48)	79,2	0,008 ^c	49,51 ± 18,22	0,001 ^c	12,7 ± 2,6
p ¹	0,041			0,001	0,79

P¹, Comparação entre três grupos em termos de taxa de fechamento ou tempo médio de fechamento ou ganho auditivo.

P², Comparação dos grupos dois a dois em termos de taxa de fechamento ou tempo médio de fechamento.

^a Comparação entre os grupos solução otológica de ofloxacina e curativo de Gelfoam.

^b Comparação entre os grupos curativo de Gelfoam e cicatrização espontânea.

^c Comparação entre os grupos solução otológica de ofloxacina e cicatrização espontânea.

observação em longo prazo do fechamento espontâneo da perfuração da membrana timpânica traumática, Tachibana et al.¹⁶ relataram uma taxa de cicatrização espontânea de 67,5% (27/40); o tempo para fechamento foi superior a 3 meses em 7 desses 27 pacientes. Outros sugeriram que a aplicação de curativo de material biológico combinado com a aproximação das bordas pode reduzir o tempo de cicatrização e melhorar o tempo de fechamento de grandes PMT traumáticas.³⁻⁶ Entretanto, estudos recentes mostraram que a aproximação das bordas pode não ser necessária e que o curativo único pode obter resultados semelhantes.^{3,7} A visão de consenso anterior era manter o CAE seco e evitar o uso de gotas otológicas com antibiótico.^{1,16,17} Por outro lado, alguns estudos recentes demonstraram que a aplicação tópica de gotas otológicas reduz o tempo de cicatrização e melhora o tempo de fechamento de grandes PMT traumáticas.^{14,15,18}

Alguns materiais biológicos não têm sido amplamente usados clinicamente devido ao alto custo e inconveniências.³⁻⁶ Embora o uso de soluções de fator de crescimento tenha sido restrito em todo o mundo por questões de custo e segurança, a solução otológica de ofloxacina e o curativo de Gelfoam[®] são de baixo custo, seguros e têm sido amplamente usados em cirurgias otológicas e no tratamento de doenças inflamatórias. Estudos clínicos e experimentais recentes sugeriram que o curativo de Gelfoam[®] e a solução otológica de ofloxacina auxiliam na cicatrização do tímpano.^{7,8,14,15}

Entretanto, ainda não está claro qual tratamento é mais adequado para ser aplicado em casos de PMT traumática. Este estudo demonstrou que os curativos de Gelfoam[®] e a solução otológica de ofloxacina reduziram significativamente o tempo de fechamento de grandes PMT em comparação à cicatrização espontânea. A taxa de fechamento no grupo de solução otológica de ofloxacina foi significativamente maior do que no grupo de cicatrização espontânea. A taxa de fechamento também foi maior no grupo da solução otológica de ofloxacina do que no grupo de curativo de Gelfoam[®] (97,6% vs. 87,2%), embora a diferença não tenha sido significativa. Além disso, a melhoria na cicatrização não foi estatisticamente significativa entre os três grupos. Antibióticos sistêmicos não foram aplicados neste estudo, embora a taxa de otorreia tenha sido maior no grupo da solução de ofloxacina, definida como infecção e

otorreia purulenta, observada em somente três pacientes no grupo de cicatrização espontânea. Isso pode ter acontecido porque a pomada de eritromicina adicional teve um efeito anti-inflamatório tópico no grupo de curativo de Gelfoam[®], enquanto a solução otológica de ofloxacina em si era uma solução antibiótica.

Os tempos para o fechamento de grandes PMT foram significativamente reduzidos nos grupos de curativo de Gelfoam[®] e solução otológica de ofloxacina, em comparação com o grupo de cicatrização espontânea. Embora o tempo de cicatrização não tenha sido significativamente diferente entre os grupos de curativo de Gelfoam[®] e solução otológica de ofloxacina, o tempo médio de cicatrização no grupo de Gelfoam[®] foi maior em 3 dias em comparação com o grupo de solução otológica de ofloxacina. O curativo de Gelfoam[®] foi feito pelo médico, não exigiu a substituição do curativo todos os dias e não impôs exigência técnica aos pacientes. O curativo de Gelfoam[®] foi substituído regularmente com base nos objetivos deste estudo; entretanto, a remoção da esponja de gelatina lesionou levemente o tímpano cicatrizante por causa da pomada de eritromicina adicionada a cada visita de acompanhamento. No entanto, a substituição frequente da esponja de gelatina não seria necessária no tratamento clínico. O uso do curativo de Gelfoam[®] foi adequado para pacientes que não compareceram a acompanhamentos oportunos ou aqueles que moravam longe da clínica. Por outro lado, a solução otológica de ofloxacina foi autoaplicada diariamente pelos pacientes, para manter o tímpano úmido. Lou et al.^{14,15} relataram que o melhor método era manter as bordas da perfuração úmidas e evitar secreção excessiva e entrada de água. A aplicação excessiva resultaria em otorreia e causaria desconforto ao CAE. Entretanto, manter as bordas da perfuração úmidas é um desafio técnico para os pacientes e, portanto, o acompanhamento alguns dias antes de cada aplicação é muito importante para corrigir o número de gotas aplicadas e o método de aplicação. Além disso, em nosso estudo, a aplicação da solução otológica de ofloxacina foi afetada pela estrutura do CAE, pela posição da perfuração e pela função da trompa de Eustáquio. Uma quantidade maior da solução otológica de ofloxacina permaneceria no CAE e resultaria em uma maior necessidade de solução em pacientes com CAE tortuoso; as perfurações superiores exigiram mais quantidade de solução para umedecer as bordas da perfuração, em comparação

com perfurações mais baixas do tímpano. Da mesma forma, pacientes com trompa de Eustáquio não bloqueada também exigiram mais aplicações de solução, porque um pouco da solução entrava na nasofaringe. Portanto, é impossível determinar a quantidade ideal de solução otológica de ofloxacina a ser aplicada. No entanto, o tratamento com solução otológica de ofloxacina pode ser adequado aos pacientes com acompanhamento adequado. Neste estudo, foi confirmado o fechamento da PMT através da endoscopia, uma vez que os pacientes relataram o desaparecimento dos sintomas de zumbido e plenitude auditiva no grupo da solução otológica de ofloxacina. Isso pode ter sido o resultado de uma maior taxa de perda de seguimento. Entretanto, embora os pacientes tenham relatado o desaparecimento ou melhoria dos sintomas, as perfurações remanescentes foram observadas por endoscopia após a remoção do curativo de *gelfoam* em alguns pacientes, porque o curativo fechou provisoriamente as perfurações e, portanto, resultou na melhoria dos sintomas. Assim, a aplicação da solução otológica de ofloxacina pode ser interrompida pelos pacientes após o desaparecimento dos sintomas, embora esse não indique necessariamente o fechamento das PMT durante o processo de seguimento no grupo de curativo de *gelfoam*.

A limitação deste estudo foi que o número de dias para a cicatrização não pôde ser avaliado objetivamente devido ao cronograma de seguimento duas vezes por semana durante um mês e, subsequentemente, uma vez por semana após o tratamento.

Conclusão

O curativo de *gelfoam* e a solução otológica de ofloxacina reduziram significativamente o tempo de fechamento de grandes PMT em comparação à cicatrização espontânea e não afetaram a melhoria da audição ou a taxa de infecção da orelha média. Assim, esses dois tratamentos podem representar estratégias viáveis para grandes PMT traumáticas, porque são de baixo custo e podem ser obtidos facilmente. Entretanto, o grupo de solução otológica de ofloxacina apresentou uma taxa de fechamento mais alta e menor tempo de fechamento em comparação com o grupo do curativo de *gelfoam*, embora esse precisasse ser autoaplicado diariamente para manter a borda da perfuração úmida. Portanto, requer maior habilidade técnica dos pacientes. Por outro lado, a remoção do curativo de *gelfoam* ou sua reaplicação foi necessária após o tratamento com o mesmo.

Conflitos de interesse

Os autores declaram não haver conflitos de interesse.

Referências

- Griffin WJ. A retrospective study of traumatic tympanic membrane perforations in a clinical practice. *Laryngoscope*. 1979;89:261–82.
- Lou ZC, Tang YM, Yang J. A prospective study evaluating spontaneous healing of aetiology, size and type-different groups of traumatic tympanic membrane perforation. *Clin Otolaryngol*. 2011;36:450–60.
- Park MK, Kim KH, Lee JD, Lee BD. Repair of large traumatic tympanic membrane perforation with a Steri-Strips patch. *Otolaryngol Head Neck Surg*. 2011;145:581–5.
- Gür ÖE, Ensari N, Öztürk MT, Boztepe OF, Gün T, Selçuk ÖT, et al. Use of a platelet-rich fibrin membrane to repair traumatic tympanic membrane perforations: A comparative study. *Acta Otolaryngol*. 2016;136:1017–23.
- Sayin I, Kaya KH, Ekizoğlu O, Erdim I, Kayhan FT. A prospective controlled trial comparing spontaneous closure and Epifilm® patching in traumatic tympanic membrane perforations. *Eur Arch Otorhinolaryngol*. 2013;270:2857–63.
- Silveira FC, Pinto FC, Caldas Neto Sda S, Leal Mde C, Cesário J, Aguiar JL. Treatment of tympanic membrane perforation using bacterial cellulose: A randomized controlled trial. *Braz J Otorhinolaryngol*. 2016;82:203–8.
- Lou Z-C, He J-G. A randomised controlled trial comparing spontaneous healing, gelfoam patch and edge-approximation plus gelfoam patch in traumatic tympanic membrane perforation with inverted or everted edges. *Clin Otolaryngol*. 2011;36:221–6.
- Lou ZC, Tang YM, Chen HY, Xiao J. The perforation margin phenotypes and clinical outcome of traumatic tympanic membrane perforation with a gelfoam patch: Our experience from a retrospective study of seventy-four patients. *Clin Otolaryngol*. 2015;40:389–92.
- Niklasson A, Tano K. The Gelfoam® plug: An alternative treatment for small eardrum perforations. *Laryngoscope*. 2011;121:782–4.
- Schwartz RH. Once-daily ofloxacin otic solution versus neomycin sulfate/polymyxin B sulfate/hydrocortisone otic suspension four times a day: A multicenter, randomised, evaluator-blinded trial to compare the efficacy, safety, and pain relief in pediatric patients with otitis externa. *Curr Med Res Opin*. 2006;22:1725–36.
- Supiyaphun P, Kerekhanjanarong V, Koranasophonpun J, Sattarasadhit V. Comparison of ofloxacin otic solution with oral amoxicillin plus chloramphenicol ear drop in treatment of chronic suppurative otitis media with acute exacerbation. *J Med Assoc Thai*. 2000;83:61–8.
- Buyten J, Kaufman G, Ryan M. Effects of ciprofloxacin/dexamethasone and ofloxacin on tympanic membrane perforation healing. *Otol Neurotol*. 2007;28:887–90.
- Dirain CO, Kosko B, Antonelli PJ. Effects of common ear drops on tympanic membrane healing in rats. *Otolaryngol Head Neck Surg*. 2018;158:917–22.
- Lou ZC, Lou ZH, Liu YC, Chang J. Healing human moderate and large traumatic tympanic membrane perforations using basic fibroblast growth factor, 0.3% ofloxacin eardrops, and gelfoam patching. *Otol Neurotol*. 2016;37:735–41.
- Lou Z, Lou Z, Tang Y, Xiao J. The effect of ofloxacin otic drops on the regeneration of human traumatic tympanic membrane perforations. *Clin Otolaryngol*. 2016;41:564–70.
- Ott MC, Lundy LB. Tympanic membrane perforation in adults How to manage, when to refer. *Postgrad. Med*. 2001;110:81–4.
- Grant JR, Arganbright J, Friedland DR. Outcomes for conservative management of traumatic conductive hearing loss. *Otol Neurotol*. 2008;29:344–9.
- Lou Z, Lou Z, Tang Y. Comparative study on the effects of EGF and bFGF on the healing of human large traumatic perforations of the tympanic membrane. *Laryngoscope*. 2016;126:E23–8.