



ARTIGO ORIGINAL

Avaliação da função olfatória nos pacientes submetidos à cirurgia endoscópica da base do crânio com realização de retalho nasosseptal[☆]

Ana Carolina Mayor de Carvalho^{a,b}, Ricardo Landini Lutaif Dolci^{id a,b,*},
Jeniffer Cristina Kozechen Rickli^{a,b}, Daniela Akemi Tateno^{a,b},
Davi Sousa Garcia^{a,b,d}, Williams Escalante Encinas^{b,c},
Américo Rubens Leite dos Santos^{b,c} e Paulo Roberto Lazarini^{a,b}

^a Santa Casa de Misericórdia de São Paulo, Departamento de Otorrinolaringologia, São Paulo, SP, Brasil

^b Faculdade de Ciências Médicas da Santa Casa de São Paulo, São Paulo, SP, Brasil

^c Santa Casa de Misericórdia de São Paulo, Departamento de Cirurgia, Disciplina de Neurocirurgia, São Paulo, SP, Brasil

^d Universidade de Fortaleza (Unifor), Faculdade de Medicina, Fortaleza, CE, Brasil

Recebido em 8 de janeiro de 2020; aceito em 22 de março de 2020

PALAVRAS-CHAVE

Procedimento
cirúrgico nasal;
Base do crânio;
Olfato;
Retalho cirúrgico;
Distúrbios de olfação

Resumo

Introdução: O acesso transnasal endoscópico à base do crânio, tanto no tratamento quanto na reconstrução, pode ocasionar morbidade olfatória. Conhecer as principais consequências dessa intervenção é fundamental para se dispor de elementos objetivos para a decisão da técnica cirúrgica adequada.

Objetivo: Determinar o impacto na função olfatória do acesso endoscópico endonasal à base do crânio com confecção do retalho nasosseptal.

Método: Foi feita pesquisa prospectiva na qual foram incluídos 22 pacientes submetidos à cirurgia endoscópica transnasal à base do crânio com confecção de retalho nasosseptal. Foi aplicado o teste *Connecticut chemosensory clinical research center* antes e após o 1°, 3° e 6° meses da cirurgia.

Resultados: Os resultados evidenciaram que apenas no 1° mês de seguimento a classificação média dos pacientes foi estatisticamente pior do que nos demais momentos de avaliação ($p < 0,05$), mas entre os demais momentos não houve diferença média na classificação do escore de Connecticut ($p > 0,05$), ou seja, os pacientes pioraram no 1° mês e voltaram à média pré-operatória a partir do 3° mês de seguimento.

DOI se refere ao artigo: <https://doi.org/10.1016/j.bjorl.2020.03.006>

[☆] Como citar este artigo: Carvalho AC, Dolci RL, Rickli JC, Tateno DA, Garcia DS, Encinas WE, et al. Evaluation of olfactory function in patients undergoing endoscopic skull base surgery with nasoseptal flap. Braz J Otorhinolaryngol. 2022;88:15-21.

* Autor para correspondência.

E-mail: landini37@hotmail.com (R.L. Dolci).

A revisão por pares é da responsabilidade da Associação Brasileira de Otorrinolaringologia e Cirurgia Cérvico-Facial.

Conclusão: No presente estudo, demonstramos que a diminuição do olfato pós-operatória é transitória, já que, no 3º mês depois da cirurgia, o olfato do paciente retorna aos valores pré-cirúrgicos.

© 2020 Associação Brasileira de Otorrinolaringologia e Cirurgia Cérvico-Facial. Publicado por Elsevier Editora Ltda. Este é um artigo Open Access sob uma licença CC BY (<http://creativecommons.org/licenses/by/4.0/>).

Introdução

Cirurgias transnasais endoscópicas à base do crânio, tanto na etapa de exérese tumoral quanto na de reconstrução da base do crânio, podem comprometer os processos fisiológicos naturais, consequentemente aumentam a morbidade nasossinusal pós-operatória e impactam negativamente a qualidade de vida dos pacientes.^{1,2}

O neuroepitélio olfatório se localiza no recesso superior das cavidades nasais, estende-se pela placa cribriforme, terço superior do septo nasal e por regiões dos cornetos superior e médio.³ Durante a realização do acesso endoscópico transnasal à base do crânio, são removidas estruturas que contêm esse epitélio, que elevam o risco de disfunção olfatória, que acaba por figurar entre as principais consequências dessa cirurgia.⁴

Adicionalmente, o retalho nasosseptal (RNS), usado na reconstrução do defeito da base do crânio e prevenção de fístula líquórica, pode agravar a diminuição do olfato, já que, para sua confecção, ocorre manipulação do neuroepitélio olfatório ou de regiões próximas a ele.⁵

A via endoscópica transnasal à base do crânio comprovadamente constitui uma relevante via de acesso. No entanto, pode acarretar significativo impacto na olfação. Conhecer as principais consequências dessa intervenção, ainda objeto de poucos estudos, é fundamental para se dispor de elementos objetivos para a decisão da técnica cirúrgica adequada, com vistas a minimizar a morbidade pós-operatória.

Objetivo

Determinar o impacto do acesso endoscópico endonasal à base do crânio na função olfatória, por meio dos índices do teste olfatório da Universidade de Connecticut (CCCRC, *Connecticut chemosensory clinical research center*).

Método

Foi feito um estudo prospectivo entre maio de 2015 e janeiro de 2017 que incluiu pacientes com tumores da base do crânio, candidatos à cirurgia endoscópica transnasal para acesso à sela túrcica ou ao acesso endonasal expandido.

Os critérios de inclusão foram: acesso endoscópico à base do crânio por via transnasal, do retalho nasosseptal, remoção parcial do concha média, etmoidectomia anterior e posterior ipsilateral à turbinectomia média, confecção do retalho reverso e septectomia posterior a partir da condrotomia posterior.

Os critérios de exclusão foram: pacientes impossibilitados de responder corretamente ao teste de olfato CCCRC

aplicado ou que apresentaram anosmia previamente à cirurgia ou submetidos ao acesso transcribriforme.

As patologias apresentadas por esses pacientes foram: adenomas hipofisários produtores de hormônio adrenocorticotrófico (ACTH) ou hormônio do crescimento (GH); adenomas hipofisários não produtores de hormônio; craniofaringioma, meningioma de tubérculo selar ou meningoencefalocèle de recesso lateral. A cirurgia foi efetuada pela mesma equipe de otorrinolaringologistas e neurocirurgiões da instituição.

A avaliação do olfato foi feita em todos os pacientes por meio dos testes de limiar e identificação de odor baseados no teste CCCRC. Os testes foram feitos nas 24 horas anteriores à cirurgia e repetidos dentro dos períodos de 1, 3 e 6 meses após o procedimento cirúrgico. Nesse intervalo, os pacientes receberam acompanhamento regular pela equipe de otorrinolaringologia, para limpeza das cavidades nasais, remoção de crostas e ressecção de sinéquias.

Para a análise estatística do trabalho, primeiramente os dois grupos (acesso transselar e acesso expandido) foram comparados em relação ao comportamento durante o estudo, para elucidar se apresentavam comportamentos iguais ou diferentes ao longo do tempo. A seguir, após a avaliação desse tópico, que mostrou que ambos os grupos se comportaram da mesma maneira, optamos por uni-los novamente em um só grupo e fazer a avaliação da variação do olfato ao longo do tempo.

O trabalho foi submetido e aprovado pelo comitê de ética em pesquisa da instituição (número do protocolo de aprovação no comitê de ética: 31589414.5.0000.5479).

Técnica cirúrgica

O presente trabalho se baseia nas técnicas de acesso endoscópico endonasal à sela túrcica e endoscópico endonasal expandido à base do crânio, ambos com confecção de retalho nasosseptal.

Confecção do retalho nasosseptal

O retalho nasosseptal, descrito em 2006 por Hadad et al., consiste no uso de um retalho da mucosa do septo nasal pediculado na artéria nasosseptal posterior (ramo posterior da artéria esfenopalatina). A remoção da concha média, etmoidectomia anterior e posterior ipsilateral para a realização do acesso à base do crânio facilita a visualização do pedículo vascular e a elevação do retalho, assim como aumenta o espaço para trabalhar a quatro mãos.⁶

O retalho é desenhado de acordo com o tamanho e a forma do defeito esperado. Fazem-se duas incisões paralelas na mucosa do septo nasal pela fossa nasal escolhida. A

primeira incisão (inferior) deve ser feita paralelamente ao assoalho da fossa nasal de posterior para anterior entre o septo e o assoalho. Caso o defeito da base do crânio seja amplo, é possível a extensão dessa incisão até a região do corneto inferior. A segunda incisão (superior) deve ser feita respeitando-se 1,5–2 cm de distância da região superior do septo nasal até a região do concha média, para máxima preservação do neuroepitélio olfatório. As duas incisões horizontais devem ser unidas anteriormente por uma incisão vertical e estendidas posteriormente em direção ao rosto do esfenóide. A incisão inferior continua-se com uma incisão vertical que margeia o bordo inferior da coana e estende-se lateralmente. A incisão superior segue imediatamente inferior ao óstio do seio esfenoidal em direção à parede lateral do nariz. Desse modo, um pedículo posterior é desenhado para envolver a artéria nasosseptal posterior.

A elevação do retalho de mucopericôndrio e mucoperiósteo é iniciada anteriormente até a região posterior, é deixado pediculado posterolateralmente. Uma vez descolado do septo, o retalho pode ser posicionado na nasofaringe até que a fase cirúrgica de acesso e remoção do tumor tenha sido concluída. Nesses acessos endoscópicos à base do crânio, a porção posterior do septo nasal é removida após a confecção do retalho.

Retalho reverso

Após a confecção do retalho nasosseptal, faz-se o retalho reverso, o qual tem como objetivo diminuir a formação de crostas da região septal desnuda do lado em que foi feito o retalho nasosseptal.

Com isso, fazem-se duas incisões posteriores (superior e inferior), iniciadas logo após o remanescente de septo nasal, que seguem em direção posterior à cavidade nasal. A comunicação das incisões ocorre posteriormente, próxima à região do rosto do esfenóide, por meio de uma incisão vertical. Em seguida, traciona-se esse retalho de mucosa nasal no sentido anterior, ele é feito para recobrir toda a região desnuda do septo, o que proporciona uma epitelização mais precoce. Por fim, é feita a sutura dessa mucosa com fio de sutura absorvível 4.0 e colocado *splint nasal*, o qual é fixado sobre o retalho reverso bilateral com fio de sutura inabsorvível 3.0 e removido após 14 dias de pós-operatório.⁷

Área olfatória

O neuroepitélio olfativo é distribuído na região da lâmina cribiforme, concha média, superior e supremo (quando presente) e a porção superior do septo nasal (*olfactory strip*). Nessa região o limite anterior é até a inserção anterior da concha média. Assim, a incisão superior feita no septo nasal, após passar a concha média, não precisa preservar 1,5–2 cm da mucosa septal, pode a incisão ir até a região mais alta do septo nasal.⁸

Avaliação do olfato

O teste escolhido para este estudo foi baseado no teste CCCRC, que é feito dividido em duas etapas, da seguinte forma:

1. Teste de Limiar: O teste de limiar emprega diluições sucessivas de 1-butanol. As concentrações são de: (4%,

1,3%, 0,44%, 0,15%, 0,049%, 0,016%, 0,0055%, 0,0018% e 0,00061%) em água nanopura deionizada. As soluções são colocadas em frascos de polietileno de 250 mL, com 60 mL dessa. Como controle do teste, são usados frascos de mesmo tamanho, com água. São apresentados ao paciente os dois frascos simultaneamente, um com o butanol diluído e o outro com a água, ambos não identificados. É solicitado ao paciente que tampe uma de suas narinas, com a própria mão. O frasco é aberto e, em seguida, é solicitado que o paciente cheire um recipiente e depois o outro e aponte em qual dos frascos apresentados ele percebe o odor mais intenso. Se a resposta for incorreta, parte-se diretamente para uma concentração maior de butanol. São necessárias quatro respostas certas, com a mesma concentração, para que o limiar seja identificado. A seguir, repete-se o teste na narina contralateral.⁹

2. Teste de Identificação: É feito por meio de um *kit* composto por sete frascos opacos de 180 mL com talco em pó, chocolate em pó, canela em barra, pó de café, naftalina, paçoca e um sabonete em barra. Solicita-se novamente ao paciente que oclua uma das narinas com a mão enquanto a outra é testada. O paciente sente o cheiro do conteúdo do frasco enquanto são dadas algumas opções a ele do que poderia ser esse cheiro, deve ele obrigatoriamente escolher uma das opções.

Em caso de erro, o paciente terá uma segunda chance no fim do teste dessa mesma narina. Um acerto nesta segunda chance anula a primeira resposta errada. São aceitas respostas como: “não estou sentindo cheiro” ou “não sei”, que serão consideradas como erros. A seguir, o teste é feito na segunda narina.⁹

No fim do teste, calcula-se a média dos valores de limiar de detecção do butanol obtido em cada fossa nasal. A seguir, obtêm-se também a média dos valores acertados, do teste qualitativo da fossa nasal direita e da fossa nasal esquerda. Por fim, chega-se a uma média entre o valor final obtido no teste qualitativo e no quantitativo, que consiste no valor final do teste.

Esse valor será, posteriormente, classificado em uma das seguintes categorias: 0 a 1,75 – anosmia; 2 a 3,75 – hiposmia severa; 4 a 4,75 – hiposmia moderada; 5 a 5,75 – hiposmia leve; acima de 6 – normosmia.⁹

Análise estatística

As classificações do escore de Connecticut foram estabelecidas segundo grupos e no total dos pacientes com uso de frequências absolutas e relativas.¹⁰ Foram comparadas as classificações entre os grupos e momentos de avaliação com uso de equações de estimação generalizadas (EEG) com matriz de correlações autorregressiva de ordem 1 entre os momentos, com distribuição marginal Poisson e função de ligação identidade. A análise foi seguida de comparações múltiplas de Bonferroni para definir entre quais grupos ou momentos ocorrem as diferenças nas categorias do escore de Connecticut.

As análises foram feitas com o *software* IBM-SPSS for Windows versão 20.0 e tabulados com o *software*

Tabela 1 Distribuição dos pacientes segundo sexo nos Grupos 1 e 2

	Grupo 1	Grupo 2
Masculino	76,5% (13)	0
Feminino	23,5% (4)	100% (4)

Tabela 2 Distribuição de idade dos pacientes nos Grupos 1 e 2

	Idade mínima	Idade máxima	Média
Grupo 1	10	53	50,35
Grupo 2	38	51	44,4

Microsoft-Excel 2003 e os testes foram feitos com nível de significância de 5%.

Resultado

Os testes de olfato foram aplicados em 22 pacientes nos seguintes momentos: pré-operatório, um mês, 3 meses e 6 meses de pós-operatório. Porém um paciente foi excluído, pois foi feito o acesso transcribriforme, devido à hipótese diagnóstica de meningioma de goteira olfatória. Com isso, 21 pacientes completaram o estudo. Nenhum dos pacientes foi perdido durante o seguimento.

Posteriormente, os pacientes foram divididos em dois grupos. O grupo 1 abrangeu 17 pacientes (10 com adenoma não funcionante de hipófise e 7 com adenoma funcionante), os quais foram submetidos à hipofisectomia transesfenoidal. Já o Grupo 2 abrangeu 4 pacientes (2 meningiomas de tubérculo selar, um meningioencefalocele de recesso lateral do esfenóide à direita e um craniofaringioma). Essa divisão foi feita para elucidar possível diferença no comportamento dos dois grupos ao longo do tempo analisado. Tendo em vista que o padrão de resultados de ambos os grupos foi semelhante ao longo do período analisado, foi possível, a partir dessa constatação, agrupar todos os pacientes em um único grupo para a análise estatística.

A distribuição em relação ao sexo e idade em cada um dos grupos está exposta nas tabelas 1 e 2. As tabelas 3 e 4 discriminam a distribuição dos resultados do teste de olfato CCCRC, segundo os grupos descritos.

A figura 1 sugere que, no 1º mês de acompanhamento dos pacientes, o olfato piorou, mas que, ao longo do seguimento, houve melhoria na classificação.

Pela tabela 5, tem-se que o comportamento médio dos grupos ao longo do seguimento foi estatisticamente igual ($p=0,750$) e não houve diferença nas classificações médias entre os grupos ($p=0,726$); no entanto, entre os momentos de avaliação houve diferença média nas classificações independentemente do grupo ($p < 0,001$).

A tabela 6 mostra que apenas no 1º mês de seguimento a classificação média dos pacientes foi estatisticamente pior do que nos demais momentos de avaliação ($p < 0,001$). Já entre os demais momentos, não houve diferença média na classificação do escore de Connecticut ($p > 0,05$), ou seja, os pacientes pioraram no 1º mês e voltaram à classificação pré-operatória em média no 3º mês de seguimento.

Discussão

O sentido da olfação é muito importante para os seres humanos e na abordagem endoscópica endonasal à base do crânio requer ressecção de áreas em que há neuroepitélio olfatório ou regiões próximas a ele. É importante considerar se essa abordagem cirúrgica traz algum dano, permanente ou transitório, ao olfato dos pacientes. Já que a perda desde sentido, ou ao menos a sua diminuição, pode causar importantes problemas emocionais, sociais e de segurança.^{11,12}

No acompanhamento dos pacientes do presente estudo, pudemos observar que, nas consultas de retorno para avaliação da cavidade nasal, eles apresentavam, sobretudo durante o 1º mês da cirurgia, um processo inflamatório importante e a presença de crostas nasais, devido à extensa manipulação cirúrgica. Com o passar dos meses, esse processo apresentava uma evolução favorável, por meio das limpezas feitas nas consultas e da lavagem nasal com soro fisiológico 0,9% sob livre demanda, resulta na melhoria do olfato e do fluxo de ar nasal. Esses fatores podem explicar a pioria do olfato observada no 1º mês do pós-operatório com relação aos índices pré-operatórios, seguida de normalização após três meses de cirurgia.

Esses achados corroboram o estudo feito por Hart et al., que descreveram as mesmas alterações na cavidade nasal no 1º mês de pós-operatório, as quais alteram o fluxo nasal e bloqueiam o neuroepitélio olfatório, acarretam hiposmia ou anosmia de condução. A pioria do olfato dos pacientes no pós-operatório de cirurgias endonasais para acesso à base do crânio está, portanto, relacionada ao trauma direto ao epitélio olfatório, já que o processo inflamatório altera tanto a estrutura da mucosa quanto a composição do muco, bem como problemas obstrutivos que impedem que a corrente de ar chegue a esse epitélio.¹¹

Dados sobre disfunção olfatória transitória após a cirurgia endoscópica à base do crânio ainda são conflitantes na literatura,^{4,5,8,12-18} porém Yin et al. fizeram em 2019 uma metanálise com 29 artigos e demonstraram que nos testes objetivos não ocorreu alteração estatisticamente significativa entre a função olfatória pré-operatória e pós-operatória em longo prazo. Concluíram que há uma alteração transitória do olfato no primeiro mês pós-operatório, a qual se normaliza entre o 3º e o 6º mês. Entretanto, os mesmos autores não conseguiram coletar dados suficientes para fazer uma metanálise que comparasse pacientes nos quais foi ou não usado o retalho nasosseptal.¹⁹

Outra informação controversa na literatura relaciona-se com a remoção do concha média, pois essa estrutura apresenta neuroepitélio olfatório. Assim, muitos autores advogam que a remoção dessa estrutura no acesso à base do crânio pode alterar a função nasal e reduzir o olfato.²⁰⁻²²

O presente estudo fez uma seleção criteriosa de inclusão, deixou a série homogênea quanto ao acesso ao tumor (retalho nasosseptal e reverso, remoção parcial da concha média e corneto superior, etmoidectomia anterior e posterior unilateral) e concluiu que, após três meses, ocorre retorno da função olfatória aos valores pré-operatórios. O mesmo resultado foi apresentado por Sowerby et al.⁴ e Upadhyay et al.⁸ Nesses estudos houve a preservação da função olfatória com a mesma técnica cirúrgica de remoção parcial da concha média. Sowerby et al. fizeram também a remoção parcial do corneto superior, como no presente estudo.

Tabela 3 Distribuição dos pacientes do Grupo 1 em relação aos resultados apresentados no teste de olfato CCCRC

	Normosmia	Hiposmia leve	Hiposmia moderada	Hiposmia severa	Anosmia
Pré-operatório	13	1	0	3	0
1 mês	2	1	1	9	4
3 meses	13	1	0	2	1
6 meses	14	0	1	2	0

Tabela 4 Distribuição dos pacientes do Grupo 2 em relação aos resultados apresentados no teste de olfato CCCRC

	Normosmia	Hiposmia Leve	Hiposmia Moderada	Hiposmia Severa	Anosmia
Pré-operatório	4	0	0	0	0
1 mês	1	0	1	0	2
3 meses	3	0	0	1	0
6 meses	3	0	0	1	0

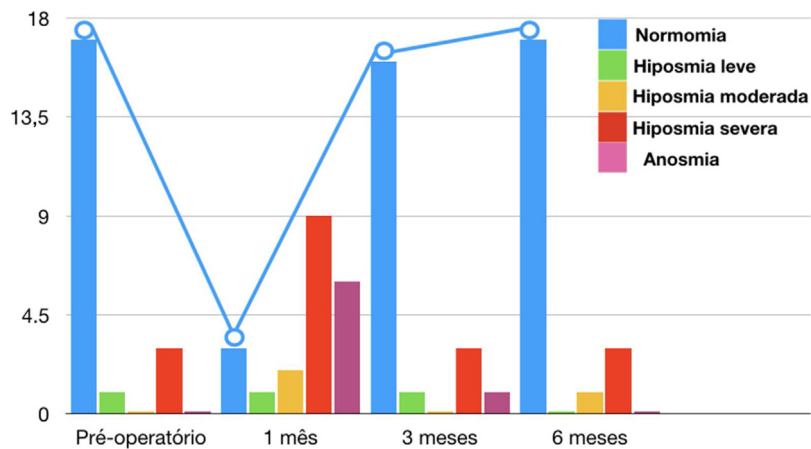


Figura 1 Descrição das classificações do escore de Connecticut em todos os pacientes ao longo do seguimento de 6 meses, evidencia como o olfato piora no primeiro mês pós-operatório.

Tabela 5 Descrição das classificações do escore de Connecticut segundo grupos ao longo do seguimento e resultado das comparações

Connecticut	Grupo								P Grupo	P Momento	P Interação
	Hipófise (n = 17)				Não hipófise (n +)						
	Pre-op.	1 mês	3 meses	6 meses	Pre-op.	1 mês	3 meses	6 meses			
Anosmia	0 (0)	4 (23,5)	1 (5,9)	0 (0)	0 (0)	2 (50)	0 (0)	0 (0)	07,26	<0,001	0,750
Hiposmia severa	3 (17,6)	9 (52,9)	2 (11,8)	2 (11,8)	0 (0)	0 (0)	1 (25)	1 (25)			
Hiposmia moderada	0 (0)	1 (5,9)	0 (0)	1 (5,9)	0 (0)	1 (25)	0 (0)	0 (0)			
Hiposmia leve	1 (5,9)	1 (5,9)	1 (5,9)	0 (0)	0 (0)	0 (0)	0 (0)	0 (0)			
Normosmia	13 (76,5)	2 (11,8)	13 (76,5)	14 (82,4)	4 (100)	1 (25)	3 (75)	3 (75)			

EEG com distribuição de Poisson e função de ligação identidade.

Tabela 6 Resultado das comparações das classificações do escore de Connecticut entre os momentos de avaliação

Comparação	Diferença média	Erro-padrão	gL	p	95% IC	
					Inferior	Superior
Pré-operatório – 1 mês	2,27	0,40	1	<0,001	1,21	3,33
Pré-operatório – 3 meses	0,32	0,54	1	<0,999	-1,12	1,75
Pré-operatório – 6 meses	0,23	0,59	1	<0,999	-1,33	1,79
1 mês – 3 meses	-1,95	0,39	1	<0,001	-2,98	-0,93
1 mês – 6 meses	-2,05	0,48	1	<0,001	-3,30	-0,79
3 meses – 6 meses	-0,09	0,44	1	<0,999	-1,24	1,06

Comparações múltiplas de Bonferroni.

Esse resultado nos permite afirmar que se houver a preservação de algumas áreas do neuroepitélio olfatório ou se esse neuroepitélio não for danificado por completo, o olfato não sofre dano permanente. Quando a camada basilar da mucosa é completamente danificada, ocorre substituição metaplásica por epitélio semelhante ao respiratório; por outro lado, quando o dano não é acentuado, ocorre sua regeneração, com menor número de células, que se tornam irregularmente dispostas.²³

Com o intuito de evitar a perda olfatória, alguns autores apresentaram uma modificação da técnica original para confecção do retalho nasosseptal. Harvey et al. propuseram, na confecção do retalho nasosseptal, fazer-se a incisão superior mais baixa na região do septo nasal, o que poupa 50% da mucosa, em região superior, comparativamente à técnica original.¹⁴ Outra sugestão é o uso de bisturi frio para fazer a incisão superior na região do septo nasal, o que ajudaria a diminuir o dano epitelial e a diminuir a lesão na região olfatória, já que o cautério monopolar pode disseminar energia durante a incisão e danificar regiões adjacentes.²⁴

Os resultados obtidos no presente estudo são os mesmos encontrados no estudo de Harvey et al., que corroborou a ideia de que a técnica original é capaz de preservar o epitélio olfatório presente na região superior do septo nasal.¹⁴ É importante ressaltar que, em casos de defeitos mais extensos da base anterior do crânio, a diminuição do retalho nasosseptal pode ser insuficiente para evitar causas frequentes de morbidade dessa via de acesso, como fístula líquórica e meningite.

Nesse estudo, preconizamos a realização do retalho reverso, que, ao recobrir o septo cartilaginoso desnudo (ipilateral ao retalho nasosseptal), proporciona uma reepitelização mais precoce, em aproximadamente duas semanas, e menor formação de crostas nasais. Jo et al. descreveram que a cicatrização por segunda intenção, sem o retalho reverso, leva até três meses para total recuperação.²⁵

No presente estudo, embora tenham sido incluídos pacientes com patologias heterogêneas, entre elas adenomas hipofisários, meningiomas, craniofaringiomas e fístula de recesso lateral do seio esfenoidal, a técnica cirúrgica empregada, via de acesso, e o seguimento pós-operatório foram homogêneos. Essa padronização reduz a ocorrência de vieses e facilita a comparação com futuros trabalhos. A literatura ainda se mostra escassa no que se refere a estudos sobre o olfato de pacientes submetidos à turbinectomia média e, concomitantemente, ao retalho nasosseptal.

Observa-se grande divergência na literatura quanto às intervenções feitas por cada grupo de pesquisadores. A técnica usada em nosso serviço combina medidas para melhor exposição da região selar (turbinectomias) com outras para contenção de danos (retalhos), mas com os cuidados para máxima preservação de áreas olfatórias. Em teoria, maiores intervenções poderiam resultar em comprometimento significativo do olfato em relação a estudos com técnica cirúrgica mais conservadora. Entretanto, nossos resultados foram semelhantes.

Inicialmente, dividimos os pacientes em dois grupos, os submetidos a cirurgia transefenoidal e os que necessitaram de abordagem expandida à base do crânio, pois supostamente poderia haver diferenças no padrão da função olfatória pós-operatória em virtude de extensões distintas do acesso cirúrgico. No entanto, conforme demonstrado na [tabela 5](#), não se observou tal diferença, pode-se unir todos os pacientes em um único grupo e concluir que, com a técnica usada pelo nosso grupo, não houve relação da extensão do acesso com o grau ou duração da perda olfatória, normalizada após três meses de cirurgia. Tomados em conjunto, esses achados apontam para a provável importância dos componentes obstrutivo e inflamatório que resultam no padrão temporário da disfunção olfatória encontrada no pós-operatório de cirurgias da base anterior do crânio.¹¹

As principais limitações do estudo relacionam-se ao pequeno número de participantes e à ausência de grupo controle para as principais intervenções feitas, como turbinectomias e confecção de retalhos nasosseptal e reverso, não se pôde mensurar especificamente o impacto de cada uma. Por consistir a cirurgia da base anterior do crânio uma área em notável expansão, novos estudos devem ser estimulados para melhor compreensão de medidas necessárias à preservação da função olfatória.

Conclusão

A cirurgia endoscópica da base do crânio está em constante evolução e expansão de suas fronteiras. Em consequência disso, mais danos e alterações anatômicas podem ocorrer na fossa nasal e levar, portanto, a maior morbidade nasal, o que inclui a disfunção olfatória. Neste estudo, mostramos que a diminuição do olfato é transitória, normaliza no terceiro mês em pacientes submetidos à cirurgia cuja técnica inclui a confecção dos retalhos nasosseptal e reverso, remoção

parcial dos cornetos médio e superior e etmoidectomia anterior e posterior unilateral.

Conflitos de interesse

Os autores declaram não haver conflitos de interesse.

Referências

- Balaker AE, Bergsneider M, Martin NA, Wang M. Evolution of sinonasal symptoms following endoscopic anterior skull base surgery. *Skull Base*. 2010;20:245-51.
- Pant H, Bhatki AM, Snyderman CH, Vescan AD, Carrau RL, Gardner P, et al. Quality of life following endonasal skull base surgery. *Skull Base*. 2010;20:35-40.
- Santos G, Fragola C, Castillo R, Rodríguez V, Dóleo C, Reyes P. Endoscopic approaches to pituitary lesions: difficulties and challenges. *Acta Otorrinolaringol Esp*. 2013;64:258-64.
- Sowerby LJ, Gross M, Broad R, Wright ED. Olfactory and sinonasal outcomes in endoscopic transsphenoidal skull-base surgery. *Int Forum Allergy Rhinol*. 2013;2:17-20.
- Tam S, Duggal N, Rotenberg BW. Olfactory outcomes following endoscopic pituitary surgery with or without flap reconstruction: a randomized controlled trial. *Int Forum Allergy Rhinol*. 2013;6:2-5.
- Hadad G, Bassagasteguy L, Carrau RL, Mataza JC, Kassam A, Snyderman CH, et al. A novel reconstructive technique after endoscopic expanded endonasal approaches: vascular pedicle nasoseptal flap. *Laryngoscope*. 2006;116:1882-6.
- Caicedo-Granados E, Carrau R, Snyderman CH, Prevedello D, Fernandez-Miranda J, Gardner P, et al. Reverse rotation flap for reconstruction of donor site after vascular pedicled nasoseptal flap in skull base surgery. *Laryngoscope*. 2010;120:1550-2.
- Upadhyay S, Buohliqah L, Dolci RLL, Otto BA, Prevedello DM, Carrau RL. Periodic olfactory assessment in patients undergoing skull base surgery with preservation of the olfactory strip. *Laryngoscope*. 2017;127:1970-5.
- Cain WS, Goodspeed RB, Gent JF, Leonard G. Evaluation of olfactory dysfunction in the Connecticut Chemosensory Clinical Research Center. *Laryngoscope*. 1998;98:83-8.
- Kirkwood BR, Sterne JAC. *Essential medical statistics*. 2nd ed. Massachusetts, USA: Blackwell Science; 2006. Pag502.
- Patel ZM, DeGaudio JM. Olfaction following endoscopic skull base surgery. *Curr Opin Otolaryngology Head Neck Surg*. 2016;24:70-4.
- Hart CK, Theodosopoulos PV, Zimmer LA. Olfactory changes after endoscopic pituitary tumor resection. *Otolaryngol Head Neck Surg*. 2010;142:95-7.
- Kim BY, Kang SG, Kim SW, Hong YK, Jeun SS, Kim SW, et al. Olfactory changes after endoscopic endonasal transsphenoidal approach for skull base tumors. *Laryngoscope*. 2014;124:2470-5.
- Harvey RJ, Winder M, Davidson A, Steel T, Nalavenkata S, Mrad N, et al. The olfactory strip and its preservation in endoscopic pituitary surgery maintains smell and sinonasal function. *J Neurol Surg B Skull Base*. 2015;76:464-70.
- Chaaban MR, Chaudhry AL, Riley KO, Woodworth BA. Objective assessment of olfaction after transsphenoidal pituitary surgery. *Am J Rhinol Allergy*. 2015;29:365-8.
- Netuka D, Masopust V, Fundová P, Astl J, Školoudík D, Májovský M, Beneš V. Olfactory results of endoscopic endonasal surgery for pituitary adenoma: a prospective study of 143 patients. *World Neurosurg*. 2019;129:e907-14.
- Griffiths CF, Barkhoudarian G, Cutler A, Duong HT, Karimi K, Doyle O, et al. Analysis of olfaction after bilateral nasoseptal rescue flap transsphenoidal approach with olfactory mucosal preservation. *Otolaryngol Head Neck Surg*. 2019;161:881-9.
- Jaleesi M, Jahanbakhshi A, Amini E, Kamrava SK, Farhadi M. Impact of nasoseptal flap elevation on sinonasal quality of life in endoscopic endonasal approach to pituitary adenomas. *Eur Arch Otorhinolaryngol*. 2016;273:1199-205.
- Yin LX, Low CM, Puccinelli CL, O'Brien EK, Stokken JK, Van Abel KM, et al. Olfactory outcomes after endoscopic skull base surgery: a systematic review and meta-analysis. *Laryngoscope*. 2019;129:1998-2007.
- Nyquist GG, Anand VK, Brown S, Singh A, Tabae A, Schwartz TH. Middle turbinate preservation in endoscopic transsphenoidal surgery of the anterior skull base. *Skull Base*. 2010;20:343-7.
- Kennedy DW. Middle turbinate resection: evaluating the issues - should we resect normal middle turbinates? *Arch Otolaryngol Head Neck Surg*. 1998;124:107.
- Guthikonda B, Nourbakhsh A, Notarianni C, Vannemreddy P, Nanda A. Middle turbinectomy for exposure in endoscopic endonasal transsphenoidal surgery: when is it necessary? *Laryngoscope*. 2010;120:2360-6.
- Doty RL, Bromley SM, Panganiban WD. Função e disfunção olfatórias. In: Bailey BJ, Johnson JT, editors. *Otorrinolaringologia e Cirurgia de Cabeça e Pescoço*. Vol 1. 4^{ed}. Rio de Janeiro: Revinter; 2010. p. 499-517.
- Kim SW, Park KB, Kholmuratova R, Lee HK, Jeon SY, Kim DW. Clinical and histologic studies of olfactory outcomes after nasoseptal flap harvesting. *Laryngoscope*. 2013;123:1602-6.
- Jo HW, Dalgorf DM, Snidvongs K, Sacks R, Harvey RJ. Postoperative irrigation therapy after sinonasal tumor surgery. *Am J Rhinol Allergy*. 2014;28:169-71.