






ARTIGO DE REVISÃO

## Mudanças orais em usuários abusivos de cocaína: revisão integrativa<sup>☆</sup>

César Antonio Araújo Melo <sup>\*</sup>, Hanna Rabech Garcia Guimarães ,  
Raphael Crhistian Fernandes Medeiros , Georgia Costa de Araújo Souza ,  
Patrícia Bittencourt Dutra dos Santos  e Ana Clara Soares Paiva Tôrres 

Universidade do Estado do Rio Grande do Norte (UERN), Campus Avançado de Caicó, Departamento de Odontologia, Caicó, RN, Brasil

Recebido em 15 de janeiro de 2021; aceito em 26 de abril de 2021

### DESTAQUES

- Revisão integrativa que visa detectar alterações orais em usuários de cocaína.
- Identificaram-se as principais manifestações orais, formas de diagnóstico e tratamento.
- Necessidade da feitura de boa anamnese e profissionais da saúde capacitados.

### PALAVRAS-CHAVE

Transtornos relacionados ao uso de cocaína;  
Manifestações bucais;  
Diagnóstico;  
Terapêutica;  
Odontologia

### Resumo

**Introdução:** A cocaína é uma das drogas psicoativas mais usadas no mundo, é extraída das folhas da *Erythroxylus coca*. Seu uso abusivo pode desencadear inúmeras consequências para o corpo humano, inclusive na cavidade oral.

**Objetivo:** Identificar quais as alterações orais mais comumente encontradas nos indivíduos que fazem uso abusivo de cocaína, além das principais formas de diagnóstico e tratamento.

**Método:** Fez-se uma revisão integrativa nas bases de dados Lilacs, BBO, LIS, Medline, SciELO, Science Direct e PubMed. Foram usados os descritores “cocaína”, “boca”, “palato” e “odontologia” junto de seus sinônimos e variações em inglês, retirados do DeCS e MeSH. Os critérios de inclusão foram artigos originais, artigos nas línguas portuguesa, inglesa e espanhola, estudos que envolveram pessoas e sem restrição quanto ao ano de publicação. Foram excluídos estudos feitos em animais, revisões da literatura, capítulos de livros, teses e dissertações.

**Resultados:** Foram identificados 1.373 registros. Desses, 22 artigos foram selecionados para compor a revisão. Diversas alterações orais causadas por uso abusivo de cocaína foram encontradas. As principais foram perfuração do palato, predisposição para doenças periodontais, desordens temporomandibulares, bruxismo, danos aos tecidos orais, cárie dentária,

<https://doi.org/10.1016/j.bjorlp.2022.04.017>

<sup>☆</sup> Como citar este artigo: Melo CA, Guimarães HR, Medeiros RC, Souza GC, Santos PB, Tôrres AC. Oral changes in cocaine abusers: an integrative review. Braz J Otorhinolaryngol. 2022;88:633–41.

\* Autor para correspondência.

E-mail: [cesar.a.a.melo@gmail.com](mailto:cesar.a.a.melo@gmail.com) (C.A. Melo).

A revisão por pares é da responsabilidade da Associação Brasileira de Otorrinolaringologia e Cirurgia Cérvico-Facial.

lesões destrutivas da linha média facial, xerostomia e ageusia. Entre as formas de diagnóstico usadas pelos profissionais, a anamnese, exames físicos intraorais e a tomografia computadorizada da região da cabeça e pescoço foram as mais mencionadas. Como tratamento, nos pacientes com perfuração palatina, é feita a reconstrução da área afetada ou o uso de obturadores protéticos.

**Conclusão:** O manejo desses pacientes não é tarefa fácil, pois muitos usuários sequer procuram ajuda profissional. Os profissionais da saúde devem ser capazes de reconhecer tais alterações e manifestações para que sejam feitos diagnósticos e planejamentos de tratamentos oportunos e precisos.

© 2021 Associação Brasileira de Otorrinolaringologia e Cirurgia Cérvico-Facial. Publicado por Elsevier Editora Ltda. Este é um artigo Open Access sob uma licença CC BY (<http://creativecommons.org/licenses/by/4.0/>).

## Introdução

Uma droga psicoativa é definida como um produto químico, natural ou sintético, que, quando administrado por qualquer via (inalação, ingestão, intramuscular, intravenosa), atua no sistema nervoso central e desencadeia alterações físicas e/ou psiquiátricas, provoca mudanças nas sensações ou modifica o estado psicológico, isto é, altera o comportamento do indivíduo.<sup>1</sup>

O consumo de substâncias psicoativas pode sofrer influência do contexto social dos usuários e de fatores como renda familiar, nível educacional e local de moradia.<sup>2</sup> Nesse sentido, o abuso de drogas é considerado um problema de saúde pública devido às consequências sistêmicas e comportamentais.<sup>3,4</sup>

Entre as drogas ilícitas mais comuns e usadas no mundo encontram-se principalmente a *Cannabis sativa*, conhecida popularmente como maconha.<sup>5,6</sup> Além dessa, existem as anfetaminas, ecstasy, opiáceos e a cocaína.<sup>7</sup> A benzoilmetilecgonina é uma droga relativamente recente entre os tipos de substâncias psicoativas usadas pelo homem ao longo dos tempos, pode ser encontrada e extraída nas folhas da planta da coca (*Erythroxylus coca*) e pode chegar ao consumidor de três maneiras: sob a forma de sal, o cloridrato de cocaína, pó ou farinha, serve, portanto, para ser aspirada ou dissolvida em água para uso endovenoso.<sup>8</sup>

Derivado da cocaína, o crack, sob a forma de uma base, transformada em pedra, é pouco solúvel em água e volatiliza quando aquecido, pode ser fumado em cachimbos. Independentemente da forma de uso dessa droga, todos os efeitos provocados ocorrem pelo uso de ambas. Todavia, ao ser fumado tem maior potência.<sup>8</sup>

Atualmente, a cocaína é classificada como uma substância psicoativa pertencente às drogas estimulantes que alteram o funcionamento do cérebro, deixam-no mais ativo, atuam no sistema nervoso central.<sup>9,10</sup> O consumo dessa droga pode ser feito de diversas maneiras e uma das principais formas de administração da cocaína é por via intranasal.<sup>11</sup> Poucos minutos após a inalação, ocorre uma sensação de euforia que dura em torno de 20 a 90 minutos.

Além disso, os usuários de cocaína podem esfregar a droga no tecido gengival devido à semelhança da arquitetura da mucosa nasal e oral e à abundante vascularização.<sup>12</sup> Porém, nesse uso, ao ser esfregada na superfície da gengiva para que ocorra uma absorção mais eficaz, a cocaína em pó pode levar à irritação dessa mucosa. A absorção pela mucosa

de *E. coca* pode ocasionar lesões orais como consequência da diminuição do aporte sanguíneo devido à vasoconstrição da região afetada, o que resulta na necrose tecidual.<sup>13</sup>

Como consequência, o uso abusivo de drogas pode causar ou propiciar a ocorrência de problemas físicos, como complicações cardíacas, depressão respiratória, cirrose hepática, nefropatia, de forma indireta podem ocorrer doenças infecciosas como hepatite, Aids e tuberculose, e também pode causar incapacidade e distúrbios mentais, como depressão. Essas condições podem progredir para estágios mais avançados e causar desordens significativas, pois os pacientes dependentes demoram a procurar atendimento médico e o fazem quando os sintomas se agravam.<sup>14</sup>

Além das consequências do uso da cocaína para a saúde geral e os efeitos sistêmicos, é preciso considerar também a ocorrência de alterações bucais nos usuários,<sup>15</sup> pois o uso da substância pode afetar diretamente o tecido dentário e a mucosa oral, pode causar xerostomia, alterações no fluxo salivar, erosão e abrasão do esmalte, cárie atípica, perda dentária<sup>14</sup> e lesões gengivais.<sup>10</sup> Em adição, o uso regular da cocaína pode ter efeitos orofaciais graves, como perfuração do septo nasal e palato, lesão gengival e erosão da superfície dentária, além de estar associado a alterações no olfato e sinusite crônica.<sup>16</sup> Nesse sentido, o presente estudo teve como objetivo identificar as alterações orais mais comumente encontradas nos indivíduos que fazem uso abusivo de cocaína, além de seus diagnósticos e tratamentos, disponíveis nas publicações científicas.

## Método

As etapas da presente revisão integrativa da literatura foram feitas independentemente por três pesquisadores seguindo de acordo com as recomendações do *Preferred Reporting Items for Systematic Reviews and Meta-Analyses* (Prisma).<sup>17</sup>

Para melhor construção do presente estudo, foi usada a estratégia de formulação Pico (população, intervenção, comparação e *outcome*/desfecho) para enquadramento da questão.<sup>18</sup> A partir dessa estratégia a seguinte pergunta foi formulada: "Quais são as lesões mais encontradas na cavidade oral dos usuários que fazem uso abusivo de cocaína?"

## Estratégia de busca

A busca para obtenção dos estudos foi feita de setembro a novembro de 2020, nas bases de dados Lilacs, BBO, LIS

**Tabela 1** Estratégia de busca usada em cada base de dados

Portais/Bases de dados	Estratégia de busca
Lilacs, BBO, LIS e Medline (BVS)	("Cocaína" OR "Cocaine" OR "Transtornos Relacionados ao Uso de Cocaína" OR "Cocaine-Related Disorders" AND "Odontólogos" OR "Dentists" OR "Odontologia" OR "Dentistry" AND "Palato" OR "Palate" OR "Boca" OR "Mouth" OR "Maxila" OR "Maxilla")
SciELO	("Cocaína" OR "Cocaine" AND "Palato" OR "Palate" OR "Boca" OR "Mouth" OR "Maxila" OR "Maxilla")
Science Direct	("Cocaína" OR "Cocaine" OR "Transtornos Relacionados ao Uso de Cocaína" OR "Cocaine-Related Disorders" AND "Odontologia" OR "Dentistry" AND "Palate" OR "Palato")
PubMed	("Cocaine" [MeSH Terms] OR "Cocaine-Related Disorders" [MeSH Terms] AND "Dentistry" [MeSH Terms] AND "Mouth" [MeSH Terms])

Lilacs, Literatura Latino-Americana e do Caribe em Ciências da Saúde; BBO, Bibliografia Brasileira de Odontologia; LIS, Localizador de Informação em Saúde; BVS, Biblioteca Virtual de Saúde; SciELO, *Scientific Electronic Library Online*.

e Medline via portal da Biblioteca Virtual de Saúde (BVS), Scientific Electronic Library Online (SciELO), Science Direct e Medline via PubMed. Foram usadas combinações variáveis dos descritores obtidos no DeCS (Descritores em Ciências de Saúde) e MeSH (*Medical Subject Headings*) nas línguas inglês e português (tabela 1).

### Critérios de elegibilidade dos estudos

Foram incluídos estudos que apresentaram resultados referentes às lesões encontradas na cavidade oral dos usuários abusadores de cocaína. Os critérios de inclusão foram: artigos originais, artigos nas línguas portuguesa, inglesa e espanhola, artigos de relatos de caso, estudos transversais, estudos experimentais, estudos observacionais e estudos de campo. Não houve restrição quanto ao ano de publicação. Foram excluídos estudos feitos em animais, revisões da literatura, capítulos de livros, teses e dissertações.

### Seleção dos estudos

Após as buscas nas bases de dados, os títulos e resumos foram listados de forma padronizada. Em seguida os artigos em duplicata foram excluídos e com base nos critérios de inclusão e exclusão foi feita a seleção inicial dos estudos com potencial para indicação de leitura de texto completo. Em caso de desacordo um quarto revisor foi consultado e a decisão foi tomada em consenso. Os textos completos não disponíveis nas bases de dados foram requisitados diretamente a seus autores. Uma busca manual nas referências dos artigos considerados elegíveis também foi feita. Após a leitura dos textos na íntegra e decisão pela inclusão dos artigos no presente estudo, os resultados mais relevantes foram extraídos para análise sequencial.

### Resultados

A busca eletrônica e manual resultou na identificação de 1.373 textos. Desses, após exclusão inicial por títulos e resumos, 26 artigos foram selecionados de acordo com os critérios de elegibilidade. Finalmente, após leitura na íntegra, 22 artigos foram incluídos. O fluxograma da pesquisa pode ser observado na figura 1.

Os aspectos gerais dos 22 artigos selecionados podem ser verificados na tabela 2. O número de indivíduos nos estudos variou de no mínimo um participante (relatos de caso) até o máximo de 212 participantes. A idade média dos indivíduos que participaram nas pesquisas variou de 13 a 70 anos.

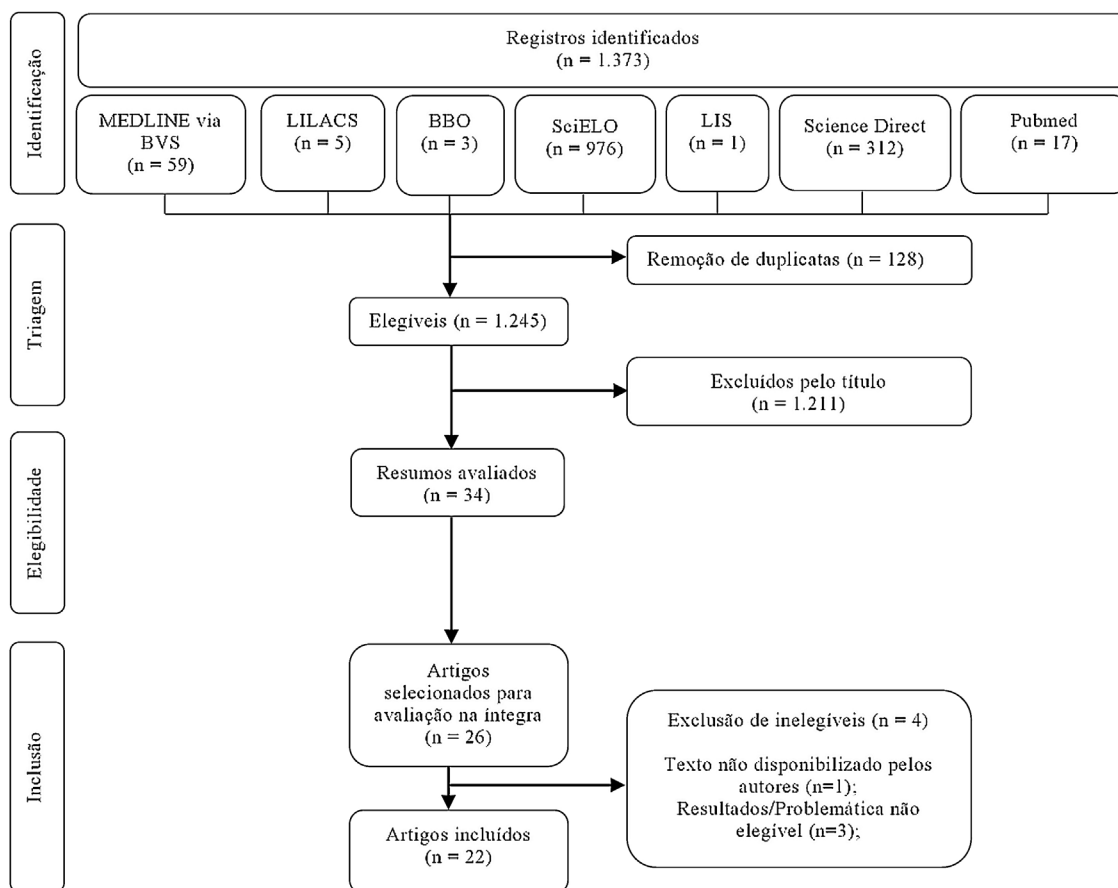
Quanto ao tipo de estudo, entre os 22 analisados, 13 eram relatos de casos,<sup>20-23,28-34,36,38,39</sup> 5 estudos transversais,<sup>15,19,26,35,37</sup> um estudo experimental,<sup>24</sup> 2 estudos observacionais,<sup>26,35</sup> um estudo de campo.<sup>25</sup> Apesar de as revisões da literatura serem um critério de exclusão, 2 estudos<sup>20,31</sup> foram incluídos pois apresentavam mais de um tipo metodológico, eram relatos de caso que continham revisões de literatura na sua metodologia.

Diversas alterações orais causadas por uso abusivo de cocaína foram encontradas nos estudos: perfuração do palato,<sup>20,22,26-29,31,33,34</sup> desordens temporomandibulares (DTM),<sup>25,33</sup> bruxismo,<sup>25,33</sup> predisposição para doenças periodontais, principalmente a gengivite,<sup>24-26,35</sup> danos aos tecidos orais,<sup>19,24</sup> experiência de cárie,<sup>24-26,33</sup> lesões destrutivas da linha média facial,<sup>21,23</sup> xerostomia<sup>19,33,39</sup> e ageusia.<sup>24</sup>

Na maioria dos estudos o uso de cocaína foi feito de forma associada com outras drogas. Em apenas 10 estudos o uso de cocaína foi descrito de forma isolada.<sup>22,23,27,29-31,33,34,36,38</sup> Foram encontradas ainda alterações no tecido mole,<sup>15,37</sup> respostas inflamatórias,<sup>15,19</sup> aumento da queratinização do epitélio.<sup>15</sup>

Entre as formas de diagnóstico usadas pelos profissionais para a identificação das enfermidades orais, anamnese,<sup>31,34</sup> exames físicos intraorais,<sup>20,22,23,25,29,32,33,35</sup> tomografia computadorizada (TC) da região da cabeça e pescoço,<sup>21-23,28,31-33</sup> exames histopatológicos<sup>19,32,38</sup> e testes com sabor<sup>24</sup> foram as mencionadas.

No que tange aos tratamentos, alguns autores afirmaram que se deve levar em consideração a manifestação oral que o paciente apresenta e a partir dela determinar qual a melhor forma de tratamento que pode ser feita. Em pacientes que apresentam perfuração palatina, normalmente a reconstrução da área afetada é necessária e foi feita através de retalhos da mesma região palatal ou não,<sup>20,21,23,27,34</sup> uso do tecido adiposo da bola de Bichat<sup>34</sup> ou de obturadores protéticos,<sup>20,21,27,29,32,33</sup> reconstrução cirúrgica da linha média da face<sup>23</sup> ou ainda estimulantes salivares.<sup>19</sup>



**Figura 1** Fluxograma com a estratégia de busca e triagem dos estudos selecionados para compor a revisão sobre alterações orais em usuários de cocaína. 2020.

## Discussão

Esta revisão integrativa abordou as alterações orais mais comumente encontradas nos indivíduos que fazem uso abusivo de cocaína. Os estudos incluídos foram em sua maioria do tipo relatos de caso e estudos transversais. Os resultados demonstraram que os tipos mais frequentes de alterações orais foram perfuração do palato,<sup>20,22,26-29,31,33,34</sup> bruxismo,<sup>25,33</sup> doenças periodontais,<sup>24-26,35</sup> experiência de cárie.<sup>24-26,33</sup> As principais estratégias usadas para exame e diagnóstico foram exames físicos intraorais<sup>20,22,23,25,29,32,33,35</sup> e TC.<sup>21-23,28,31-33</sup> Apenas alguns autores mencionaram estratégias para reabilitar ou repor tecidos orais parcial ou completamente destruídos pelo uso da cocaína.<sup>20,21,23,27,34</sup>

No tocante às manifestações orais mais comuns é preciso considerar que devido à cocaína ter um alto poder vasoconstrictor, é possível que seu uso leve à isquemia em tecidos moles e duros da cavidade oral e consequentemente à necrose.<sup>20</sup> Tal processo destrutivo pode causar úlcera ou perfuração no palato duro e mole e culmina numa comunicação oronasal e consequente voz nasalizada,<sup>23,25,32</sup> dificuldades ao comer e beber,<sup>20,39</sup> além de regurgitação nasal.<sup>20,22,27,29,31</sup> Essas foram as principais motivações para levar o paciente a procurar ajuda profissional. Contudo, alguns estudos mencionaram que parte dos usuários não permitiram essa identificação por permanecer na negação

do uso das drogas, a fim de evitar a internação ou julgamentos.<sup>20,21</sup>

As perfurações podem acontecer durante o período abusivo da droga ou até mesmo após anos de sobriedade do indivíduo. Para isso, é necessário que haja um processo inflamatório, por meio de infecções bacterianas, virais<sup>40</sup> ou fúngicas, que normalmente também estão associadas a perda do paladar.<sup>24</sup> Além dessas, doenças inflamatórias associadas à doenças sistêmicas<sup>21,30</sup> ou agressões físicas ou químicas podem ser relacionadas a esse tipo de alteração. No caso relatado por Dovigi e Natarajan,<sup>28</sup> um indivíduo que tinha uma grande perda óssea no palato e septo nasal advinda dos anos em que era usuário de cocaína, ao queimar o "céu da boca" teve o aparecimento de uma comunicação oronasal, que o impossibilitou de se alimentar confortavelmente, pois tudo invadia sua passagem nasal.

No que diz respeito às comunicações oronasais, a literatura aponta que elas podem ser pequenas de forma circunstancial,<sup>20,28,31</sup> extensas<sup>23</sup> ou também múltiplas.<sup>29,33,39</sup> Por estar anatomicamente muito próximas da região do palato e ter uma vascularização cartilaginosa carente, é possível também serem comumente acompanhadas de perfurações e destruição do septo nasal.<sup>22,30-32</sup>

Além das consequências já mencionadas, pacientes viciados em cocaína podem apresentar também distúrbios musculares e, portanto, uma possível disfunção temporomandibular (DTM).<sup>33</sup> Chaparro-González<sup>25</sup> corrobora esse

**Tabela 2** Aspectos gerais dos artigos selecionados 2020

Autores/ Ano	País	Nº de pacientes	Idade (anos)	Sexo	Design	Principais lesões ou alterações orais	Desfecho
Antoniazzi et al. (2017) <sup>19</sup>	Brasil	80	-	-	Estudo transversal	Redução do fluxo salivar	Associação significativa entre o uso de crack-cocaína e redução do fluxo salivar.
Antoniazzi et al. (2018) <sup>15</sup>	Brasil	212	-	-	Estudo transversal	Alterações celulares na mucosa oral (cariólise, cariorrexe, eventos de "ovo quebrado" e micronúcleos)	Usuários de crack-cocaína tiveram maior ocorrência de lesões fundamentais.
Bains et al. (2005) <sup>20</sup>	Reino Unido	2	36 e 70	M	Relato de caso e revisão de literatura	Perfuração do palato	Existe relação entre perfuração no palato e o uso de cocaína.
Oñate et al. (2018) <sup>21</sup>	Chile	1	44	M	Relato de caso	Lesões destrutivas da linha média	Foi possível diagnosticar uma lesão destrutiva da linha média induzida por cocaína, graças aos achados histológicos.
Blanco et al. (2017) <sup>22</sup>	Argentina	1	42	F	Relato de caso	Perfuração do palato	Os defeitos palatais criam dificuldades funcionais com a fala e deglutição. A reabilitação protética com um obturador pode ser necessária para restaurar a função.
Brusati et al. (2009) <sup>23</sup>	Itália	1	46	F	Relato de caso	Destruição do tecido ósseo da face média, palato, base anterior do crânio, osso frontal e órbita esquerda.	Extensa destruição da região craniofacial onde quatro abas livres em associação com a base do crânio e testa, é reconstituída com enxertos ósseos e com uso de implantes.
Chaiben et al. (2014) <sup>24</sup>	Brasil	60	21 a 45	F	Estudo experimental	Perda de paladar	As usuárias tiveram dificuldade de reconhecer o sabor salgado, doce e amargo. Em geral, as usuárias confundiram o sabor salgado com azedo ou amargo e 20 (66,6%) foram diagnosticadas com hipogeusia.
Chaparro-González et al. (2018) <sup>25</sup>	Venezuela	32	Em média 37,7	M e F	Estudo de campo observacional descritivo	Cárie e doença periodontal	As drogas mais usadas foram o crack, seguido da cocaína e da maconha. Tem-se o predomínio de cárie (87,5%), seguido pela presença de sinais de doença periodontal.
Cury et al. (2018) <sup>26</sup>	Brasil	161	≥18	M	Estudo observacional transversal	Úlcera traumática, queilite actínica e fístula associada a raiz dentária retida	Prevalência de lesões da mucosa oral (úlceras traumáticas, queilite actínica e fístula associada a raiz dentária retida) foi maior em dependentes de crack/cocaína e a dependência de crack/cocaína foi significativamente associada à ocorrência de lesões da mucosa oral.
Cosola et al. (2007) <sup>27</sup>	Itália e Espanha	6	29 a 46	M e F	Séries de casos	Perfuração do palato	Em todos os casos descritos, a perfuração do septo nasal ocorreu primeiro, seguida de extensa destruição dos seios nasais e paranasais, com progressão para necrose palatina.

Tabela 2 (Continuação)

Autores/ Ano	País	Nº de pacientes	Idade (anos)	Sexo	Design	Principais lesões ou alterações orais	Desfecho
Dovigi et al. (2015) <sup>28</sup>	EUA	1	41	M	Relato de caso	Perfuração do palato	Lesões destrutivas da linha média induzidas pela cocaína são um resultado da necrose isquêmica desencadeada pela cocaína em um pequeno subconjunto de usuários de cocaína, especialmente aqueles que são predispostos a produzir ANCA's. Os defeitos palatais (erosão do palato, septo nasal e conchas nasais inferiores) criam dificuldades funcionais com a fala e deglutição. A reabilitação protética subsequente com um obturador pode ser necessária para restaurar a função neste grupo de pacientes.
Hofstede et al. (2010) <sup>29</sup>	EUA	1	48	M	Relato de caso	Lesões destrutivas da linha média	Os defeitos palatais (erosão do palato, septo nasal e conchas nasais inferiores) criam dificuldades funcionais com a fala e deglutição. A reabilitação protética subsequente com um obturador pode ser necessária para restaurar a função neste grupo de pacientes.
Maia et al. (2012) <sup>30</sup>	Brasil	1	27	F	Relato de caso	Pioderma gangrenoso	Associação entre pioderma gangrenoso com o uso de cocaína é pouco descrita, já que só há dois casos na literatura.
Martinez et al. (2014) <sup>31</sup>	Espanha	1	45	F	Relato de caso e Revisão da Literatura	Lesões destrutivas da linha média com fístula oronasal	Na presença de lesões necróticas na linha média, com biópsias nasais inconclusivas, a presença associada de perfuração palatal é mais típica de lesões destrutivas da linha média induzidas pela cocaína ou linfoma extranodal do que de granulomatose de Wegener.
Rosas et al. (2006) <sup>32</sup>	México	1	48	F	Relato de caso	Perfuração do palato	O uso abusivo de cocaína intranasal pode induzir necrose e isquemia focal que causa destruição da mucosa secundária e do osso médio-facial.
Paradisi et al. (2020) <sup>33</sup>	Argentina	1	37	M	Relato de caso	Perfuração do palato	As lesões apresentadas na cavidade oral em decorrência dos medicamentos são irreversíveis se não houver controle no tempo.
Pelo et al. (2008) <sup>34</sup>	Espanha	1	45	M	Relato de caso	Comunicação oronasal	Osteotomia Le Fort I e o uso do corpo de Bichat como retalho bilateral é uma técnica eficaz na correção de comunicação oronasais de pequeno e médio porte não solucionáveis com retalho simples de mucosa oral.
Candina et al. (2013) <sup>35</sup>	Cuba	43	13 a 29	M e F	Estudo observacional transversal	Doenças periodontais	Os dependentes químicos apresentaram alta frequência de doenças periodontais como gengivite leve e moderada e gengivite em bolsa, sem apresentar periodontite.
Shibli et al. (2005) <sup>36</sup>	Brasil	1	27	M	Relato de caso	Falha incomum no enxerto ósseo <i>onlay</i>	Recessão gengival e erosão dentária foram associadas à aplicação local de cocaína e seu intenso efeito vasoconstritor considerando-o responsável por esses efeitos.



Tabela 2 (Continuação)

Autores/ Ano	País	Nº de pacientes	Idade (anos)	Sexo	Design	Principais lesões ou alterações orais	Desfecho
Sordi et al. (2017) <sup>37</sup>	Brasil	35	19 a 56	M e F	Estudo transversal	Redução na taxa de fluxo salivar e lesões da mucosa estomatite aftosa, ceratose friccional candidíase, cicatrizes de extração de dente e despapilação da língua	Os usuários de drogas ilícitas, principalmente a cocaína (77,15%), apresentaram redução da taxa do fluxo salivar e aumento do número de lesões.
Stahelin et al. (2012) <sup>38</sup>	Brasil	1	43	F	Relato de caso	Lesões destrutivas da linha média	Embora o teste de ANCA não diferencie claramente o ANCA encontrado em alguns pacientes com LDLMIC daqueles em pacientes com GW, o envolvimento localizado e os achados de biópsia não típicos de vasculite granulomatosa de pequenos vasos devem ser reconhecidos como características das lesões induzidas por cocaína.
Tsoukalas et al. (2000) <sup>39</sup>	EUA	1	46	F	Relato de caso	Perfuração do palato por três fistulas oronasais	Os usuários crônicos de cocaína nasal podem ir a um consultório odontológico para cuidados de rotina. Se o dentista suspeitar de abuso de cocaína, todo tratamento abrangente deve ser suspenso até a liberação médica.

ANCA, Anticorpos Citoplasmáticos Antineutrófilos; LDLMIC, Lesões Destrutivas da Linha Média; M, Masculino; F, Feminino.

achado ao identificar que usuários de drogas como cocaína, metanfetamina e opiáceos sofrem de bruxismo, o que resulta em maior frequência de DTM. Uma avaliação da presença de hábitos orais prejudiciais na amostra analisada mostra que 59,4% tinham bruxismo e 37,5% apresentavam onicofagia.<sup>25</sup>

A forma de uso da cocaína pode ser variável e a aplicação direta de cocaína na gengiva é uma delas. Esse tipo de aplicação é usado como um teste de pureza da substância e pode causar recessão gengival, ulceração e necrose.<sup>20,36</sup> Em um estudo observacional revelou-se que nenhum dos adictos tinha periodontite. Entretanto, 28 dos 43 pacientes apresentavam alguma forma de doença gengival. Do total de acometidos, 5 apresentaram gengivite leve, 17 gengivite moderada e 6 gengivite com bolsa de acordo com o índice de Russel.<sup>35</sup> A respeito das manifestações orais em dependentes químicos, a condição mais frequente em tecidos duros orais é uma alta prevalência de cárie,<sup>25</sup> devido ao fato de os usuários de droga negligenciavam sua higiene bucal.<sup>24,26</sup>

Foi observada uma redução significativa do fluxo salivar entre os usuários de cocaína, com relatos de xerostomia.<sup>19,33,39</sup> Ademais, foram descritos casos de ageusias, quando comparados viciados e não usuários, houve uma perda em especial para os sabores doces, amargos e salgados, nos dependentes, indicou que o uso abusivo de cocaína traz alterações salivares e gustatórias,<sup>24</sup> devido ao dano causado a receptores gustativos, seja de forma direta ou por meio de processos secundários, produção e composição alterada da saliva e elementos da mucosa, mudanças no processamento de informações sensoriais relacionadas ao palato e córtex<sup>24</sup> e secura da mucosa oral.<sup>19,33,39</sup>

Para identificação das lesões do palato, o exame físico é o meio mais rápido e eficiente.<sup>25,29,35</sup> Para planejamentos individuais, exames bidimensionais não devem ser a única forma de diagnóstico, o uso de imagens tridimensionais se faz essencial, uma vez que os pontos de referências, linhas e planos facilitam uma melhor compreensão de casos de maior gravidade.<sup>41,42</sup> Quando necessário, para comprovação da extensão das lesões e ter um melhor conhecimento de sua localização, TC de cabeça e pescoço pode ser requisitada,<sup>20,22,23,32,33</sup> para evidenciar as relações estruturais em profundidade, mostrar imagens do corpo humano de maneira individualizada, o que reduz a sobreposição de estruturas, obtém-se uma imagem clara.<sup>43</sup>

Ainda nesse contexto, é importante ressaltar que uma boa anamnese pode direcionar melhor o profissional para um diagnóstico e tratamento mais assertivos.<sup>31,44</sup> Como as lesões investigadas no presente estudo são associadas ao uso de substâncias ilícitas, por vezes o usuário/paciente pode negar o uso delas,<sup>21</sup> o que dificulta o diagnóstico e atrasa o início da terapêutica.

Além de tomografia, podem ser usados exames histopatológicos de biópsias incisionais dessas lesões, por meio das quais, muitas vezes, é possível notar a existência de características inflamatórias agudas, crônicas e necrosantes,<sup>19,32</sup> ou ainda sem características necrosantes.<sup>38</sup> Tais exames podem ser de extrema importância no diagnóstico clínico, pois diferentes tipos de doenças causam lesões destrutivas na cavidade oral similares às lesões ocasionadas pelo uso de cocaína.<sup>31</sup>

A incidência de perfurações palatinas causadas pelo uso de cocaína tem probabilidade de aumentar, quando não tratadas.<sup>20</sup> Defeitos mais extensos podem prejudicar diretamente funções como fala e mastigação. Entretanto, próteses obturadoras podem minimizar esses problemas por ser uma forma conservadora e não invasiva de tratamento.<sup>20</sup> Outra terapia possível é a de natureza cirúrgica.<sup>20,21,23,27,34</sup> Contudo, observa-se que o tratamento com próteses obturadoras como medida paliativa e menos invasiva torna-se suficiente.<sup>28,33,39</sup>

Em casos específicos de lesão destrutiva de linha média de face, causadas pelo abuso de cocaína,<sup>23</sup> são recomendados procedimentos cirúrgicos de reconstrução. Essa reconstrução cirúrgica pode ser especialmente indicada quando o defeito é no palato mole.<sup>27</sup> Em casos onde há comprometimento dos tecidos do palato duro e palato mole, existe uma opção na qual ocorre a remoção dessas estruturas e posterior substituição por uma prótese, parte dela de acrílico para palato duro e a outra feita de um material de revestimento resistente e maleável para ficar no local do palato mole.<sup>29</sup>

Outra opção é o uso da técnica cirúrgica de osteotomia Le Fort I e o uso do retalho do corpo de Bichat bilateral, o qual constitui um método eficaz para a correção de comunicações oronasais de pequeno e médio porte, apresenta fácil execução, com mínimo impacto na aparência estética do paciente.<sup>34</sup> Nesse sentido, esse procedimento é uma opção eficaz para pacientes jovens e idosos, garante uma excelente abordagem intraoral, além de um ótimo resultado estético.

O presente estudo apresenta limitações que devem ser consideradas, como: os estudos usados para construção desse artigo podem não representar a população em geral,<sup>15,19</sup> tinham uma amostra pequena,<sup>26,37</sup> dificuldade de localizar os usuários exclusivos de uma única droga.<sup>37</sup> No estudo de Cury,<sup>26</sup> um erro amostral de 5% foi encontrado e nenhum fator de correção foi usado, os homens viciados em cocaína foram menos cooperativos durante o exame oral e também existiu a possibilidade de viés na resposta dos questionários aplicados aos participantes.

## Conclusão

Inúmeras manifestações bucais causadas por uso abusivo de cocaína foram encontradas. As principais: perfuração do palato, predisposição para doenças periodontais, danos aos tecidos orais e cárie dentária. Para o diagnóstico, foram feitas diferentes abordagens, as quais refletiam diretamente no tratamento. Dessa forma, torna-se necessário que os profissionais da saúde sejam capazes de reconhecer tais alterações e manifestações para que sejam feitos diagnósticos e planejamentos de tratamentos precisos e assertivos. Um programa de saúde pública voltado para o diagnóstico precoce e tratamento de lesões decorrentes do uso abusivo é vital para melhorar o estado de saúde bucal de indivíduos que fazem uso abusivo cocaína.

## Conflitos de interesse

Os autores declaram não haver conflitos de interesse.

## Referências

- Gigena PC, Cornejo LS, Lescano-de-Ferrer A. Oral health in drug addict adolescents and non psychoactive substance users. *Acta Odontol Latinoam*. 2015;28:48-57.
- Muza GM, Bettiol H, Muccillo G, Barbieri MA. Consumo de substâncias psicoativas por adolescentes escolares de Ribeirão Preto. SP. I - Prevalência do consumo por sexo, idade e tipo de substância. *Rev Saúde Pública*. 1997;31:163-70.
- Dias AC, Araújo MR, Dunn J, Sesso RC, De Castro V, Laranjeira R. Mortality rate among crack/cocaine-dependent patients: A 12-year prospective cohort study conducted in Brazil. *J Subst Abuse Treat*. 2011;41:273-8.
- Narvaez JCM, Jansen K, Pinheiro RT, Silva RA, Magalh PV. Psychiatric and substance-use comorbidities associated with lifetime crack cocaine use in young adults in the general population. *Compr Psychiatry*. 2014;55:1369-76.
- Cho CM, Hirsch R, Johnstone S. General and oral health implications of cannabis use. *Aust Dent J*. 2005;50:70-4.
- Meier MH, Caspi A, Cerdá M, Hancox RJ, Harrington H, Houts R, et al. Associations between cannabis use and physical health problems in early midlife: a longitudinal comparison of persistent cannabis vs tobacco users. *JAMA Psychiatry*. 2016;73:731-40.
- Queiroz VE. A questão das drogas ilícitas no Brasil. Monografia (Curso Ciências Econômicas) – UFSC, Florianópolis. Published online 2008.
- Muakad IB. A cocaína e o crack: as drogas da morte. *Rev da Fac Direito, Univ São Paulo*. 2012;106:465.
- Araújo LF, Gontíes B, Nunes Junior J. Representações sociais da cocaína: estudo comparativo entre universitários das áreas de saúde e jurídica. *Estud Psicol*. 2007;24:315-23.
- Blanksma CJ, Brand HS. Cocaine abuse: Orofacial manifestations and implications for dental treatment. *Int Dent J*. 2005;55:365-9.
- Maloney W. The significance of cocaine use to dental practice. *N Y State Dent J*. 2010;76:36-9.
- Yukna RA. Cocaine periodontitis. *Int J Periodontics Restorative Dent*. 1991;11:72-9.
- Woyceichoski IE, de Arruda EP, Resende LG, Machado MA, Grégio AM, Azevedo LR, et al. Cytomorphometric analysis of crack cocaine effects on the oral mucosa. *Oral Surg Oral Med Oral Pathol Oral Radiol Endod*. 2008;105:745-9.
- Shekarchizadeh H, Khami MR, Mohebbi SZ, Ekhtiari H, Virtanen JI. Oral health of drug abusers: A review of health effects and care. *Iran J Public Health*. 2013;42:929-40.
- Antoniuzzi RP, Lago FB, Jardim LC, Sagrillo MR, Ferrazzo KL, Feldens CA. Impact of crack cocaine use on the occurrence of oral lesions and micronuclei. *Int J Oral Maxillofac Surg*. 2018;47:888-95.
- Saini GK, Gupta ND, Prabhat KC. Drug addiction and periodontal diseases. *J Indian Soc Periodontol*. 2013;17:587-91.
- Moher D, Liberati A, Tetzlaff J, Altman DG, Grp P. Preferred reporting items for systematic reviews and meta-analyses: The PRISMA Statement (Reprinted from *Annals of Internal Medicine*). *Phys Ther*. 2009;151:873-80.
- Santos CMC, Pimenta CAM, Nobre MRC. The PICO strategy for the research question construction and evidence search. *Rev Lat Am Enfermagem*. 2007;15:508-11.
- Antoniuzzi RP, Sari AR, Casarin M, Moraes CMB, Feldens CA. Association between crack cocaine use and reduced salivary flow. *Braz Oral Res*. 2017;31:e42.
- Bains MK, Hosseini-Ardehali M. Palatal perforations: Past and present Two case reports and a literature review. *Br Dent J*. 2005;199:267-9.
- Barrera OM, Rivera VM, Vela UJ, Barrera MR, Mönckeberg FG. Lesiones destructivas de la línea media facial secundarias al consumo de cocaína. *Rev Chil Odontol*. 2008;64:10-4.



- darias al consumo de cocaína. Caso clínico. *Rev Med Chil.* 2018;146:1070–3.
22. Blanco GF, Madeo MC, Martínez M, Vázquez ME. Case for diagnosis Palate perforation due to cocaine use. *An Bras Dermatol.* 2017;92:877–8.
  23. Brusati R, Carota F, Mortini P, Chiapasco M, Biglioli F. A peculiar case of midface reconstruction with four free flaps in a cocaine-addicted patient. *J Plast Reconstr Aesthetic Surg.* 2009;62:e33–40.
  24. Chaiben CL, Fernandes Â, Martins MC, Machado MÂN, Brancher JA, Lima AAS. Disorders of taste function in crack cocaine addicts. *Pol Przegląd Otorinolaryngologiczny.* 2014;3:32–6.
  25. Chaparro-González NT, Fox-Delgado MA, Pineda-Chaparro RT, Perozo-Ferrer BI, Díaz-Amell AR, Torres V. Manifestaciones bucales y maxilofaciales en pacientes con adicción a las drogas. *Odontoestomatología.* 2018;20:24–31.
  26. Cury PR, Araujo NS, Oliveira MGA, Santos JN. Association between oral mucosal lesions and crack and cocaine addiction in men: a cross-sectional study. *Environ Sci Pollut Res.* 2018;25:19801–7.
  27. Cosola M, Turco M, Acero J, Navarro-Vila C, Cortelazzi R. Cocaine-related syndrome and palatal reconstruction: report of a series of cases. *Int J Oral Maxillofac Surg.* 2007;36:721–7.
  28. Dovigi A, Natarajan E. Clinical pathologic conference case 2: Palatal perforation. *Oral Surg Oral Med Oral Pathol Oral Radiol.* 2015;119:e292–5.
  29. Hofstede TM, Jacob RF. Diagnostic considerations and prosthetic rehabilitation of a cocaine-induced midline destructive lesion: A clinical report. *J Prosthet Dent.* 2010;103:1–5.
  30. Maia CB, Felix F, Paes V, de Azevedo JA, Grangeiro ER, Riccio JL, et al. Nasal septum perforation in patient with pyoderma gangrenosum. *Int Arch Otorhinolaryngol.* 2012;16:278–81.
  31. Crovetto RM, Whyte Orozco J, Cisneros AI, Crovetto de la Torre MA. Lesión necrotizante de la línea media con fístula oronasal causada por inhalación de cocaína. *Av Odontoestomatol.* 2014;30:63–7.
  32. Rosas MP, Jimenez Santos CI, García González CL. Palatine perforation induced by cocaine. *Med Oral Patol Oral Cir Bucal.* 2006;11:153–6.
  33. Paradisi E, Cabrero MC. Perforación de la bóveda palatina por consumo de cocaína: reporte de un caso. *Rev Soc Odontol La Plata.* 2020;30:9–12.
  34. Pelo S, Gasparini G, Di Petrillo A, Tassiello S, Longobardi G, Boniello R. Le Fort I osteotomy and the use of bilateral Bichat bulla adipose flap: An effective new technique for reconstructing oronasal communications due to cocaine abuse. *Ann Plast Surg.* 2008;60:49–52.
  35. Candina HR, Batista AH, Betancourt AM. Periodontopatías en jóvenes y adolescentes adictos a drogas psicoactivas, atendidos en el centro de deshabitación de adolescentes, del municipio Playa. *Rev Cuba Investig Biomed.* 2013;32:178–85.
  36. Shibli JA, Marcantonio E, Spolidorio LC, Marcantonio E. Cocaine associated with onlay bone graft failure: A clinical and histologic report. *Implant Dent.* 2005;14:248–51.
  37. Sordi BM, Massochin RC, Camargo AR, Lemos T, Munhoz EA. Oral health assessment for users of marijuana and cocaine/crack substances. *Braz Oral Res.* 2017;31:1–11.
  38. Stahelin L, Cristina S, Souza DM, Neves FS. Lesões destrutivas da linha média induzidas por cocaína com ANCA positivo mimetizando a granulomatose de Wegener. 2012;52:4–7.
  39. Tsoukalas N, Johnson CD, Engelmeier RL, Delattre VF. The dental management of a patient with a cocaine-induced maxillofacial defect: A case report. *Spec Care Dent.* 2000;20:139–42.
  40. Teoh L, Moses G, McCullough MJ. Oral manifestations of illicit drug use. *Aust Dent J.* 2019;64:213–22.
  41. Kim K-R, Kim S, Baek S-H. Change in grafted secondary alveolar bone in patients with UCLP and UCLA. A three-dimensional computed tomography study. *Angle Orthod.* 2008;78:631–40.
  42. Wörtche R, Hassfeld S, Lux CJ, Müssig E, Hensley FW, Krempien R, et al. Clinical application of cone beam digital volume tomography in children with cleft lip and palate. *Dentomaxillofacial Radiol.* 2006;35:88–94.
  43. Ribeiro LBQ, Crusóé-Rebello IM, Campos PSF, Rocha VÁC. Contribuição de tomografia computadorizada de feixe cônico no diagnóstico de lesão maligna de palato mole: relato de caso. *Rev Ciências Médicas e Biológicas.* 2012;11:259.
  44. Brand HS, Gonggrijp S, Blanksma CJ. Cocaine and oral health. *Br Dent J.* 2008;204:365–9.