



ARTIGO ORIGINAL

Biópsia do epitélio olfatório do septo nasal superior: é possível obter neurônios sem prejudicar o olfato?☆

Ellen Cristine Duarte Garcia ^{ID}^a, Lucas de Almeida Luz ^{ID}^a,
Lucas Kanieski Anzolin ^{ID}^a, José Lucas Barbosa da Silva ^{ID}^a, Richard L. Doty ^{ID}^b,
Fábio de Rezende Pinna ^{ID}^c, Richard Louis Voegels ^{ID}^c e Marco Aurélio Fornazieri ^{ID}^{a,c,d,*}

^a Universidade Estadual de Londrina (UEL), Departamento de Cirurgia Clínica, Londrina, PR, Brasil

^b University of Pennsylvania, Perelman Medicine School, Smell and Taste Center, Philadelphia, Estados Unidos

^c Universidade de São Paulo, Departamento de Otorrinolaringologia, São Paulo, SP, Brasil

^d Pontifícia Universidade Católica do Paraná, Departamento de Medicina, Londrina, PR, Brasil

Recebido em 28 de outubro de 2020; aceito em 12 de maio de 2021

DESTAQUES

- Biópsias olfatórias da parte superior do septo nasal não afetaram de modo significativo a capacidade olfativa.
- Essas biópsias obtêm altas taxas de neurônios olfatórios.
- procedimento descrito também permite a obtenção de epitélio olfatório adequado para análise morfológica.

PALAVRAS-CHAVE

Olfato;
Mucosa olfatória;
Imunofluorescência;
Biópsia;
Neurônios

Resumo

Introdução: A biópsia do epitélio olfatório tem sido útil para estudar diversas doenças otorrinolaringológicas e neurológicas, incluindo seu potencial para melhor compreender a fisiopatologia por trás das manifestações olfatórias na COVID-19. No entanto, a segurança e eficácia da técnica de obtenção de epitélio olfatório humano ainda não estão totalmente estabelecidas.

Objetivos: Este estudo teve como objetivo determinar a segurança e eficácia da coleta de células do epitélio olfatório, feixes nervosos e epitélio olfatório adequados para análise morfológica, no septo nasal superior.

Método: Durante a cirurgia nasal, 22 indivíduos sem queixas olfatórias foram submetidos a biópsias de epitélio olfatório do septo nasal superior. A eficácia da obtenção de epitélio olfatório, a verificação de epitélio olfatório íntegro e a presença de feixes nervosos nas biópsias foram avaliadas por imunofluorescência. A segurança da função olfatória foi testada psicofisicamente usando testes unilaterais e bilaterais antes e um mês após o procedimento cirúrgico.

☆ Como citar este artigo: Garcia EC, Luz LA, Anzolin LK, Barbosa da Silva JL, Doty RL, Pinna FR, et al. Biopsy of the olfactory epithelium from the superior nasal septum: is it possible to obtain neurons without damaging olfaction? Braz J Otorhinolaryngol. 2022;88:787-93.

* Autor para correspondência.

E-mail: marcofornazieri@uel.br (M.A. Fornazieri).

A revisão por pares é da responsabilidade da Associação Brasileira de Otorrinolaringologia e Cirurgia Cérvico-Facial.

Resultados: Epitélio olfatório foi encontrado em 59,1% dos sujeitos. Das amostras, 50% apresentaram a qualidade necessária para a caracterização morfológica e 90,9% continham feixes nervosos. Não houve diferença nos escores psicofísicos obtidos no teste olfatório bilateral (University of Pennsylvania *Smell Identification Test* [UPSIT®]) entre as médias antes da biópsia: 32,3 vs. pós-operatório: 32,5, $p=0,81$. Além disso, nenhuma diminuição significativa ocorreu no teste unilateral (score médio do teste unilateral 6 vs. 6,2, $p=0,46$). Não houve redução significativa na identificação de nenhum dos 56 odorantes diferentes ($p > 0,05$).

Conclusão: A técnica descrita para biópsia de epitélio olfatório é altamente eficaz na obtenção de tecido olfatório neuronal, mas tem eficácia moderada na obtenção de amostras adequadas para análise morfológica. A capacidade olfativa permaneceu intacta.

© 2021 Associação Brasileira de Otorrinolaringologia e Cirurgia Cérvico-Facial. Publicado por Elsevier Editora Ltda. Este é um artigo Open Access sob uma licença CC BY (<http://creativecommons.org/licenses/by/4.0/>).

Introdução

As biópsias da mucosa nasal desempenham um papel importante na investigação da fisiopatologia e no potencial tratamento de uma série de doenças. Por exemplo, estudos de biópsia do epitélio olfatório (EO) podem elucidar mecanismos de perda olfatória na rinosinusite crônica e na perda olfatória pós-infecciosa,^{1,2} incluindo a de vírus como o SARS-CoV-2,³⁻⁵ auxiliar no diagnóstico e compreensão de doenças neurológicas, como o Alzheimer,^{6,7} e possibilitar tratamentos inovadores com células-tronco.⁸

As taxas de sucesso na obtenção de EO em biópsias realizadas em septo nasal variam entre 40% a 89%.⁹⁻¹⁵ No entanto, essas taxas não revelam a quantidade coletada de EO intacto, uma questão crítica para análises morfológicas, nem fornecem informações sobre a porcentagem de amostras que contêm os feixes de nervos necessários, por exemplo, para a cultura de neurônios.

A identificação de odores envolve uma via aferente complexa com quase 400 receptores olfativos, cada um específico para certas moléculas odoríferas isoladamente ou em combinação.^{16,17} Em primatas, a distribuição desses receptores não é homogênea em todo o EO nasal.¹⁸ Portanto, mesmo uma biópsia medindo alguns milímetros pode gerar distúrbios na função olfatória. Por esse motivo, é importante avaliar se os procedimentos de biópsia comprometem a capacidade de sentir o cheiro de qualquer um dos vários odorantes. Em estudo anterior,¹⁹ observou-se que biópsias de EO da concha nasal superior não comprometeram a capacidade olfativa dos indivíduos para identificar quaisquer dos odorantes específicos. Como essa região está perto da placa cribiforme e tem a maior concentração de neurônios olfatórios,²⁰ presumivelmente, tem redundância significativa, de modo a esperar que quaisquer influências de um procedimento de biópsia sejam mínimas ou inexistentes. Embora a segurança e a eficácia das biópsias de regiões nasais com epitélios menos densos, como o septo nasal, tenham sido amplamente avaliadas,^{11,21} nenhum estudo procurou determinar especificamente se ocorrem alterações na capacidade olfativa a odorantes específicos nessas regiões a partir desse procedimento.

O presente estudo avaliou as taxas de eficácia de obtenção de EO total, EO adequado para análise morfológica e feixes de nervos do EO em biópsias de septo nasal superior.

Buscou-se também avaliar a segurança desse procedimento quanto à preservação da função olfatória unilateral, bilateral e específica por meio de testes olfatórios padronizados e validados, testando 56 odores diferentes.

Método

Pacientes do estudo

Este estudo de coorte prospectivo envolveu 22 indivíduos que aguardavam cirurgia nasal devido à obstrução nasal. Os indivíduos não eram fumantes e não tinham queixas olfativas ou história de traumatismo cranioencefálico, doenças neurodegenerativas e rinosinusite crônica. Durante a cirurgia, foi realizada biópsia da mucosa olfatória do septo nasal superior de forma unilateral e confirmada a presença de EO por imunofluorescência. A segurança foi avaliada bilateralmente, testando os pacientes com o validado teste de identificação do olfato da Universidade da Pensilvânia (University of Pennsylvania Smell Identification Test – UPSIT).^{22,23} Os dezesseis odores da parte de identificação do teste Sniffin'Sticks® foram utilizados para o teste unilateral, oito odores para a fossa nasal direita e oito para a esquerda, ocluindo a narina contralateral com Microcopore®.²⁴ Os voluntários tiveram seu olfato testado no pré-operatório e um mês após a cirurgia. O estudo foi aprovado pelo comitê de ética em pesquisa local (CAAE: 41491014.1.0000.5231). Cada participante ou responsável assinou o termo de consentimento após conhecer os métodos e objetivos do estudo.

Coleta de epitélio olfatório

O mesmo otorrinolaringologista coletou as biópsias de EO sob anestesia geral. Sem o uso de compressas para evitar danos ao epitélio, apenas três gotas de oximetazolina foram aplicadas dentro das narinas para vasoconstrição local. Após o descolamento da mucosa do septo nasal superior, uma amostra de 3 a 5 milímetros de diâmetro foi colhida com um instrumento cortante (fig. 1) do septo nasal lateral, medial à concha superior. Apenas uma biópsia foi realizada por paciente. Os pacientes não precisaram de cauterização local e o sangramento local cessou espontaneamente.

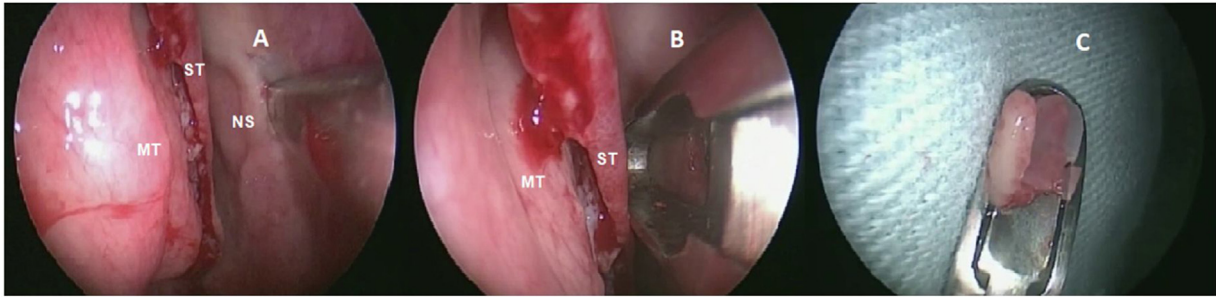


Figura 1 Biópsia realizada em septo nasal superior. A) descolamento da mucosa olfatória do septo nasal direito (NS) medial à concha superior (ST) e concha média (MT). B) instrumento de corte removendo o epitélio sem danificar o tecido. C) epitélio olfatório colhido.

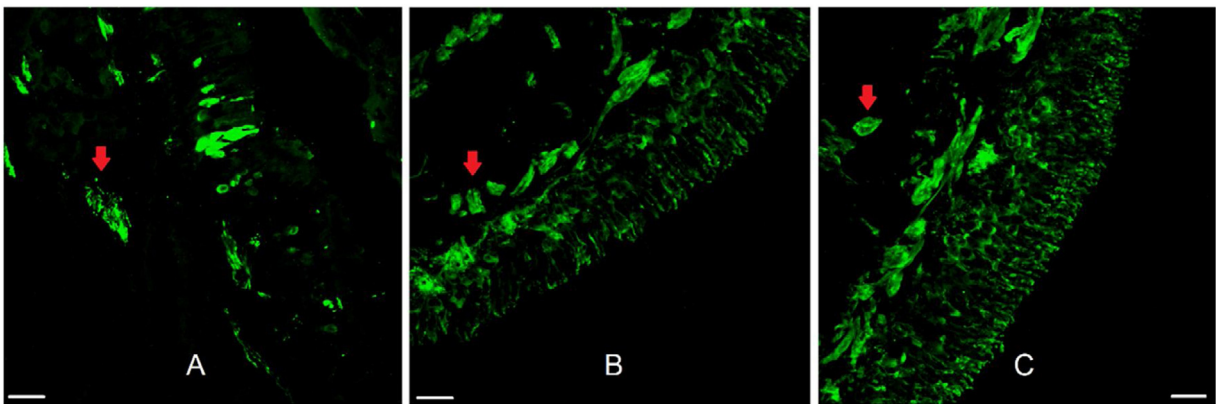


Figura 2 Epitélio olfatório humano. Imunofluorescência do epitélio olfatório humano adequado para análise morfológica em biópsia do septo nasal superior com marcação neuronal. Na figura A, vemos a marcação de anticorpo anti-proteína marcador olfatória (OMP 1:100, para neurônios olfatórios maduros). Nas figuras B e C usou-se o marcador anti-beta tubulina III ($\beta 3$ 1:100, total, para neurônios maduros e imaturos). As setas vermelhas indicam a presença de feixes nervosos. Barra de escala com 25 μm .

Imunofluorescência

A análise da presença e integridade do EO e dos feixes neuronais foi realizada por imunofluorescência. Primeiramente, as amostras foram fixadas em paraformaldeído (PFA) 4% por 24 horas, depois submersas em solução de sacarose 30% pelo mesmo período e, em seguida, em uma mistura de solução de sacarose 30% com composto Tissue-Tek O.C.T. (Sakura) por mais 24 horas. Depois disso, as peças foram congeladas em composto Tissue-Tek O.C.T. a -80°C até à análise.

Os tecidos foram criosseccionados a 15 micrômetros (Leica CM 1520) e montados em lâminas silanizadas (Jiangsu Huida Medical Instruments, China). As amostras foram enxaguadas em $1\times\text{PBS}$ (tampão fosfato-salino) em três lavagens de 5 minutos em câmara úmida. Em seguida, a recuperação do antígeno foi realizada em tubos com 2,16 mL de tampão acetato, 9,84 mL de tampão citrato, 108 mL de água destilada e 60 mL de Tween 20, em banho-maria a 90°C . Para choque térmico, as lâminas foram colocadas em gelo até atingirem 25°C . Depois disso, as lâminas foram depositadas em câmara úmida e submetidas a três lavagens com $\text{PBS } 1\times$ por 5 minutos cada e o bloqueio antigênico foi realizado com solução de $\text{PBSt } 0,1\%$ e BSA 3% (albumina de soro bovino). Subsequentemente, mais três lavagens de 5 minutos com PBS foram feitas, e as lâminas foram incubadas durante a noite com anti-OMP primário (anti-Olfactory Marker Protein

polyclonal antibody, Biorbyt) ou anti- βIII (anticorpo monoclonal anti-beta tubulina III, Thermo Fisher), diluído na proporção de 1:100 em solução $\text{PBSt } 0,1\%$ (tampão fosfato-salino com triton) e BSA 2%. As biópsias foram então lavadas três vezes com $\text{PBS } 1\times$ durante 5 minutos e incubadas com anticorpo secundário (anti-coelho conjugado com DyLight[®] 650-GtxRb-003-D650NHXS 1:100 ou anti-rato conjugado com FITC - F2761 1:200) por 2 horas. As lâminas foram montadas usando Fluoreguard Mounting Medium (SCYTEK). Os cortes foram avaliados usando um microscópio confocal Leica Microsystems CMS TCS SP8 (Wetzlar, Alemanha). Os controles negativos foram feitos a partir de lâminas com tecido sem aplicação do anticorpo primário. A presença de EO foi confirmada quando o epitélio foi marcado por anti-OMP ou anti- βIII . O espécime foi considerado adequado para caracterização morfológica quando no mínimo 200- μm de EO estava presente em todas as camadas celulares. A presença de feixes nervosos foi avaliada na lâmina própria da mucosa.

Análise estatística

As taxas de eficácia para obter EO foram expressas em porcentagens. As variáveis contínuas, como idade e escores UPSIT, foram expressas em médias e desvios-padrão. Antes e depois da biópsia, os escores dos testes olfativos

foram comparados pelo teste-*t* de Student, após verificação da normalidade pelo teste de Shapiro-Wilk. Fizemos essa comparação apenas nos pacientes que apresentaram epitélio olfatório ou feixes de nervos nas amostras coletadas (20 de 22). Teoricamente, os pacientes sem neurônios olfatórios não teriam razão para exibir capacidade olfatória diminuída. O nível de significância foi estabelecido em 0,05. A avaliação da perda da capacidade de identificar odorantes específicos foi realizada com intervalos de confiança de 95%; se os intervalos antes e depois da biópsia se cruzassem, considerou-se que o aumento ou diminuição da capacidade olfativa não ocorreu. Um tamanho amostral de oito participantes pré e

pós-biópsia forneceria poder adequado para rejeitar a hipótese nula. Aumentamos nossa amostra em caso de perda de seguimento. A determinação do tamanho da amostra foi baseada em uma diferença clinicamente significativa de quatro pontos na média dos escores UPSIT, poder de 90%, desvio padrão de seis pontos e nível alfa de 5%.

Resultados

Os vinte e dois pacientes tinham idades entre 14 e 58 anos (média = 31,1, DP = 12,5); quinze homens e sete mulheres. EO foi obtido em 59,1% das amostras. Mucosa olfatória sem

Tabela 1 Comparação da porcentagem de acertos por odor na prova olfatória bilateral antes e um mês depois da coleta de epitélio olfatório

Odor	Antes (% de respostas corretas, IC 95%)	Depois (% de respostas corretas, IC 95%)
Pizza	64,7 (37,7 - 84,7)	64,7 (37,7 - 84,8)
Chiclete	76,5 (48,2 - 91,9)	70,6 (42,9 - 88,5)
Mentol	82,4 (53,7 - 94,9)	88,2 (59,2 - 97,5)
Cereja	82,4 (53,7 - 94,9)	88,2 (59,2 - 97,5)
Óleo para motor	70,6 (42,9 - 88,5)	52,9 (28,0 - 76,5)
Hortelã	94,1 (62,7 - 99,3)	94,1 (62,7 - 99,5)
Banana	82,4 (53,8 - 94,9)	58,8 (32,7 - 80,7)
Cravo-da-índia	94,1 (62,7 - 99,4)	88,2 (59,2 - 97,5)
Couro	100	100
Coco	82,4 (53,5 - 94,9)	88,2 (59,2 - 97,5)
Cebola	94,1 (62,7 - 99,4)	100
Suco de fruta	88,2 (59,1 - 97,5)	94,1 (62,7 - 99,4)
Talco	94,1 (62,7 - 99,4)	100
Jasmim	64,7 (37,7 - 84,7)	70,6 (42,9 - 88,5)
Canela	88,2 (59,1 - 97,5)	70,6 (42,9 - 88,5)
Gasolina	17,6 (5,1 - 46,3)	17,7 (5,1 - 46,3)
Morango	100	100
Café	64,7 (37,7 - 84,7)	47,1 (23,5 - 71,9)
Gengibre	94,1 (62,7 - 99,3)	100
Maçã	76,5 (48,2 - 91,9)	100
Perfume	94,1 (62,7 - 99,4)	82,4 (53,7 - 94,9)
Flor	76,5 (48,2 - 91,9)	88,2 (59,2 - 97,5)
Pêssego	82,4 (53,7 - 94,9)	100
Pneu	94,1 (62,7 - 99,4)	88,2 (59,2 - 97,5)
Picles	47,1 (23,5 - 71,9)	47,1 (23,5 - 71,9)
Abacaxi	82,4 (53,7 - 94,3)	94,1 (62,7 - 99,4)
Framboesa	88,2 (59,2 - 97,5)	100
Laranja	82,4 (53,7 - 94,9)	88,2 (59,2 - 97,5)
Nozes	58,8 (32,7 - 80,7)	58,8 (32,7 - 80,7)
Melancia	100	94,1 (62,7 - 99,4)
Solvente	82,4 (53,8 - 94,9)	76,5 (48,2 - 91,9)
Gramma	70,6 (42,9 - 88,5)	64,7 (37,7 - 84,8)
Fumaça	88,2 (59,1 - 97,5)	88,2 (59,2 - 97,5)
Madeira	64,7 (37,7 - 84,8)	70,6 (42,3 - 88,5)
Uva	82,4 (53,7 - 94,9)	88,2 (59,2 - 97,5)
Alho	94,1 (62,7 - 99,4)	88,2 (59,2 - 97,5)
Sabão	94,1 (62,7 - 99,4)	88,2 (59,2 - 97,5)
Gás natural	94,1 (62,7 - 99,4)	94,1 (62,7 - 99,4)
Rosa	58,8 (32,8 - 80,8)	52,9 (28,0 - 76,5)
Amendoim	70,6 (42,9 - 88,5)	88,2 (59,1 - 97,5)

lesão tecidual e própria para análise morfológica foi encontrada em 50% e feixes nervosos em 90,9% das amostras (fig. 2).

Não houve diferença na função olfatória bilateral antes e depois da biópsia (escore médio UPSIT antes: 32,3 de 40, DP: 1 vs. depois: 32,5, DP=1, $p=0,81$). Seis dos 22 pacientes apresentaram piora do escore UPSIT após a biópsia, um deles por um ponto, três por dois pontos, os outros dois por três, um por cinco pontos e o último por oito pontos. Da mesma forma, não foram detectadas diferenças significativas entre as médias do teste olfatório unilateral do lado em que a biópsia foi realizada (média antes: 6 de 8, DP=0,3 vs.

depois: 6,2, DP=0,3; $p=0,46$) e na cavidade nasal contralateral (média antes: 5,7, DP=0,4 vs. depois: 6,2, DP=0,3; $p=0,19$). Ao comparar a variação dos escores pré e pós-biópsia nos lados biopsiados e não biopsiados, não houve diferença estatisticamente significativa (média do lado biopsiado: 0,2, DP=0,2 vs. lado não biopsiado: 0,5, DP=0,4, $p=0,44$).

A capacidade de identificar cada odor permaneceu intacta nos testes bilateral (tabela 1) e unilateral de ambas as fossas nasais (tabelas 2 e 3). Os pacientes não apresentaram complicações pós-operatórias, tais como sangramento nasal, dor, infecção ou fístula líquórica (FL).

Tabela 2 Comparação da porcentagem de acertos por odor na prova olfatória unilateral antes e um mês depois da biópsia na mesma fossa nasal da biópsia

Odor	Antes (% de respostas corretas, IC 95%)	Depois (% de respostas corretas, IC 95%)
Laranja	88,9 (37,4 - 99,1)	100
Couro	55,6 (19,5 - 86,6)	55,6 (19,5 - 86,6)
Canela	44,5 (13,4 - 80,5)	66,7 (26,2 - 91,9)
Hortelã	100	100
Banana	88,9 (37,4 - 99,1)	88,9 (37,4 - 99,1)
Limão galego	66,7 (26,2 - 91,9)	44,5 (13,4 - 80,5)
Alçaçuz	44,5 (13,4 - 80,5)	55,6 (19,5 - 86,6)
Solvente de tinta	33,4 (8,1 - 73,8)	55,6 (19,5 - 86,6)
Alho	100	87,5 (31,9 - 99,1)
Café	71,4 (21,5 - 95,8)	87,5 (31,9 - 99,1)
Maçã	42,9 (9,1 - 84,9)	37,5 (8,7 - 79,2)
Cravo-da-índia	100	100
Abacaxi	85,7 (25,7 - 99,1)	75,0 (27,3 - 95,9)
Rosa	100	87,5 (31,9 - 99,1)
Funcho	100	100
Peixe	100	100

Tabela 3 Comparação da porcentagem de acertos por odor na prova olfatória unilateral antes e um mês depois da biópsia em fossa nasal contralateral

Odor	Before (% of correct answers, 95% CI)	After (% of correct answers, 95% CI)
Laranja	71,4 (21,5 - 95,8)	100
Couro	85,7 (25,7 - 99,1)	100
Canela	85,7 (25,7 - 99,1)	50,0 (14,4 - 85,7)
Hortelã	100	100
Banana	100	100
Limão galego	57,1 (15,1 - 90,9)	62,5 (20,8 - 91,4)
Alçaçuz	71,4 (21,5 - 95,8)	75,0 (27,6 - 95,9)
Solvente de tinta	42,9 (9,1 - 84,9)	25,0 (4,1 - 72,4)
Alho	88,9 (37,4 - 99,1)	88,9 (37,4 - 99,1)
Café	33,4 (8,1 - 73,8)	55,6 (19,5 - 86,6)
Maçã	33,4 (8,1 - 73,8)	11,1 (0,9 - 62,6)
Cravo-da-índia	55,6 (19,5 - 86,6)	88,9 (37,4 - 99,1)
Abacaxi	77,8 (32,9 - 96,1)	88,9 (37,4 - 99,1)
Rosa	66,7 (26,2 - 91,9)	100
Funcho	88,9 (37,4 - 99,1)	88,9 (37,4 - 99,1)
Peixe	88,9 (37,4 - 99,1)	100

Discussão

Este estudo mostrou que biópsias de septo nasal superior não afetaram significativamente a capacidade olfatória dos pacientes. A função unilateral, bilateral e a capacidade de identificar cada um dos 56 odores testados não foram comprometidas, confirmando a segurança da técnica. É importante ressaltar que a técnica foi altamente eficaz na obtenção de amostras com feixes de nervos, apresentando excelente capacidade de coleta de tecido neuronal olfatório. Também foi obtida quantidade significativa de mucosa adequada para análise morfológica.

A segurança da biópsia de EO do septo superior foi compatível com nosso estudo anterior realizado com espécimes da concha nasal superior.¹⁹ Nossos achados também foram análogos a outros estudos que mediram a capacidade olfativa bilateral e unilateral após biópsias de septo nasal para obter EO.^{11,21} É importante ressaltar que nossa pesquisa foi a primeira a demonstrar a manutenção das capacidades olfativas individuais de cada cavidade nasal.

Pode-se considerar que a preservação do olfato em nossa amostra pode ser decorrente da melhora da função nasal após a cirurgia, compensando uma perda associada à biópsia. No entanto, ainda há controvérsia se as cirurgias nasais realmente melhoram a capacidade olfatória. Usando testes bilaterais, um aumento nos escores dos testes olfativos foi observado após esse tipo de procedimento cirúrgico,²⁵ especialmente em pacientes com olfato menos apurado. No entanto, outros autores descreveram uma diminuição em pacientes com escores pré-operatórios mais elevados.²⁶ Curiosamente, em nossos pacientes, quando as capacidades de identificação foram testadas na cavidade nasal contralateral à biópsia, nenhuma diferença foi encontrada na função olfatória. Logo, esses dados corroboram que a cirurgia nasal *per se* não interfere nesse sentido e confirma a segurança da coleta de EO da forma que descrevemos.

Levando em consideração que confirmamos a presença de EO por imunofluorescência, obtivemos 59,1% de eficiência na obtenção de EO de nossas biópsias, sendo 50% dos espécimes com a qualidade necessária para análise morfológica detalhada. Estudos anteriores que coletaram EO do septo superior obtiveram sucesso em 40% a 76% das biópsias.^{9,12,21} Quando utilizada apenas a imunistoquímica, a taxa de obtenção do epitélio olfatório parece ser cerca de 20% maior.^{11,19} É provável que as etapas adicionais necessárias para o processamento da imunofluorescência resultem em mais comprometimento da quantidade relativamente pequena do tecido coletado. Essa ideia é apoiada por nossa descoberta de feixes de nervos na maioria das amostras (90,9%), independentemente da presença de EO em muitos casos. Portanto, acreditamos que a técnica de recuperação antigênica, que visa expor melhor os epítopos e obter uma marcação mais definida,^{15,27,28} pode ter contribuído para a perda do epitélio durante o procedimento. Embora essa desvantagem da técnica de imunofluorescência permita múltiplos marcadores ao mesmo tempo, uma imunohistoquímica característica não pode ser obtida. Por fim, a grande quantidade de feixes nervosos indica que a biópsia dessa região é eficiente para obter nervos olfatórios, o que é muito útil para a obtenção de células-tronco olfatórias. Uma alternativa para a obtenção de uma melhor caracterização morfológica

do EO seria coletar uma quantidade maior de mucosa nasal, mas isso potencialmente prejudicaria mais essa função quimiossensorial. Outra possibilidade é realizar a biópsia na parte superior da concha superior. Uma coleta anterior de EO nessa região mostrou que o EO adequado para análise morfológica estava presente em 62% dos espécimes.¹⁹

Quanto às limitações, destacamos a não inclusão neste estudo de indivíduos em idades extremas (crianças ou idosos) e o pequeno tamanho do espécime. Por exemplo, sabe-se que os idosos possuem menos EO que os jovens,²⁹ tornando esse tipo de procedimento potencialmente mais prejudicial para a função olfativa nessas populações. Assim, a segurança dos procedimentos aqui descritos ainda precisa ser avaliada nesses grupos.

Conclusões

A coleta do epitélio olfatório do septo superior não causou nenhum distúrbio olfatório ao sentir o cheiro com uma ou ambas as narinas. Também não afetou a capacidade de identificar os 56 odorantes individuais testados. A técnica retratada obteve de modo efetivo tecido olfatório neuronal utilizado para células-tronco e apresentou eficácia moderada em fornecer amostras sem danos, adequadas para análise morfológica.

Financiamento

Fundação Araucária de Apoio ao Desenvolvimento Científico e Tecnológico do Estado do Paraná (FA) e Coordenação de Aperfeiçoamento de Pessoal de Nível Superior (CAPES) (bolsa de doutorado, CHAMADA PÚBLICA 20/2015) Brasil.

Conflitos de interesse

Os autores declaram não haver conflitos de interesse.

Agradecimentos

Fundação Araucária de Apoio ao Desenvolvimento Científico e Tecnológico do Estado do Paraná (FA) e Coordenação de Aperfeiçoamento de Pessoal de Nível Superior (CAPES) (bolsa de doutorado, Chamada Pública 20/2015).

Referências

1. Yee KK, Pribitkin EA, Cowart BJ, Vainius AA, Klock CT, Rosen D, et al. Neuropathology of the olfactory mucosa in chronic rhinosinusitis. *Am J Rhinol Allergy*. 2010;24:110–20.
2. Seiden AM. Postviral olfactory loss. *Otolaryngol Clin North Am*. 2004;37:1159–66.
3. Brandão Neto D, Fornazieri MA, Dib C, Di Francesco RC, Doty RL, Voegels RL, et al. Chemosensory Dysfunction in COVID-19: Prevalences, Recovery Rates, and Clinical Associations on a Large Brazilian Sample. *Otolaryngol Head Neck Surg*. 2020;1:1–7.
4. Kosugi EM, Lavinsky J, Romano FR, Fornazieri MA, Luz-Matsumoto GR, Lessa MM, et al. Incomplete and late recovery of sudden olfactory dysfunction in COVID-19. *Braz J Otorhinolaryngol*. 2020;86:490–6.

5. Pinna FR, Brandão Neto D, Fornazieri MA, Voegels RL. Olfaction and COVID: The little we know and what else we need to know. *Int Arch Otorhinolaryngol.* 2020;24:386–7.
6. Arnold SE, Lee EB, Moberg PJ, Stutzbach L, Kazi H, Han LY, et al. Olfactory epithelium amyloid-beta and paired helical filament-tau pathology in Alzheimer disease. *Ann Neurol.* 2010;67:462–9.
7. Godoy MDCL, Fornazieri MA, Doty RL, Pinna FR, Farfel JM, Santos GBD, et al. Is Olfactory Epithelium Biopsy Useful for Confirming Alzheimer's Disease? *Ann Otol Rhinol Laryngol.* 2019;128:184–92.
8. Abu-Bonsrah KD, Viventi S, Newgreen DF, Dottori M. Generation of Neural Crest Progenitors from Human Pluripotent Stem Cells. *Methods Mol Biol.* 2019;1976:37–47.
9. Leopold DA, Hornung DE, Schwob JE. Congenital lack of olfactory ability. *Ann Otol Rhinol Laryngol.* 1992;101:229–36.
10. Moran DT, Jafek BW, Eller PM, Rowley JC 3rd. Ultrastructural histopathology of human olfactory dysfunction. *Microsc Res Tech.* 1992;23:103–10.
11. Lanza DC, Deems DA, Doty RL, Moran D, Crawford D, Rowley JC, et al. The effect of human olfactory biopsy on olfaction: a preliminary report. *Laryngoscope.* 1994;104:837–40.
12. Féron F, Perry C, McGrath JJ, Mackay-Sim A. New techniques for biopsy and culture of human olfactory epithelial neurons. *Arch Otolaryngol Head Neck Surg.* 1998;124:861–6.
13. Kern RC. Chronic sinusitis and anosmia: pathologic changes in the olfactory mucosa. *Laryngoscope.* 2000;110:1071–7.
14. Lee SH, Lim HH, Lee HM, Park HJ, Choi JO. Olfactory mucosal findings in patients with persistent anosmia after endoscopic sinus surgery. *Ann Otol Rhinol Laryngol.* 2000;109:720–5.
15. Holbrook EH, Rebeiz L, Schwob JE. Office-based olfactory mucosa biopsies. *Int Forum Allergy Rhinol.* 2016;6:646–53.
16. Malnic B, Hirono J, Sato T, Buck LB. Combinatorial receptor codes for odors. *Cell.* 1999;96:713–23.
17. Verbeurgt C, Wilkin F, Tarabichi M, Gregoire F, Dumont JE, Chatelain P. Profiling of olfactory receptor gene expression in whole human olfactory mucosa. *PLoS One.* 2014;9:1–14.
18. Mombaerts P, Wang F, Dulac C, Chao SK, Nemes A, Mendelsohn M, et al. Visualizing an olfactory sensory map. *Cell.* 1996;87:675–86.
19. Garcia ECD, Rossaneis AC, Pipino AS, Gomes GV, de Rezende Pinna F, Voegels RL, et al. Safety and efficacy of superior turbinate biopsies as a source of olfactory epithelium appropriate for morphological analysis. *Eur Arch Otorhinolaryngol.* 2020;277:483–92.
20. Pinna Fde R, Ctenas B, Weber R, Saldiva PH, Voegels RL. Olfactory neuroepithelium in the superior and middle turbinates: which is the optimal biopsy site? *Int Arch Otorhinolaryngol.* 2013;17:131–8.
21. Winstead W, Marshall CT, Lu CL, Klueber KM, Roisen FJ. Endoscopic biopsy of human olfactory epithelium as a source of progenitor cells. *Am J Rhinol.* 2005;19:83–90.
22. Doty RL, Shaman P, Dann M. Development of the University of Pennsylvania Smell Identification Test: a standardized microencapsulated test of olfactory function. *Physiol Behav.* 1984;32:489–502.
23. Fornazieri MA, dos Santos CA, Bezerra TF, Pinna Fde R, Voegels RL, Doty RL. Development of normative data for the Brazilian adaptation of the University of Pennsylvania Smell Identification Test. *Chem Senses.* 2015;40:141–9.
24. Hummel T, Sekinger B, Wolf SR, Pauli E, Kobal G. 'Sniffin' sticks': olfactory performance assessed by the combined testing of odor identification, odor discrimination and olfactory threshold. *Chem Senses.* 1997;22:39–52.
25. Damm M, Eckel HE, Jungehülsing M, Hummel T. Olfactory changes at threshold and suprathreshold levels following septoplasty with partial inferior turbinectomy. *Ann Otol Rhinol Laryngol.* 2003;112:91–7.
26. Pade J, Hummel T. Olfactory function following nasal surgery. *Laryngoscope.* 2008;118:1260–4.
27. Holbrook EH, Leopold DA, Schwob JE. Abnormalities of axon growth in human olfactory mucosa. *Laryngoscope.* 2005;115:2144–54.
28. Holbrook EH, Wu E, Curry WT, Lin DT, Schwob JE. Immunohistochemical characterization of human olfactory tissue. *Laryngoscope.* 2011;121:1687–701.
29. Doty RL, Kamath V. The influences of age on olfaction: a review. *Front Psychol.* 2014;5:1–18.