

# Vestibular schwannoma: 825 cases from a 25-year experience

## Schwannoma Vestibular - 825 casos - 25 anos de experiência

Ricardo Ferreira Bento<sup>1</sup>, Mariana Hausen Pinna<sup>2</sup>, Rubens Vuono de Brito Neto<sup>3</sup>.

1) Professor Titular da Disciplina de Clínica Otorrinolaringológica da FMUSP. Chefe do Grupo de Otologia do HCFMUSP. Professor Titular da Disciplina de Clínica Otorrinolaringológica da FMUSP. Chefe do Grupo de Otologia do HCFMUSP.

2) Especialista em otorrinolaringologia. Médica Assistente do Grupo de Otologia HCFMUSP).

3) Professor - Livre Docente da Divisão de Clínica Otorrinolaringológica do Hospital das Clínicas da Faculdade de Medicina da Universidade de São Paulo. Docente da Disciplina de Otorrinolaringologia da FMUSP.

Instituição: Hospital das Clínicas da Faculdade de Medicina da Universidade de São Paulo.  
São Paulo / SP - Brasil

Endereço para correspondência: Ricardo Ferreira Bento - Av. Dr. Enéas de Carvalho Aguiar 255 - Sala 6167 - São Paulo / SP - Brasil - CEP: 05403-000 - Telefone: (+55 11) 2661-6288 - E-mail: rbento@gmail.com

Artigo recebido em 16 de abril de 2012. Artigo aprovado em 31 de julho de 2012.

### RESUMO

**Introdução:** Os tumores do nervo acústico foram reconhecidos como uma entidade clínico-patológica há pelo menos 200 anos, representando cerca de 90% das afecções do ângulo ponto cerebelar. Histologicamente derivam da bainha de Schwann, sendo constituído por células alongadas, em paliçada nos pequenos tumores. Nos grandes tumores, além do encontrado nos pequenos, temos uma degeneração cística nas áreas centrais, possivelmente por deficiência de vascularização. Estudamos retrospectivamente oitocentos e vinte e cinco (825) pacientes com diagnóstico de schwannoma vestibular submetidos à cirurgia para exérese do tumor no período de janeiro de 1984 a agosto de 2006.

**Objetivo:** Avaliar sinais, sintomas e aspectos do diagnóstico clínico, audiológico, de imagem, as técnicas cirúrgicas utilizadas e suas complicação peri e pós cirúrgicas.

**Método:** Série de casos, retrospectivo por análise prontuário de todos os pacientes submetidos a este tipo de cirurgia no período.

**Resultado e Conclusão:** Hipoacusia é o primeiro sintoma da presença da doença em quase a totalidade dos casos, o tamanho do tumor não é proporcional ao comprometimento do limiar auditivo, as técnicas empregadas foram seguras quanto à preservação da função facial, a via retrolabiríntica demonstrou ser de utilidade nos tumores pequenos com 50% de preservação de audição.

**Palavras-chave:** neuroma acústico, neuroma, neoplasias dos nervos cranianos, doenças do nervo vestibulococlear.

### INTRODUÇÃO

Os tumores do nervo acústico foram reconhecidos como uma entidade clínico-patológica há pelo menos 200 anos, representando cerca de 90% das afecções do ângulo ponto cerebelar. O termo mais adequado para sua denominação é schwannoma vestibular (1,2), apesar da grande maioria dos médicos o chamar de neuroma ou neurinoma.

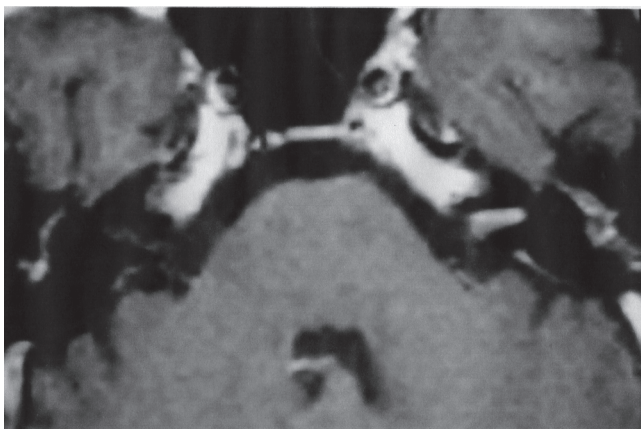
O primeiro tumor do nervo acústico foi observado em uma autópsia realizada pelo professor de anatomia da Universidade de Leyden em 1777, EDUARD SANDIFORT (3). Histologicamente derivam da bainha de Schwann, sendo constituído por células alongadas, em paliçada nos pequenos tumores. Nos grandes tumores, além do encontrado nos pequenos, temos uma degeneração cística nas áreas centrais, possivelmente por deficiência de vascularização. Ao contrário dos neuromas de amputação, em que há fibras nervosas enoveladas, o Schwannoma não contém fibras nervosas (4).

Os schwannomas vestibulares são de origem desconhecida. Cushing, 1917 e Revilla, 1948 acreditavam ser o traumatismo uma explicação plausível, uma vez que parecia existir em algumas observações, uma relação com trauma sobre a região occipital e tumores do ângulo ponto cerebelar (5,6).

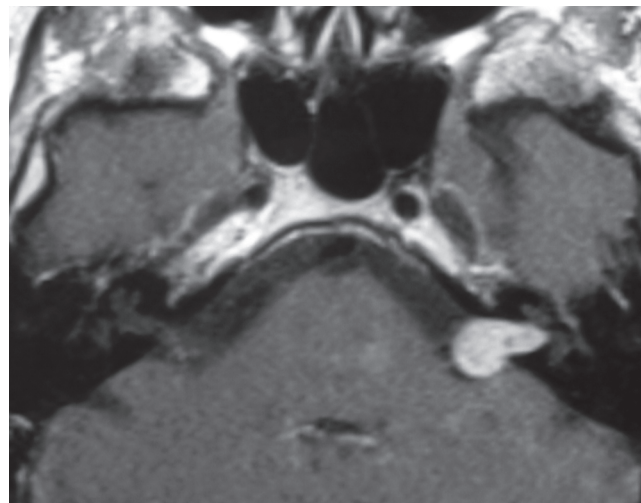
A noção de certa exacerbação dos sintomas às vezes constatada por ocasião da gravidez pode evocar a hipótese de mecanismos hormonais na origem de uma evolução do tumor (3,7).

Quanto à hereditariedade, é razoavelmente difícil de considerar, com exceção dos casos indiscutíveis dos schwannomas que entram no quadro da síndrome de Von Recklinghausen (Neurofibromatose tipo II).

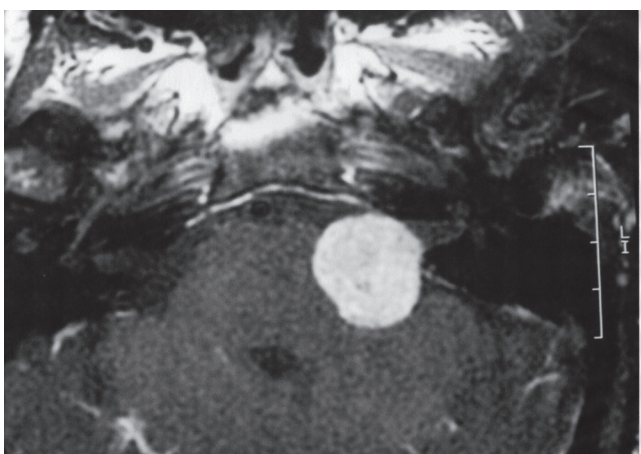
Os conhecimentos do desenvolvimento embriológico do VIII par craniano são a base de estudos patogênicos que permitiram, por um lado, compreender os mecanismos de formação desses tumores nervosos, e por outro lado, demonstrar por que entre todos os nervos



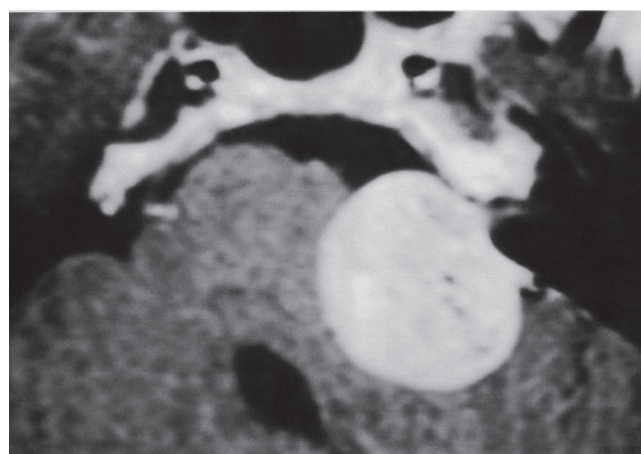
**Figura 1.** Tumor grau I.



**Figura 2.** Tumor grau II.



**Figura 3.** Tumor grau III.



**Figura 4.** Tumor grau IV.

cranianos o VIII par é o local de eleição. A hipótese mais aceita é a teoria embriológica do antagonismo das fibras distais e periféricas que se encontram ao nível do conduto auditivo interno para formar o nervo vestibulococlear.

O nervo vestibular e seu ramo de divisão superior é na imensa maioria das vezes predisposto ao desenvolvimento dos schwannomas vestibulares e o local de início de seu desenvolvimento na maioria dos casos é o fundo do meato acústico interno. O ramo coclear do oitavo par craniano pode raramente ser a origem do schwannoma (7,8,9).

Diversos estudos foram realizados na tentativa de relacionar o uso de telefones celulares com a incidência de schwannoma vestibular. Um estudo europeu caso-controle multicêntrico não mostrou aumento de incidência do tumor. O mesmo ocorreu com estudo realizado de 2000 a 2004 no Japão. Por tanto, até o momento não há evidência de que o uso de telefonia celular aumente a incidência de neurinomas (10,11).

A evolução do diagnóstico do schwannoma vestibular contribuiu significativamente para a melhoria do resultado do seu tratamento. O diagnóstico precoce deve-se, atualmente, a um espírito de investigação que é quase exclusivamente do domínio otológico.

Classificamos os schwannomas vestibulares em 4 graus :

- I: tumor exclusivamente intrameatal (Figura 1).
- II: tumor ocupando ou não o segmento intrameatal e projetando-se na fossa posterior craniana sem encostar no tronco cerebral (Figura 2).
- III: tumor ocupando a fossa posterior craniana encostando no tronco cerebral , sem deslocá-lo da linha média (Figura 3).
- IV: tumor ocupando a fossa posterior que encosta no tronco cerebral e desloca-o da sua linha média (Figura 4).

CUSHING, em sua monografia de 1917 (5), descreveu perfeitamente a sequência habitual do aparecimento e da

progressão dos sintomas e sinais encontrados nos portadores de neurinoma do acústico:

- Problemas auditivos e labirínticos;
- Dores occipitofrontais acompanhadas de desconforto suboccipital;
- Incoordenação e instabilidade de origem cerebelar;
- Sinais de comprometimento dos nervos cranianos vizinhos;
- Aumento da pressão intracraniana com edema papilar e suas consequência;
- Disartria, disfagia e finalmente crise cerebelar e dificuldades respiratórias.

É natural que atualmente, com o arsenal diagnóstico e terapêutico, esta sequência quase nunca chegue ao seu final, porém é importante para avaliarmos o estadiamento da patologia.

Entre nós os schwannomas vestibulares foram estudados em seus sinais clínicos, diagnóstico e tratamento cirúrgico por TATO e cols. (1970) (12), SOUZA e cols. (1974a) (13), SOUZA e cols. (1974b) (14), SOUZA e cols. (1976) (15), BENTO e cols. (1989) (16), BENTO e cols. (2002) (17) e SOUZA e SIQUEIRA (1992) (18). Os principais achados estão descritos nesta introdução.

O sintoma principal da doença é a perda auditiva, frequentemente associada a zumbido. Ela é a consequência da compressão do nervo coclear e de perturbações da vascularização da cóclea. É este mecanismo vascular que explica a possibilidade de surdez atípica, súbita (19), flutuante, muitas vezes com características audiométricas de comprometimento periférico.

Outros sintomas e sinais também podem ser encontrados, como vertigens e tonturas, cefaleias, hipoestésias e paralisias.

Nem sempre os sinais clínicos são proporcionais ao tamanho do tumor.

Classicamente, os schwannomas vestibulares são mais frequentemente diagnosticados por volta da quinta década de vida. Uma nítida preponderância do sexo feminino é notada pela maioria dos autores.

O diagnóstico precoce de um schwannoma vestibular é crucial para seu prognóstico. É necessário que o médico reconheça um sinal clínico sugestivo, estando particularmente vigilante em relação àqueles indivíduos que acabaram de ultrapassar os 40 anos, afastando a possibilidade em todos os casos de surdez neurossensorial, principalmente as assimétricas.

A remoção completa do schwannoma vestibular só é

possível através de cirurgia, pois é o único tratamento que faz com que se possa retirar o tumor inteiro, com raras chances de recidiva.

As outras opções terapêuticas são a conduta expectante ("wait and scan") em tumores muito pequenos (classe I) ou pacientes com idade avançada e/ou com condições clínicas ruins com tumores sem compressão importante no tronco cerebral

A radioterapia esteriotóxica (20,21) está indicada em casos de tumores classe I ou II e para alguns casos em especial. Trata-se de uma tentativa de deter o crescimento do tumor com a desvantagem de prejudicar muito o campo cirúrgico se uma futura intervenção tiver que ser realizada e com complicações descritas, embora raras, de paralisia facial e surdez.

Os resultados da cirurgia do schwannoma vestibular evoluíram muito com o avanço de seu diagnóstico.

No início do século, quando o diagnóstico era realizado somente em tumores de tamanho grande, o grande êxito da cirurgia era conseguir tirar o tumor inteiro ou parte dele sem que o indivíduo fosse a óbito. A mortalidade cirúrgica naquele período era enorme. A cirurgia para ressecção do schwannoma vestibular foi realizada pela primeira vez com sucesso em 1894, por Charles Ballance, através da via suboccipital (22).

Assim que o avanço das técnicas permitiu um diagnóstico precoce, a preocupação passou a ser a preservação do nervo facial.

Em 1904, Panse descreveu a via translabiríntica para acesso ao ângulo pontocerebelar (23), porém esta foi logo abandonada, por não haver material cirúrgico adequado para sua realização e devido à difícil visualização do tumor, na então era pré-microscópica.

A partir de 1920 a via translabiríntica foi deixada no esquecimento. Somente em 1961, com o uso rotineiro do instrumental micro-otológico, do microscópio e com os meios mais eficazes de diagnóstico para esta patologia, é que House fez renascer a via translabiríntica, obtendo uma taxa de mortalidade de 5,4% e de 95% de preservação do nervo facial, mudando então o prognóstico cirúrgico da patologia trazendo uma dramática redução na morbidade e na mortalidade e melhorando sensivelmente a qualidade da função do nervo facial (apud Yasargil 1999) (26).

A integridade do nervo facial é possível hoje na grande maioria dos casos operados e está diretamente relacionado com o tamanho do tumor. As técnicas cirúrgicas mais refinadas com a introdução de instrumental mais

adequado, monitorização intra operatória do nervo facial e do nervo auditivo, aspiradores ultrassônicos fizeram com que a técnica cirúrgica ficasse muito mais segura. Nos dias de hoje, o grande desafio é a preservação da audição, sem alterar as finalidades maiores da cirurgia que são a baixa morbidade e mortalidade, a exérese total do tumor e a preservação do nervo facial.

A cirurgia do neuroma do acústico tem sido objeto de muitas publicações por otorrinolaringologistas e neurocirurgiões, com grandes discussões principalmente quanto à via de acesso, as complicações trans e pós operatórias, os tumores residuais e recidivas após sua ressecção e a preservação da audição. Cinco vias de acesso com algumas variações, podem ser utilizadas para exérese dos tumores de nervo acústico, cada uma com suas particularidades com relação a vantagens e desvantagens. Podemos dividir a abordagem do meato acústico interno, do ângulo ponto cerebelar em:

- Pré sigmoideas
- Retro sigmoideas
- Supra-temporais
- Combinadas

As pré sigmoideas são:

- A translabiríntica;
- A retrolabiríntica.

As Retrosigmoideas são:

- Sub-occipital;
- Fossa posterior.

As supras temporais são:

- Fossa média;
- Fossa média ampliada.

As combinadas são uma combinação de quaisquer das anteriores.

O objetivo deste trabalho é relatar os achados de sinais e sintomas em 825 casos de schwannomas vestibulares submetidos a cirurgia no período de 1981 a 2006, descrevendo os aspectos do diagnóstico clínico, audiológico, de imagem, as técnicas cirúrgicas utilizadas e suas complicações peri e pós cirúrgicas, propondo a metodologia para diagnóstico e tratamento.

## MÉTODOS

Foram estudados retrospectivamente, por análise detalhada de prontuários, oitocentos e vinte e cinco (825) pacientes com diagnóstico de schwannoma vestibular submetidos à cirurgia no período de janeiro de 1984 à agosto de 2006. Foram submetidos à exérese sistematicamente

pela mesma equipe e pelo mesmo cirurgião principal, a grande maioria dos pacientes foi encaminhada à equipe já com o diagnóstico firmado por colegas do serviço ou de outros locais.

Todos os pacientes foram submetidos à nova anamnese e exame otorrinolaringológico e neurológico completo.

Foram igualmente submetidos à:

- Audiometria tonal
- Índice de Reconhecimento de Fala (IRF) usando mono e dissilábicos
- Audiometria de tronco cerebral (quando o limiar audiométrico permitir essa possibilidade)
- Tomografia computadorizada de osso temporal
- Ressonância magnética de crânio.

Foram tabulados para o presente estudo:

Os seguintes dados clínicos através da história clínica:

- Idade por ocasião do diagnóstico
- Sexo
- Lado
- Queixa principal
- Tempo de instalação da queixa principal
- Tamanho
- Outros sinais e sintomas.

Foram indagados e/ou pesquisados os seguintes sintomas e sinais associados: hipoacusia, zumbido contínuo, zumbido inconstante, vertigem, tonturas e ou instabilidades, cefaleias, algias faciais, otalgias, hipoestésias face, hipoestesia referida na zona de Ramsay-Hunt ou no conduto auditivo externo, sinal de Hitselberger presente, paralisias faciais, espasmos faciais, plenitude auricular, dores oculares, sinais de hipertensão craniana e neuralgias.

Os resultados de audiometria foram classificados por nós da seguinte forma:

- Audiometria tonal (média das frequências de 250; 500; 1000; 2000; 4000; 6000)
- disacusia profunda – acima de 90dBHL
- disacusia severa - acima de 70 dBHL
- disacusia moderada - de 51 a 70 dBHL
- disacusia leve - de 26 a 50 dBHL
- normal - até 25 dBHL

Para a avaliação do tamanho do tumor, foi adotada a classificação descrita na introdução deste estudo valendo-se de exames de ressonância magnética de ouvidos.

Estes dados foram correlacionados levando-se em consideração:

- O comprometimento do limiar auditivo e classificação do tamanho do tumor



- O comprometimento do IRF e classificação do tamanho do tumor

Com vistas à técnica operatória foram utilizadas as seguintes vias cirúrgicas:

- Via translabiríntica
- Via retrolabiríntica
- Via fossa média
- Via combinada fossa posterior e translabiríntica (24).

## RESULTADOS

Dos pacientes estudados 467 (56,6%) eram mulheres e 358 (43,4%), homens. Foram operados 398 (48,2%) lados direitos e 427 (51,8%) lados esquerdos.

Quanto à queixa principal, 656 (79,5 %) pacientes apresentavam surdez progressiva unilateral,

67 (8,1%) tinham zumbido, 48 (5,8%) apresentavam surdez súbita como principal queixa. Vertigem (5,1%), paralisia facial (1%), espasmo hemifacial (0,4%) e hipossensibilidade do meato acústico interno (0,1%) foram queixas menos frequentes (Gráfico 1).

Quanto ao tempo de instalação da queixa principal no momento do diagnóstico, 94 (11,4%) menos de 6 meses, 170 (20,6%) entre 6 meses e um ano e 561 (68%) tinham mais de um ano de sintoma (Gráfico 2).

Quanto à idade do paciente por ocasião de diagnóstico (Gráfico 3).

Outros sinais e sintomas foram encontrados associados ao sintoma principal e são apresentados em valor absoluto no Gráfico 4.

Sobre a Perda Auditiva no lado acometido, disacusia profunda estava presente no momento da cirurgia em 220 (26,7%) dos pacientes, severa em 261 (31,6%), moderada em 279 (33,8%), leve em 53 (6,4%) e 12 (1,5%) apresentavam limiares normais.

Quanto ao IRF de dissílabos no lado acometido: 146 (17,7%) apresentavam 100%, 212 (25,7%) apresentavam de 70 a 99%, 241 (29,2%) dos pacientes tinham IRF de 50 a 69%, 97 (11,8%) pacientes de 30 a 49% e 129 pacientes tinham IRF abaixo de 30%.

A Eletronistagmografia foi realizada em 511 casos e os resultados encontrados são descritos à seguir:

- Normal – 161 (31,5%)
- Hiporreflexia do lado do tumor – 97 (19%)
- Hiporreflexia do lado contrário ao tumor – 67 (13,1%)

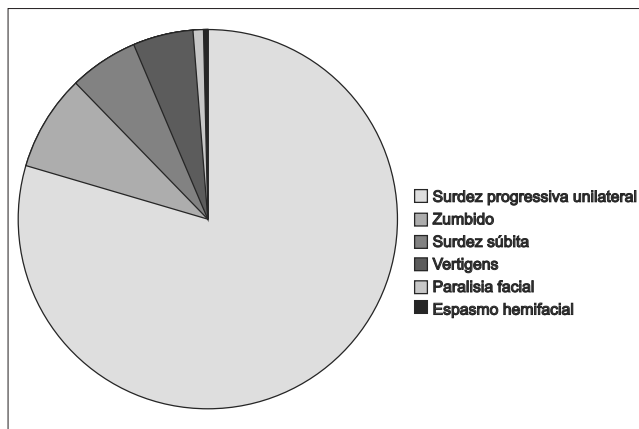


Gráfico 1.

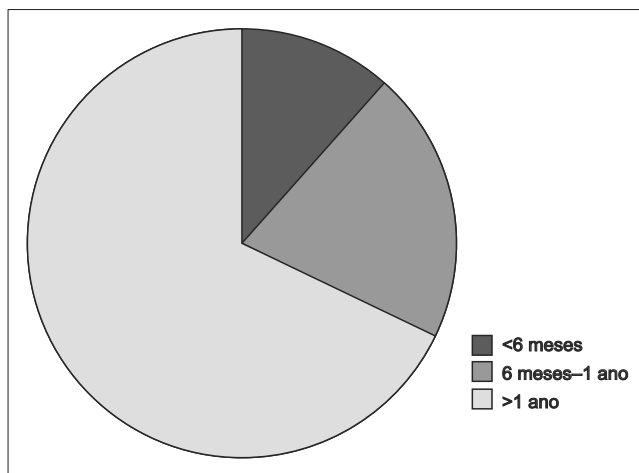


Gráfico 2.

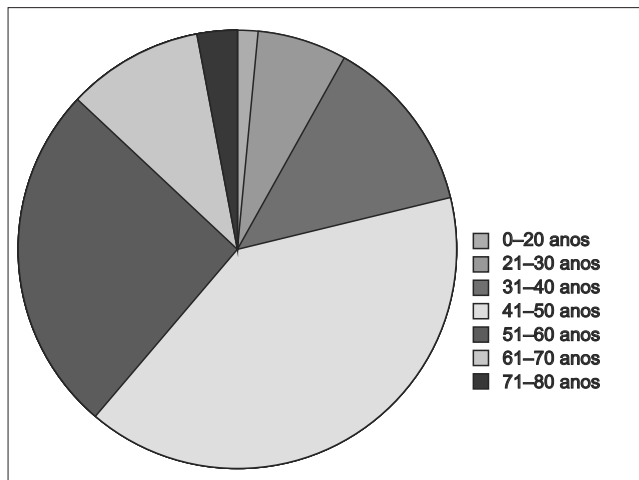


Gráfico 3.

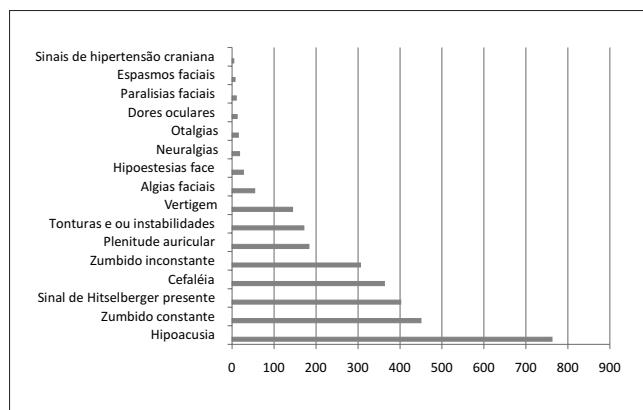


Gráfico 4. Sinais e sintomas.

- Hiperreflexia do lado do tumor – 45 (8,8%)
- Hiperreflexia do lado contrário ao tumor -65 (12,7%)
- Arreflexia – 34 (6,5%)
- Sinais de alteração central – 42 (8,2%)

A audiometria de tronco cerebral não foi realizada por limiar auditivo baixo em 333 (40,4%) dos pacientes, apresentou sinais de processo retrococlear em 352 (42,7%), estava normal em 29 (3,5%). Em 111 (13,4%) não havia dados no prontuário.

O tamanho do tumor encontrado no exame de ressonância magnética foi Grau I em 189 (22,9%), Grau II em 401 (48,6%), Grau III em 188 (22,8%) e Grau IV em 47 (5,7%), de acordo com a classificação descrita na introdução.

Correlacionou-se o tamanho do tumor com o comprometimento auditivo, os dados são detalhados no Gráfico 5 em porcentagens.

Quanto ao Tratamento Cirúrgico a via translabiríntica foi utilizada em 704 (85,3%) pacientes, em 93 (11,3%) a via retrolabiríntica foi a escolhida, a via fossa média em 6 (0,7%) e a via combinada em 22 (2,7%) dos casos.

A exérese total do tumor foi realizada em 813 casos (98,5%) e exérese parcial programada em 12 casos (1,5%).

Como complicações pós operatórias imediatas (até 1 mês após a cirurgia) ocorreu: fístula líquórica em 46 (5,5%) pacientes, hipertensão intracraniana em 8 (1%) ,hemorragia intracraniana em 6 (0,9%) casos,síndrome cerebelar em 6 (0,9%), meningite em 45 (5,4%) e quatro casos de óbito (0,5%)

Quanto a função do nervo facial no 10o. P.O. (25) : grau V ou VI em 167 (20,2%), grau II, III ou IV – 212 (25,7%)e Grau I em 446 (54,1%) pacientes.

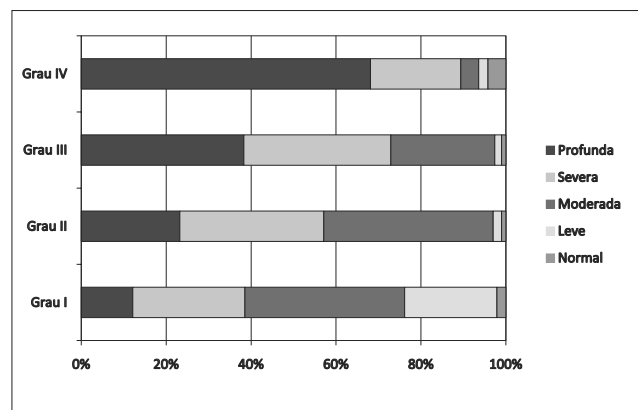


Gráfico 5. Correlações entre tamanho do tumor e comprometimento auditivo.

A função do nervo facial 16 meses após a cirurgia estava normal em 617 (74,8%) pacientes, grau II em 89 (10,8%), grau III em 27 (3,3%), grau IV em 25 (3%), grau V em 36 (4,4%) e grau VI em 31 (3,7%) pacientes.

A função auditiva 90 dias após a cirurgia nos 93 casos retrolabirínticos quanto aos limiares audiométricos permaneceu inalterada em 45 (48,4%) pacientes, piorou em 7 (7,5%) e evoluiu para anacusia em 41 (44,1%) dos pacientes. Quanto à discriminação auditiva (dos casos nos quais a audição foi preservada) permaneceu inalterada em 40 (88,9%) e piorada em 5 (11,1%).

Avaliação quanto à recidiva ou tumor após pelo menos 5 anos de seguimento pós operatório:sem sinais de recidiva ou tumor residual em 813 casos (98,5%), tumor residual em 12 casos (exérese parcial programada - 1,5%)

## DISCUSSÃO

### Sinais e Sintomas Audiológicos

A surdez unilateral com evolução progressiva inaugura a história clínica em torno de 90% dos casos segundo a maioria dos autores. Nos achados desta amostra aconteceu em cerca de 80% dos casos como queixa principal que levou o doente ao médico. Algumas vezes ela pode aparecer subitamente ou agravar-se subitamente em nossa casuística este achado foi em 6% dos casos.Segundo SAUVAGET 3 a 23% dos neurinomas levam a surdez súbita, enquanto apenas 2% dos casos de surdez súbita levam ao diagnóstico de neurinoma (19).

Nem sempre existe relação entre o grau da perda auditiva e o estadio anatômico de evolução da afecção, esta afirmação foi calcada nos achados correlacionando

o tamanho do tumor de acordo com a classificação utilizada e o limiar audiométrico e a discriminação auditiva. Se examinarmos os resultados referentes a este item poderemos observar que apesar dos tumores maiores, em uma visão global, apresentarem maiores índices que acometimento do limiar audiológico, existem nos 3 grupos casos de tumores pequenos com grandes comprometimentos e tumores grandes com pequenos comprometimentos.

Ao analisarmos a discriminação auditiva vamos perceber mais claramente que o comprometimento da discriminação não é proporcional ao tamanho do tumor.

Nos casos estudados o diagnóstico foi realizado na maioria das vezes entre 41 e 60 anos de idade (66%) o que corrobora com a literatura internacional.

Sessenta por cento dos casos eram do sexo feminino o que coincide também com a literatura internacional sobre a maior incidência entre as mulheres.

A plenitude auricular é pouco frequente, em nossa série não foi encontrado em nenhum caso como primeiro sintoma porém apareceu em 22,2% das histórias clínicas. Ela é frequentemente associada a uma surdez flutuante.

A confusão com uma hidropsia labiríntica ou com uma disfunção vascular, se os indivíduos já tiverem uma certa idade, pode ser causa importante de retardo do diagnóstico.

Os acúfenos geralmente de timbre agudo representam o segundo sintoma por ordem de frequência como queixa principal isolada (8,1%).

Contínuos ou esporádicos associados à surdez aparecem em aproximadamente 90% dos casos e quase sempre unilateral.

As vertigens, essencialmente posicionais, só representam o sintoma inicial em aproximadamente 5% dos doentes. Como queixa associada os problemas de equilíbrio muito variáveis desde instabilidades até vertigem rotatória franca aparecem em 40% dos doentes. Na literatura existem relatos variáveis quanto aos distúrbios de equilíbrio, segundo alguns autores podem inaugurar a história clínica em 15% dos casos.

São igualmente encontrados na história, cefaleias (40%), algias faciais, otalgias, estritamente isoladas. Ainda menos frequentes são as paralisias, espasmos, disestesias da face, dores oculares e sinais de hipertensão craniana. Atualmente podem representar estágios complicados da moléstia.

As sensações subjetivas relacionadas ao nervo trigêmeo descritas pelos pacientes se resumem a uma sensação de engrossamento, limitada à bochecha, mas podendo igualmente afetar o campo trigemelar na sua totalidade.

A neuralgia do trigêmeo, em regra associada a uma certa diminuição da sensibilidade facial, pode existir, mas representa raramente um sintoma característico.

### **Alterações do nervo facial**

A revisão da literatura permite encontrar um comprometimento funcional facial pré-operatório em 10% a 30% dos neurinomas, em média. Em nossa série somente 2,2% dos casos apresentaram este sinal.

Em nossa amostra a paralisia não era completa e se tratava de uma paresia que se manifestou por uma assimetria pouco evidente dos músculos inferiores, uma diminuição do sulco nasolabial apreciável somente durante a mímica, mas sem nenhuma perda aparente da força ou da simetria dos movimentos forçados. Temos a comentar que a exploração funcional do nervo facial (estimulação simples, medida do tempo de latência ou eletromiografia) pode revelar um comprometimento subclínico, porém não tínhamos este dado na maioria de nossa série e não o consideramos.

### **Alterações do nervo intermediário de Wrisberg**

A alteração do nervo intermediário de Wrisberg pode corresponder de forma isolada ou associada: a um distúrbio do paladar por elevação do limiar eletrogustométrico dos 2/3 anteriores da língua (não observado em nossos casos); a uma redução da secreção lacrimal explorada pelo teste de Schirmer (não observado em nossos casos), pelo reflexo nasolacrimal (não realizado na maioria de nossa série) e por uma redução da sensibilidade da zona de Ramsay-Hunt. Este sinal foi encontrado como sintoma inaugural em 1 caso, acompanhando o sintoma principal em 9,5% dos casos e encontrado em exame físico em 48,7% de nossa série. Este dado é de extrema importância uma vez que o sinal de Hitselberger foi positivo em nossa série em quase 50% dos casos o que o torna de extrema utilidade na propedêutica, muito mais do que outros exames alardeados como úteis no diagnóstico como a eletroneurorregistografia, que em nossa série não mostrou evidência de utilidade diagnóstica nesta doença.

Sintomas clínicos em relação com o comprometimento dos IX, X, XI e XII pares cranianos são excepcionais.

Problemas da fonação e de deglutição (IX e X) são observados em alguns casos e sua presença indica sempre um desenvolvimento avançado do tumor e uma extensão inferior, porém em nossa série nenhum caso foi encontrado.

A cefaleia (44% no presente estudo) é um sintoma frequentemente referido.

Os tumores volumosos são os grandes provocadores destas cefaleias.

Tardiamente, elas podem ser o primeiro sinal de uma hipertensão intracraniana. Como dado isolado é difícil considerá-lo uma vez que existem inúmeras outras causas de cefaleias e que a mesma é sintoma comumente referido na espécie humana.

### **Alterações Cerebelares**

A incoordenação cerebelar é rara e se apresenta essencialmente como uma ataxia encontrada no lado correspondente ao tumor, nenhum caso foi encontrado em nossos pacientes.

Todos os sintomas e sinais tem suas variações na literatura médica, uma vez que as amostras estudadas apresentam grandes variabilidades de país para país, devido à possibilidade diagnóstica mais avançadas em alguns centros, a possibilidade de acesso à centros de saúde mais precoce e mais universalizada, ao nível de informação da população quanto aos seus problemas de saúde, e à formação dos médicos generalistas e especialistas com vistas a afastar a doença sempre que houver queixa de hipoacusia nas histórias clínicas.

### **Quanto ao exame Físico Geral**

O exame físico geral pode, na Síndrome de Von Recklinghausen, ou neurofibromatose tipo II, mostrar desde vários neurofibromas em outras regiões do corpo, como manchas na pele, de cor achocolatada. Nestes casos podemos encontrar neurinomas do acústico bilaterais. Tivemos em nosso estudo 3 casos de tumores bilaterais, classificados como neurofibromatose do tipo II.

Quanto ao diagnóstico armado, a audiometria tonal continua sendo um exame de base, os testes supraliminares clássicos, bem como a audiometria de Bekesy, perderam seu interesse depois do advento da impedanciometria e dos potenciais evocados.

Numa revisão bibliográfica ampla de vários autores (Brackmann, Sterkers, Portmann), o limiar tonal médio

determinado nas frequências 500, 1.000, 2.000 e 4.000 Hz é de 72dB, sem levarmos em consideração os estádios evolutivos.

Com relação aos estádios evolutivos temos os seguintes limiares médios:

- 61 dB para neurinomas intracanaliculares;
- 73 dB para estádios II;
- 71 dB para estádios III;
- 74 dB para estádios IV.

Uma queda abrupta para os sons agudos a partir da frequência de 4.000, com ou sem perda de mais de 25 dB para as frequências de conversação, é o que mais frequentemente encontramos.

### **Audiometria Vocal**

O teste de discriminação vocal é essencial e, na maioria das vezes se encontra alterado, mostrando baixos índices. Em nossa série, 72,6% dos casos se encontrava acima de 50%. Sua relação com o tamanho do tumor não é evidente.

Os neurinomas do acústico manifestam-se, no plano vestibular, por uma síndrome deficitária. Este déficit se estabelece progressivamente e é camuflado pelo poder de adaptação do sistema vestibular. Esta avaliação pode ser realizada por provas pendulares e calóricas.

Em nossa série o estudo otoneurológico foi realizado nos casos com queixas de distúrbios de equilíbrio, porém apresentaram resultados não consistentes que permitissem suspeita diagnóstica evidente. Atualmente este exame foi também suplantado pelos potenciais evocados auditivos no diagnóstico audiológico do neurinoma do acústico e em nossa opinião a eletroneistagmografia isolada não se constitui exame que deve ser colocado na rotina da propedêutica destes tumores.

### **Diagnóstico por Imagem**

A comprovação da lesão por imagem é essencial para se firmar o diagnóstico e deve sempre ser realizado quando houver suspeita clínica e audiológica de patologia de ângulo ponto-cerebelar.

O exame por imagem proporciona o diagnóstico do processo expansivo do ângulo ponto cerebelar, estima o tamanho do tumor; fornece informações sobre a existência de uma eventual repercussão sobre a dinâmica do líquido cefalorraquidiano.



A Ressonância Magnética é sem dúvida o exame de escolha na suspeita de uma patologia de ângulo ponto-cerebelar. Quando realizado com contraste (gadolinium) dá uma fidedignidade de praticamente 100%, mesmo para os pequenos tumores. Em T1 o schwannoma apresenta sinal intermediário e há intenso realce na fase com contraste. Quando ponderada em T2 ele pode não aparecer, ou haver uma supressão na região em que está localizado, esta fase também é útil para detectar a relação entre o tumor, o CAI, o ouvido interno e os pares cranianos adjacentes com base nestes resultados a conduta atual do grupo no diagnóstico do tumor de ângulo ponto-cerebelar é a seguinte:

Após a história clínica constatação audiométrica de uma perda auditiva neurossensorial, principalmente assimétrica:

- realiza-se um potencial evocado de tronco cerebral (BERA) e ressonância magnética com contraste. A RNM pode ser utilizada como único exame se o BERA for encarecer ou retardar o diagnóstico. Com o diagnóstico já feito temos a necessidade de uma tomografia computadorizada de osso temporal, com interesse para conduto auditivo interno e com contraste, para planejamento cirúrgico principalmente a posição do bulbo jugular com relação ao meato acústico interno.

O médico não deve nunca negligenciar os sintomas ou sinais suspeitos de um tumor do acústico, principalmente no que diz respeito as disacusias neurossensoriais em qualquer frequência, zumbido unilateral ou hiporreflexias vestibulares, esgotando o diagnóstico, pois no encontro precoce do tumor está o melhor prognóstico do tratamento cirúrgico do mesmo.

### Quanto ao tratamento

Nos 825 casos consecutivos as técnicas cirúrgicas utilizadas foram eficientes na exérese total do tumor, exceto em doze casos de neurofibromatose com neurinoma bilateral nos quais foi programada uma ressecção parcial com intuito de descomprimir o tronco cerebral que se encontrava rechaçado pela massa tumoral e nos quais a audição e a função facial desejavam ser mantidas o maior tempo possível, uma vez que a doença bilateral levará a disfunção com sua evolução.

As complicações pós operatórias imediatas foram encontradas em 13,3% dos casos:

Fístulas liquóricas (5,5%) foram tratadas com punção lombar contínua por 3 dias, curativo compressivo e tratamento da meningite que acompanhou todos os casos. Em todos os casos a fístula fechou e a infecção foi controlada e os resultados cirúrgicos ficaram inalterados.

Nos casos em que sinais clínicos e tomográficos mostraram hipertensão intracraniana (1%) e hemorragia (0,9%) foi realizada reexploração via retrosigmoídea com solução do problema. Estes casos tratavam-se de tumores grau III sendo que em dois deles foi usado a via combinada (retro e pré sigmoídea). O índice de mortalidade na série foi de 4 (0,5%). Estes achados contrastam com o prognóstico cirúrgico até a década de 70 em nosso meio.

A função do nervo facial, que em nossa opinião é o mais fator importante após a retirada total do tumor e a ausência de complicações gerais no paciente, foi conseguida nos graus I, II e III na graduação de HOUSE- BRACKMANN em 90% dos casos, com grau I em 74% dos casos demonstrando a alta eficiência da técnica neste sentido. A paralisia total ocorreu em 3,7% dos casos, episódios de disfunção mais grave ocorreram naqueles tumores grandes (grau III ou IV) em que foi necessário enxerto de nervo em fossa posterior. No pós operatório precoce o comprometimento facial é maior, com evolução para a melhora após 1 ano, demonstrando que o comprometimento inicial reflete a manipulação cirúrgica do nervo, levando à paresia reversível.

Um dos achados mais estimulantes foi nos casos em que a técnica retrolabiríntica foi utilizada e que a função auditiva foi preservada: 50% dos casos. A via retrolabiríntica representará o futuro na cirurgia do neurinoma do acústico quanto à preservação da audição.

Não houve sinais de recidiva do tumor nos casos estudados.

### CONCLUSÕES

- 1) A hipoacusia é o primeiro sintoma da presença da doença em quase a totalidade dos casos. É do tipo neurossensorial, assimétrica .
- 2) O tamanho do tumor não é proporcional ao comprometimento do limiar auditivo e da discriminação.
- 3) A Ressonância Magnética foi o exame principal para o diagnóstico definitivo nesta amostra.
- 4) A técnica translabiríntica é uma técnica segura pelo pequeno número de complicações trans e pós operatórias, todas contornáveis, e pode ser usada isoladamente ou combinada nos casos de tumores muito grandes.
- 5) As técnicas empregadas foram seguras quanto à preservação da função facial.
- 6) A via retrolabiríntica demonstrou ser de utilidade nos tumores pequenos com 50% de preservação de audição e os autores a adotarão em tumores que apresentem bom limiar e discriminação.

---

**REFERÊNCIAS BIBLIOGRÁFICAS**


---

1. Woellner RC, Schuknecht HF. Hearing loss from lesions of the cochlear nerve: an experimental and clinical study. *Trans Am Acad Ophthalmol Otolaryngol.* 1955;59(2):147-9.
2. Stewart TJ, Liland J, Schuknecht HF. Ocult schwannomas of the vestibular nerve. *Arch. Otolaryngol.* 1975;110(2):91-95.
3. Sandifort E. *Observationes anatomicae-pathologicae, vd Eryck P, Vygh D, Lugduni Batavorum 1777.*
4. Bento RF, Miniti A, Marone SAM. *Tratado de Otologia.* São Paulo, EDUSP, 1998.
5. Cushing H. *Tumors of the nervus acusticus and the syndrome of cerebellopontine angle,* Philadelphia, Saunders, edit., 1917.
6. Revilla AG (1948), apud Dykstra PC (1964).
7. Dykstra PC. The pathology of acoustic neuromas. In: House WF. *Monograph- Transtemporal Bone Microsurgical Removal of Acoustic Neuromas.* *Arch Otolaryngol.* 1964;80:751-2.
8. House WF. Transtemporal bone microsurgical removal of acoustic neuromas: report of cases. *Arch. Otolaryngol.* 1964;80:617-667.
9. Pulec JL, House W, Britton Jr BH, Hitselberger WE. - A system of management of acoustic neuroma based in 364 cases. *Trans Am Acad Ophthalmol. Otolaryngol.;* 1971;75:48-55.
10. Schoemaker MJ, Swerdlow AJ, Ahlbom A, Auvinen A, Blaasaas K, Cardis E, Christensen HC, Feychting M, Hepworth SJ, Johansen C, Klæboe L, Lonn S, Mc Kinney PA, Muir K, Raitanen J, Salminen T, Thomsen J, Tynes T. Mobile phone use and risk of acoustic neuroma: results of the interphone case-control study in five North European countries. *BRJ Cancer.* 2005;93(7):842-8.
11. Takebayashi T, Akiba S, Kikuchi Y, Taki M, Wake K, Watanabe S, Yamaguchi N. Mobile phone use and acoustic neuroma risk in Japan. *Occup Environ Med.* 2006;63(12):802-7.
12. Tato JM, Venturini N, Ganança M, Anicet A, Antoni-Candela F, Linden A. Diagnóstico e tratamento do neurinoma do acústico. *Rev Bras Otorrinolaringol.* 1970; 36:107-117.
13. Souza OG, Inácio AA, Cabral FG, Carneiro FA, Nunes CA. Neurinoma do Acústico. *Rev Bras Otorrinolaringol.* 1974;40:157-161.
14. Souza OG, Santos SP, Inácio AA, Barbosa VC, Cabral FG. Otoneurocirurgia do meato acústico interno. *Rev Bras Otorrinolaringol.* 1974;38:200-206.
15. Souza NJA, Guimarães RES, Guimarães HA, Cadar A, Coelho CEC. Neurinoma do Acústico. *Rev Bras Otorrinolaringol.* 1976;42:35-37.
16. Bento RF, Caropreso CA, Miniti A. A via translabiríntica na cirurgia do neurinoma do acústico. *Rev Bras Otorrinolaringol.* 1989;55:57-63.
17. Bento RF, Brito RV, Sanchez TG, Miniti A. The transmastoid retrolabyrinthine approach in vestibular schwannoma surgery. *Otolaryngol Head Neck Surg.* 2002;127 (5):437-41.
18. Souza OG, Siqueira JM. Conclusões e recomendações da 1a. Conferência Internacional de neuroma do acústico. *Rev Bras Otorrinolaringol.* 1992;58:257-259.
19. Sauvaget E, Kici S, Kania R, Herman P, Tran Ba Huy, P. Sudden Sensorineural hearing loss as a revealing symptom of Vestibular Schwannoma. *Acta Otolaryngol.* 2005;125(6):592-5.
20. Linskey ME, Lunsford LD, Flickinger JC. Radiosurgery for acoustic neuromas: early experience. *Neurosurgery* 26:736-745, 1990
21. Flickinger JC, Lunsford LD, Coffey RJ. Radiosurgery for acoustic neurinomas. *Cancer.* 1991;67:345-353.
22. Ballance C (1907), apud House WF. Transtemporal bone microsurgical removal of acoustic neuromas: report of cases. *Arch. Otolaryngol.* 1964;80:617-667.
23. Panse D (1904), apud House WF. Transtemporal bone microsurgical removal of acoustic neuromas: report of cases. *Arch. Otolaryngol.* 1964;80:617-667.
24. Hitselberger WE, Pulec JL. Trigeminal nerve (posterior root) retrolabyrinthine, transtentorial, approach to the brainstem. *Otolaryngol Head Neck Surg.* 1991;104:130-131.
25. House JW, Brackmann DE. Facial nerve grading system. *Otolaryngol. Head Neck Surg.* 1985;93:146-147.
26. Yasargil MG. Legacy of microneurosurgery: memoirs, lessons, and axioms. *Neurosurgery.* 1999;45:1025-91.