

# *Prótese Implantável de Condução Óssea (BAHA): Relato de Caso*

## *Implanted Prosthetics Osseous Conduction (BAHA): Reported Cases*

*Izabella Vince Garcia Pedriali\**, *Maurico Buschle\*\**, *Rita de Cássia Mendes\*\*\**,  
*André Luiz Ataíde\*\*\*\**, *Rodrigo Pereira\*\*\*\*\**, *Trissia Maria Farab Vassoler\*\*\*\*\**,  
*José Fernando Polanski\*\*\*\*\**, *Angela Ribas\*\*\*\*\**, *Claudia Mittelmann Stumpf\*\*\*\*\**,  
*Raquel Alves Nobre\*\*\*\*\**, *Roberta Daroit\*\*\*\*\**.

\* Mestre em Distúrbios da Comunicação. Fonoaudióloga.

\*\* Mestre em clínica cirúrgica da UFPR. Professor adjunto no depto OFT-ORL da UFPR.

\*\*\* Mestre em Clínica Cirúrgica - UFPR. Médica Otorrinolaringologista do Hospital de Clínicas da UFPR.

\*\*\*\* Médico Otorrinolaringologista. Preceptor em Otolgia na Residência em ORL da Santa Casa de Curitiba e Presidente da Fundação Fisch no Brasil.

\*\*\*\*\* Coordenador da Pós-graduação em Otorrinopediatria do Hospital Pequeno Príncipe. Coordenador da pós-graduação em Otorrinopediatria do Hospital Pequeno Príncipe.

\*\*\*\*\* Especialista em Otorrinolaringologia pela Sociedade Brasileira de Otorrinolaringologia e Cirurgia Cérvico-Facial. Médica Otorrinolaringologista.

\*\*\*\*\* Mestrado em Otorrinolaringologia na Universidade Federal de São Paulo. Preceptor na Residência Médica em Otorrinolaringologia no Hospital Evangélico de Curitiba.

\*\*\*\*\* Doutora em Meio Ambiente e Desenvolvimento Urbano. Fonoaudióloga.

\*\*\*\*\* Especialista em Audiologia. Fonoaudióloga.

\*\*\*\*\* Especialista em Audiologia Clínica e Educacional pelo HRAC-USP. Fonoaudióloga.

\*\*\*\*\* Especialista em Audiologia pela UTP. Fonoaudióloga.

Instituição: Hospital Iguçu.  
Curitiba / PR - Brasil.

Endereço para correspondência: Izabella Vince Garcia Pedriali – Rua Urbano Lopes, 238 - Apto. 1101 - Bairro Cristo Rei - Curitiba / PR - Brasil - CEP: 80035-520 - Telefone: (+55 41) 3527-4327 - E-mail: ipmacedo@uol.com.br

Artigo recebido em 26 de Janeiro de 2010. Artigo aprovado em 2 de Maio de 2010.

## RESUMO

### Introdução:

A Prótese Implantável de Condução Óssea (BAHA) consiste em uma excelente opção na reabilitação auditiva de pacientes com perda auditiva condutiva e mista uni ou bilateral, e sensorineural unilateral. Tem sido uma alternativa vantajosa sobre os aparelhos de condução óssea convencionais e os aparelhos de amplificação sonora individuais (AASI) quando o uso dos mesmos fica impossibilitado pela presença de otite externa crônica de difícil controle clínico.

### Objetivo:

Apresentar o primeiro caso de BAHA realizado no Brasil, após a autorização da ANVISA, para a reabilitação da perda auditiva mista com episódios de otite externa crônica.

### Método:

Paciente do sexo feminino, 50 anos, com perda auditiva de grau moderado à direita e severo à esquerda, zumbido bilateral, decorrente de otosclerose, submetida a quatro cirurgias de estapedotomia e com impossibilidade de uso de AASI devido a otorreia e otalgia bilateral. A avaliação médica e audiológica indicaram o benefício do BAHA. Realizada a cirurgia e implantação do sistema BAHA, a paciente apresentou melhora significativa nos limiares audiométricos, na percepção e discriminação da fala, além de relatar extrema satisfação relacionada ao fator estético.

### Comentários Finais:

O processo cirúrgico do BAHA é seguro, simples e rápido, proporcionando excelentes resultados audiológicos e alto grau de satisfação por parte dos pacientes.

### Palavras-chave:

próteses e implantes, perda auditiva, otite externa.

## SUMMARY

### Introduction:

The implanted prosthetics osseous conduction (BAHA) consists an excellent option in the auditive rehabilitation of the patients with conductive and mixed auditive lost uni or bilateral, and sensoriumneural unilateral. Has been a good alternative over the osseous conduction conventional apparatus and individual sonorous amplification apparatus (ISAA) when the usage of them is impossible because of the chronic external otitis of hard clinic control.

### Objective:

To present the BAHA first case done in Brazil, after the ANVISA's authorization, for the rehabilitation's mixed auditive lost with chronic external otitis episodes.

### Method:

Female gender patient, 50 years old, with auditive lost in moderate degree at right and severe at left, bilateral buzz, originated of otosclerosis, submitted to 04 surgeries, stapedotomy and that can not use the ISAA due to an otorrhea and bilateral otalgia. The medical and audiological evaluation indicated the BAHA benefit. The cirurgy was done and the BAHA system implanted, the patient showed significative improvement in audiometric limens, in perception and speech discrimination, beyond to present extreme satisfaction related to esthetic factor.

### Comments Finais:

The BAHA cyrurgic process is safe, simple and quick, offering excellent audiological results and high degree of satisfaction in patients.

### Keywords:

prosthetics and Implants, auditive lost, external otitis.

## INTRODUÇÃO

Os implantes osteointegrados foram primeiramente introduzidos à prática clínica na Suécia nos anos 70, e desde então obtiveram ampla aceitação nas áreas da odontologia, cirurgias maxilo-faciais, reconstrutoras e ortopédicas (1). Foi por meio do Sistema *Bone anchored Hearing Aid* (BAHA) originalmente realizado por Tjellstrom e sua equipe em 1977 na Suécia (2), que o potencial dos implantes osteointegrados também ganhou reconhecimento na área da otologia.

O Sistema BAHA constitui-se de duas partes principais: um parafuso de titânio com pilar de sustentação (*abutment*) implantado na cortical do osso mastóideo e uma unidade externa, chamada de processador, que se conecta ao pilar. O processador tem por finalidade captar os sons do ambiente e convertê-lo em energia mecânica, o que se traduz em vibração, sendo transmitida ao pilar que, por sua vez, estimulará a cortical do osso temporal. Esta vibração é absorvida pelo crânio, e estimula diretamente as cócleas sem envolver a condução auditiva aérea, ou seja, o meato acústico externo e orelha média. Em algumas situações especiais, como, por exemplo, nas cirurgias com crianças pequenas, pode-se fazer a cirurgia em 2 tempos: inicialmente colocação do parafuso de titânio e num segundo momento acoplamento do pilar a esse parafuso já osteointegrado.

O parafuso de titânio é implantado cirurgicamente, e este procedimento pode ser realizado sob anestesia local. A colocação do processador deve ser feita somente após o período de osteointegração, três meses para adultos e seis meses nos casos de crianças. O processador é facilmente conectado e desconectado pelo próprio paciente.

Apesar de ser usado na Europa e nos Estados Unidos há longo tempo, no Brasil o sistema BAHA tem uma utilização recente, com escassa publicação nacional e poucos casos operados. A equipe do Centro de Diagnóstico Auditológico do Hospital Iguazu (CDAHI) de Curitiba, foi a primeira a implantar o BAHA após liberação do mesmo pela Agência Nacional de Vigilância Sanitária.

No percurso, a equipe encontrou dificuldades relacionadas à metodologia de avaliação audiológica dos diferentes casos de perda auditiva nos candidatos ao uso do BAHA. Este fato levou ao entendimento de que é emergente o desenvolvimento de um protocolo destinado à avaliação audiológica e acompanhamento de pacientes candidatos ao procedimento.

O presente estudo tem como objetivo apresentar o primeiro caso de BAHA realizado no Brasil, após a

aprovação do sistema BAHA pela ANVISA, cirurgia esta realizada pela equipe do Hospital Iguazu, e descrever o protocolo utilizado no serviço. A pesquisa foi aprovada pelo Comitê de Ética da Universidade Tuiuti do Paraná sob número CEP-UTP 047/09, e a paciente assinou termo de consentimento livre e esclarecido que permite a divulgação dos achados audiológicos e imagens aqui apresentados.

## REVISÃO DA LITERATURA

A indicação do sistema BAHA se faz para pacientes com perdas auditivas condutivas e mistas. A média da via óssea nas frequências de 0,5, 1, 2 e 3 kHz deve ser melhor ou igual 45 dBNA, para o processador acoplado ao pilar, ou até 65 dBNA para o processador de caixa. Uma indicação mais recente é para pacientes com perdas auditivas sensorineurais unilaterais ou *Single Sided Deafness* (SSD) que apresentam o ouvido contralateral com média da via óssea igual, ou melhor, que 20 dBNA (3).

Perdas Auditivas condutivas e mistas são desordens altamente prevalentes que podem ser tratadas com técnicas cirúrgicas ou reabilitadas através do uso de aparelho de amplificação sonora individual (AASI). Entretanto existe um subgrupo de pacientes os quais, por uma variedade de motivos, entre eles, agenesia ou estenose de meato acústico externo, casos rebeldes aos tratamentos médicos e ou cirúrgicos de otite média crônica, otite externa crônica e mastoidectomia com cavidade aberta, entre outros, não são candidatos a tratamento cirúrgico ou ao uso de AASI.

As próteses de condução óssea tipo tiara, mais indicadas para esta população, apresentam alguns inconvenientes como irritação da pele pela pressão constante no local de apoio, estética extremamente ruim e dificuldade de manter a tiara bem posicionada em crianças, pois é facilmente removível (4). O BAHA pode superar todos estes inconvenientes, pois não causa pressão sobre a pele, é discreto e bem aceito esteticamente e está seguramente fixo ao implante, sempre no local ideal de estimulação (5).

O sistema BAHA apresenta resultados excelentes nos casos de disacusia condutiva e mista, porém apresenta limitações no ganho fornecido ao componente sensorial da perda auditiva mista (6).

## RELATO DO CASO

VLVM, 50 anos, sexo feminino, apresentava perda

auditiva mista de grau moderado à esquerda e severo à direita, ambas com configurações ascendentes e de característica progressiva, tendo como causa a otosclerose bilateral. A paciente compareceu ao CDAHI após ter sido submetida a três cirurgias de estapedotomia à direita e uma cirurgia à esquerda, todas sem sucesso, e consecutiva piora nos limiares auditivos. Referiu zumbido na orelha direita, contínuo, com maior percepção no silêncio, considerado de médio impacto pela escala visual analógica (EVA) e vertigem com a colocação e uso do AASI.

Não fazia uso efetivo de AASI por apresentar otite externa crônica com otorreia e otalgia.

### Avaliação Pré Cirúrgica

Na avaliação pré-cirúrgica foram realizadas consulta médica, avaliação audiológica e psicológica e aplicação do protocolo de avaliação para zumbido compreendendo: escala visual analógica, THI (*Tinnitus Handicap Inventory*), Tyler Activities (aspectos relacionados à concentração, emoções e audição) e Tyler Handicap (fator 1 = social, emocional e comportamental, fator 2 = audição e fator 3 = perspectivas de vida)

Após consulta otorrinolaringológica inicial em que a otoscopia evidenciou otite externa, edema e secreção purulenta no meato acústico externo, devido ao uso de AASI, e membranas timpânicas normais, foi indicado tomografia do ouvido e avaliação audiológica composta por audiometria tonal limiar (Figura 1), logoaudiometria, imitanciometria, PEATE, vectoeletronistagmografia e audiometria em campo livre. Esta última foi realizada em três situações de teste: 1) paciente sem amplificação; 2) com o uso de um testador BAHA que acompanha o Kit do sistema; 3) com a prótese auditiva utilizada pela paciente.

O exame de imagem evidenciou cócleas permeáveis e presença de prótese metálica muito medial no vestíbulo direito.

A avaliação com o testador BAHA foi feita com o processador acoplado ao arco, permitindo à paciente sensação auditiva ocasionada pela vibração do processador (3). Através da audiometria em campo livre foram avaliados os limiares para tons puros, emitidos através de caixa acústica lateral, e teste de discriminação de palavras monossílabas apresentadas lateralmente a 60 dBNA, com ruído competitivo do tipo *speech noise* de 55 dBNA apresentado em frente à paciente. Foi realizado ainda um teste externo, em que a paciente permaneceu com o testador durante um dia, utilizando-o do lado direito durante a manhã e do lado esquerdo durante a tarde.

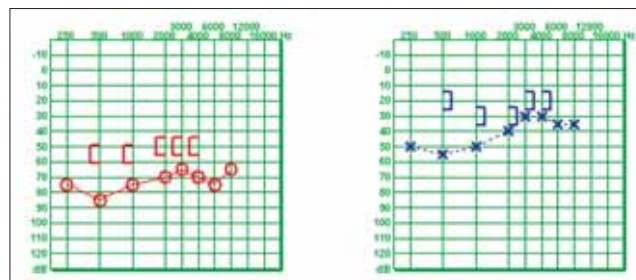


Figura 1. Audiometria tonal limiar pré-operatória - Melhor via óssea na orelha esquerda, lado preferido ao uso do BAHA referido pela paciente.

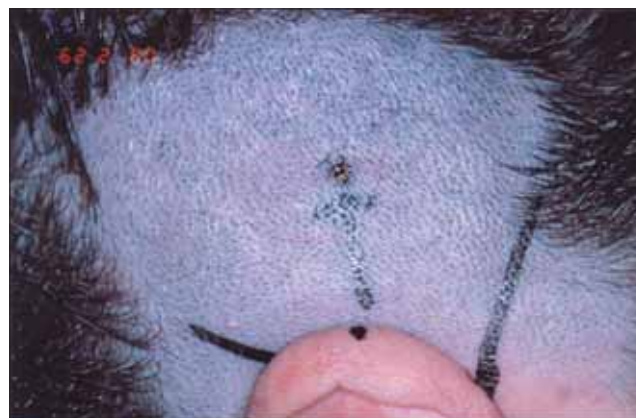

Figura 2. Localização prévia do local onde será fixado o implante.

Após análise dos exames da paciente foi indicado, para o caso, o uso do BAHA Divino da Cochlear, na orelha esquerda, orelha com melhores limiares de via óssea e lado preferido pela paciente durante o teste externo.

Os resultados das avaliações foram explicados e a paciente foi orientada quanto aos riscos e benefícios da cirurgia. A mesma assinou um termo de consentimento e a autorização para a utilização das imagens contidas neste trabalho.

### A Cirurgia

A cirurgia foi realizada no dia 29 de fevereiro de 2008 através do método de 1 tempo, onde o parafuso e o pilar estão unidos e são colocados no mesmo tempo cirúrgico. Foi realizada anestesia local sem nenhuma intercorrência.

### Descrição da técnica cirúrgica

- 1- Paciente sob sedação endovenosa, em decúbito dorsal, com lateralização da cabeça;
- 2- Tricotomia e antisepsia local;

- 3- Infiltração local com solução de adrenalina e lidocaína 1:100000;
- 4- Localização prévia do local onde será fixado o implante, a 5 - 5,5 cm do meato acústico externo sobre uma linha com ângulo de 45° ao eixo horizontal do CAE e marcação da pele com caneta cirúrgica (Figura 2);
- 5- Confeção de retalho quadrangular com pedículo anterior se aprofundando no subcutâneo, porém sem remover o periósteo;
- 6- Incisão na região central do periósteo e divulsão lateral leve desse periósteo;
- 7- Broqueamento com o drill de 3 mm de profundidade, perpendicularmente ao osso e sob irrigação com solução salina;
- 8- Verificação da profundidade da perfuração e possível contato com a dura máter e se ainda há textura de osso, broqueamento com drill de 4 mm;
- 9- Broqueamento com drill "countersink" para alargamento da perfuração ao diâmetro exato do implante (Figura 3);
- 10- Raspagem com bisturi do folículos pilosos do retalho e emagrecimento do subcutâneo do retalho com dermatomo e da regiões adjacentes ao retalho com ajuda de um bisturi comum;
- 11- Fixação do implante de titânio;
- 12- Reposicionamento do retalho com perfuração em sua região central para exteriorização da região externa do implante (Figura 4);
- 13- Sutura do retalho com mononylon 4.0;
- 14- Curativo com botão de silicone e gase vaselinada;
- 15- Curativo externo com faixa.

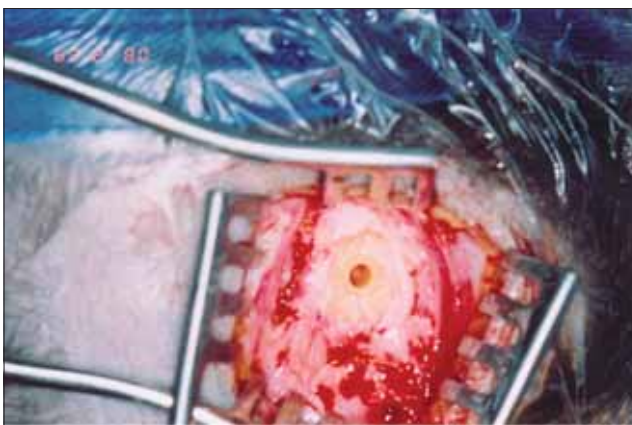
Durante o tempo de espera para a osteointegração, ou seja, três meses, a paciente retornou quatro vezes ao CDAHI para consulta médica onde foram realizadas manutenção do curativo e consulta fonoaudiológica para orientações quanto aos cuidados e higiene do pilar.

#### A colocação do processador e a avaliação pós-cirúrgica

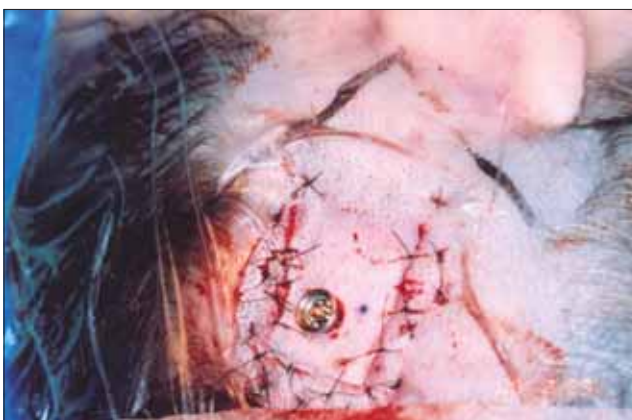Após 3 meses da cirurgia a paciente compareceu à sessão fonoaudiológica para a adaptação do processador e para ser orientada quanto ao manuseio e cuidados com o BAHA. Foi realizada audiometria em campo livre com o uso do BAHA acoplado ao pilar, teste externo e uso do telefone (Figura 5).

A discriminação de palavras foi avaliada após a cirurgia utilizando-se a mesma metodologia de avaliação utilizada anteriormente à cirurgia (Tabela 1).

Em relação à queixa de zumbido foram observados os seguintes resultados:



**Figura 3.** Perfuração do osso aonde será acoplado o pilar.



**Figura 4.** Reposicionamento do retalho com perfuração em sua região central para exteriorização da região externa do implante.



**Figura 5.** Processador Baha acoplado ao Abbutment.

**Tabela 1.** Limiares (dBNA) de audiometria em campo livre e índice percentual de reconhecimento de monossílabas com relação sinal ruído 65/60.

Audiometria em Campo Livre	500 Hz	1000 Hz	2000 Hz	3000 Hz	4000 Hz	Média*	IPRF**
Sem Amplificação	70	50	50	20	20	47,50	84%
AASIOE	35	25	25	25	30	27,5	92%
Testador BAHA OE	20	20	25	15	20	21,25	100%
BAHA OE	30	20	20	15	15	21,25	100%

**Legenda:** \* Média entre as frequências de 0,5, 1, 2 e 3 kHz.

\*\* Índice Percentual de Reconhecimento de fala para monossílabas apresentadas a 60 dBNA do lado esquerdo com ruído competitivo speech noise a 55 dBNA à frente da paciente - relação sinal ruído de 5 dBNA.

**Tabela 2.** Comparação dos limiares de via óssea (VO) pré-cirurgia e limiares de via aérea em campo livre com o uso do BAHA acoplado ao pilar.

	500 Hz	1000 Hz	2000 Hz	3000 Hz	4000 Hz	Média*
Via Óssea OE	20	30	30	20	20	25
BAHA OE	30	20	20	15	15	21,25

**Legenda:** \* Média entre as frequências de 0,5, 1, 2 e 3 kHz.

- O zumbido passou a ter baixo impacto de vida segundo a graduação pela EVA;
- Houve redução de 47% no escore total do THI, sobretudo nos aspectos auditivo e emocional;
- Nas questões pertinentes às atividades da paciente observou-se redução de 30% nos escores relacionados à concentração, emoção e audição.

No questionário de handicap houve redução de apenas 3%, porém quando comparados os escores, separadamente, relacionados ao fator 1 houve melhora de 40% e ao fator 2 de 60%. Houve, portanto, piora no fator 3 (57%).

A paciente referiu menor percepção do zumbido durante todo o tempo de uso do sistema e menor percepção do zumbido pela manhã ao acordar.

## DISCUSSÃO DOS RESULTADOS

Nos casos de otite externa crônica e cavidade mastóidea aberta o uso do molde do AASI, por ocluir o MAE, pode provocar ou agravar o quadro infeccioso, levando a quadros de otorreia persistente (7). Isto faz do BAHA um instrumento vantajoso e com melhor tolerabilidade por não utilizar moldes no MAE (8), fornecendo uso efetivo e contínuo da amplificação sonora.

Atualmente vários métodos de avaliação audiológica estão sendo utilizados, porém estes estão deixando de ser validados ou verificados por não haver um protocolo padrão de avaliação (14).

Ao comparar os resultados audiológicos do BAHA com os do AASI alguns autores demonstram não existir diferença nos resultados audiométricos entre os dois (9, 10), porém há relatos que quanto maior o intervalo aéreo-ósseo (IAO), maior é a vantagem do BAHA em relação ao AASI (11). Esta vantagem foi observada no caso aqui descrito principalmente na frequência de 4000 Hz onde houve diferença de 15 dBNA ao utilizar o BAHA em comparação ao AASI. Além disto, houve melhora na discriminação de palavras de 92% de acertos com o AASI para 100% ao utilizar o BAHA. Outra vantagem do BAHA sobre o AASI foi o uso do telefone. A paciente referiu bastante conforto auditivo, com melhor compreensão ao telefone sem ocorrência de microfonia e voz metálica proporcionada pelo aparelho auditivo.

Esteticamente refere sentir-se mais confortável com o BAHA, pois as pessoas não percebem a presença do mesmo como percebiam a do AASI.

Ao comparar-se o resultado de audiometria em campo livre pré-operatório, realizada com o testador do BAHA, com a pós-operatória, realizada com o BAHA acoplado ao implante, HAKANSSON et al, 1990 (9) relataram melhores limiares de via aérea com o BAHA acoplado ao implante, podendo esta diferença ser de 2 a 15 dBNA, principalmente em frequências agudas onde a atenuação da pele é maior. Em nossa avaliação observamos que apenas na frequência de 500 Hz isto não ocorreu, obtivemos limiar de 10 dBNA pior com o BAHA acoplado ao implante. Nas frequências de 1000 e 3000 Hz não houve diferença entre os dois, e em 2000 e 4000 Hz

nossos achados concordam com os autores citados, onde observamos limiares 5 dBNA melhores com o BAHA acoplado ao pilar quando comparado com o testador acoplado ao arco. Talvez pudéssemos ter melhores limiares com o BAHA já implantado se os ajustes utilizados no processador fossem os mesmos da avaliação pré-operatória, porém isto não ocorreu devido ao desconforto da paciente ao ajustarmos o processador no máximo de ganho, sendo assim, optamos por um ajuste com menos ganho e mais conforto para a paciente na avaliação pós-operatória.

Se analisarmos a média entre as frequências 500, 1000, 2000 e 3000 Hz, os limiares pré-operatórios e pós-operatórios foram iguais, o que nos leva a confiar na avaliação pré-operatória como uma previsão do resultado que será obtido no pós-operatório.

Observou-se que os limiares de via aérea em campo livre com o BAHA superaram a melhor via óssea pré-cirúrgica da paciente, o que LUSTIG e col. (5) chamam de “*overclosure*”. Isto foi observado em 30% dos casos avaliados em seus estudos.

VAN DER POWW e col. (6) explicam que o BAHA Divino pode dar um ganho de até 10 dB também no componente sensorial da perda auditiva, dado este observado em nossa paciente nas frequências de 1000 e 2000 Hz, onde houve um ganho de 10dBNA e em 3000 e 4000 Hz com ganho de 5 dBNA. (Tabela 2).

A melhora do IAO para menos de 10 dB ocorre em 80% dos casos com o uso do BAHA (12).

Observou-se abolição da vertigem e significativa redução da percepção do zumbido nos questionários aplicados concordando com os achados de SÁNCHEZ-CAMÓN e col. demonstrando um efeito positivo do sistema BAHA sobre o sintoma zumbido (13).

---

## COMENTÁRIOS FINAIS

---

A cirurgia de implantação do BAHA é um procedimento seguro e de fácil execução. Por ser um procedimento novo na prática brasileira, foram encontradas algumas dificuldades relacionadas à avaliação audiológica deste paciente, pois ainda não existe uma padronização da metodologia a ser utilizada. Sugerimos a troca de experiências entre os centros que realizam este tipo de atendimento para que, através de uma padronização na avaliação audiológica, possamos comparar resultados e buscar uma melhor qualidade de atendimento. A confiabilidade na avaliação audiológica pré-operatória como previsão de resultado pós-operatório, os excelentes resultados

audiológicos obtidos e o alto grau de satisfação por parte da paciente proporcionado pelo sistema BAHA, faz dele uma alternativa vantajosa na reabilitação das perdas condutivas e mistas quando o uso do AASI fica impossibilitado.

---

## REFERÊNCIAS BIBLIOGRÁFICAS

---

1. Branemark P, Breine U, Lindstrom J, et al. Intra-osseous anchorage of dental prostheses: I. experimental studies. *Scand J Plast Reconstr Surg.* 1969, 3:81-100.
2. Tjellstrom A, Lindstrom J, Hallen O, et al. Ten years of experience with the Swedish Bone Anchored Hearing System. *Ann Otol Rhinol Laryngol Suppl.* 1991, 99:1-16.
3. Audiological Manual Baha. Cochlear Américas.
4. Hakansson B, Tjellstrom A, Rosenhall U. Hearing thresholds with direct bone conduction versus conventional bone conduction. *Scand Audiol.* 1984, 13(1):3-13. *Audiological Manual.*
5. Lawrence R L, Alexander A, Derald E, et al. Hearing Rehabilitation Using the BAHA Bone anchored Hearing Aid: Results in 40 pacientes. *Otology e Neurology.* 2001, 22:328-334.
6. Van Der Pouw CTM, Mylanus EAM, Cremers CWRJ. Percutaneous implant in the temporal bone for securing a bone conductor. *Surgical methods and results. Ann Otol Rhinol Laryngol.* 1999, 108:532-537.
7. Snik AF, Mylanus EA, Cremers CW. The bone-anchored hearing aid: a solution for previously unresolved otologic problems. *Otolaryngol Clin North Am.* 2001, 34(2):365-72.
8. Snik AF, Mylanus EA, Cremers CW. Bone Anchored Hearing Aids in patients with sensorineural hearing loss and persistent otitis externa. *Cion Otolaryngol.* 1995, 20(1):31-5.
9. Hakansson B, Liden G, Tjellstrom A, Ringdahl A, Jacobsson M, Carlsson P, Erlandson BE. Ten years of experience with the Swedish bone-anchored hearing system. *Ann Otol Rhinol Laryngol Suppl.* 1990, 151:1-16.
10. Bance M, Abel SM, Papsin BC, Wade P, Vendramini J. A comparison of the audiometric performance of bone anchored hearing aids and air conduction hearing aids. *Otol Neurotol.* 2002, 23(6):912-9.
11. Mylanus EAM, Van Der Pouw CTM, Snik AFM, Cremers CWRJ. An Intra-individual comparison of the BAHA and air-

conduction hearing aids. Arch Otolaryngol Head Neck Surg. 1998, 124:271-276.

12. Lustig LR, Arts HA, Brackmann DE, Francis HF, Molony T, Megerian CA, Moore GF, Moore KM, Morrow T, Potsic W, Rubenstein JT, Srireddy S, Syms CA 3rd, Takahashi G, Vernick D, Wackym PA, Niparko JK. Hearing rehabilitation using

the BAHA bone-anchored hearing aid: results in 40 patients. Otol Neurotol. 2001, 22(3):328-34.

13. Sánchez-Camón I, Lassaletta L, Castro A, Gavilán J. Quality of life of patients with BAHA. Acta Otorrinolaringol Esp. 2007, 58(7):316-20.