

Mastoidectomia: parâmetros anatômicos x dificuldade cirúrgica

Mastoidectomy: anatomical parameters x surgical difficulty

Anastácio Rodrigues Pereira Júnior¹, Sebastião Diógenes Pinheiro², José Daniel Vieira de Castro³, João Aragão Ximenes Filho⁴, Marcos Rabelo de Freitas⁵.

- 1) Pós-graduação em Otorrinolaringologia. Médico Otorrinolaringologista do SESI.
- 2) Doutor em Otorrinolaringologia pela Faculdade de Medicina da Universidade de São Paulo. Chefe do Serviço de Otorrinolaringologia da Faculdade de Medicina da Universidade Federal do Ceará.
- 3) Doutor em Clínica Médica pela Faculdade de Medicina de Ribeirão Preto da Universidade de São Paulo. Professor Adjunto do Departamento de Medicina Clínica da Faculdade de Medicina da Universidade Federal do Ceará.
- 4) Doutor em Otorrinolaringologia pela Faculdade de Medicina da Universidade de São Paulo. Professor Adjunto do Departamento de Cirurgia da Faculdade de Medicina da Universidade Federal do Ceará.
- 5) Doutor em Cirurgia pela Universidade Federal do Ceará. Pós-doutorado no Grupo Otológico de Piacenza, Itália. Professor Adjunto de Otorrinolaringologia da Faculdade de Medicina da Universidade Federal do Ceará.

Instituição: Serviço de otorrinolaringologia do hospital universitário Wálter Cantídio da Universidade Federal do Ceará.
Fortaleza / CE – Brasil.

Endereço para correspondência: Anastácio Rodrigues Pereira Júnior - Rua Almirante Rufino, 1089, Apto 403 Torre I – Bairro: Vila União – Fortaleza / CE – Brasil – CEP: 60420-075 – Telefone: (+55 85) 3089-5151 – E-mail: anastacioprj5@yahoo.com.br

Artigo recebido em 1º de Junho de 2011. Artigo aprovado em 25 de Junho de 2011.

RESUMO

Introdução: A meninge temporal rebaixada e o/ou seio sigmoide anteriorizado são condições que podem determinar dificuldades cirúrgicas na realização da mastoidectomia.

Objetivo: Correlacionar a medida do prolapso do seio sigmoide e da meninge temporal na tomografia com a dificuldade cirúrgica na mastoidectomia.

Método: As medidas tomográficas de prolapso sigmoide e da meninge temporal foram correlacionadas com presença ou não de dificuldade cirúrgica observados durante o procedimento mastoidectomia de pacientes com otomastoidite crônica (n=30).

Forma de estudo: Coorte contemporânea com corte transversal.

Resultados: Em 10 pacientes, observou-se dificuldade cirúrgica assim distribuída: devido ao prolapso do seio sigmoide (n = 2) ou prolapso da meninge temporal (n = 7) ou ambos (n = 1). Nos pacientes cuja dificuldade cirúrgica foi devido ao prolapso do seio sigmoide, a distância na tomografia da borda anterior do seio sigmoide à parede posterior do canal auditivo externo foi menor que 9 mm. Nos pacientes cuja dificuldade cirúrgica foi devido ao prolapso da meninge temporal, a distância tomográfica desta ao plano superior do osso petroso foi 7 mm.

Conclusão: A distância na tomografia computadorizada entre a meninge temporal e o plano superior do osso petroso 7 mm e uma distância do bordo anterior do seio sigmoide à parede posterior do canal auditivo externo inferior a 9 mm são preditivos de dificuldades cirúrgicas durante a mastoidectomia.

Palavras-chave: tomografia, osso temporal, meninges.

SUMMARY

Introduction: The lowered temporal meninges and/ or anterior sigmoid sinus are conditions that can determine surgical difficulties in performing mastoidectomy.

Objective: To correlate in the tomography the extent of the prolapse of the sigmoid sinus and of temporal meninges with the surgical difficulty in the mastoidectomy.

Method: The tomographic measurements of prolapse sigmoid and of temporal meninges were correlated with the presence or non-presence of the surgical difficulty observed during the mastoidectomy procedure in patients with otomastoiditis chronic (n=30).

Form of study: Contemporary cohort transverse.

Results: In 10 patients were observed surgical difficulty distributed as: due to prolapse of the sigmoid sinus (n = 2) or temporal meninges prolapse (n = 7) or both (n = 1). In patients in which the surgical difficulty was due to sigmoid sinus prolapse, the tomography distance of the anterior border of the sigmoid sinus to posterior wall of external auditory canal was lower than 9 mm. In patients in which surgical difficulty was due to temporal meninges prolapse, the tomographic distance to the upper plane of the petrous bone was 7 mm.

Conclusion: The computerized tomography distance between the temporal meninges and the upper plane of the petrous bone 7 mm and the distance of the anterior border of the sigmoid sinus to posterior wall of external auditory canal was lower than 9 mm are predictive to the surgical difficulties to perform mastoidectomy.

Keywords: tomography, temporal bone, meninges.

INTRODUÇÃO

O osso temporal é um sítio frequente de intervenção cirúrgica. A mastoidectomia seja para resolução de processo infeccioso crônico ou como parte da etapa inicial de acesso ao implante coclear, está entre os procedimentos cirúrgicos mais rotineiros. Dentre as importantes estruturas anatômicas relacionadas com a mastoide, destacam-se o lobo temporal e o seio sigmoide (SS), devido à dificuldade de abordagem cirúrgica que as variações anatômicas de tais estruturas podem determinar (1). Sabe-se que a fossa cerebral média repousa sobre uma fina camada óssea, o tegmen tympani, formando o teto da cavidade timpânica. Em geral encontra-se no mesmo nível ou apenas um pouco abaixo do bordo superior do osso petroso. No entanto, em alguns indivíduos, a mesma situa-se mais inferiormente, adentrando a cavidade mastóidea. Já o seio sigmoide, que normalmente localiza-se em uma posição mais lateral e posterior, podem, eventualmente, localizar-se anteriorizado, projetado para o interior da cavidade mastóidea, condição denominada procidência (2).

As variantes anatômicas normais do osso temporal constituem um problema frequente durante a realização de procedimentos cirúrgicos da mastoide. A procidência do seio lateral ao nível da porção sigmoide reduz o espaço para abordagem pos-auricular do antro mastoide. A meninge do lobo temporal rebaixado interfere para o acesso cirúrgico ao ático e aumenta o risco de formação de fistula liquórica. A previsão dessas condições deve ser estabelecida antes da cirurgia com estudos de imagem de tomografia computadorizada (TC) de alta resolução no sentido de realizar um procedimento cirúrgico eficiente e

seguro (3). O objetivo desse estudo é correlacionar os achados tomográficos de posição do seio sigmoide (SS) e da meninge do lobo temporal (LT) com o grau de dificuldade técnica na realização da mastoidectomia.

MÉTODO

Participaram do estudo trinta pacientes consecutivos, sendo dezessete homens e treze mulheres, com indicação de mastoidectomia para resolução de processo infeccioso crônico do osso temporal, de natureza colesteatomatosa ou não, de ambos os sexos, sem histórico de procedimento cirúrgico otológico anterior, e sem alterações craniofaciais. Todos realizaram TC de osso temporal nessa instituição hospitalar, previamente à intervenção cirúrgica, nos planos coronais e axiais com cortes de 1,5mm de espessura, espaçamento de 1 mm e 120KV/220mAs de potência. O estudo foi aprovado pelo comitê de ética dessa instituição sob número de protocolo 083.10.07.

A altura da meninge do lobo temporal na mastoide correspondia à medida da distância desta a uma reta que tangencia o bordo superior do osso petroso. As medidas eram realizadas diretamente no filme, com régua milimetrada, no corte coronário no plano do conduto auditivo interno, e convertidas à escala apropriada (Figura 1). A posição do SS correspondia à menor distância do seu bordo anterior a parede posterior do canal auditivo externo, conforme observado na imagem tomográfica axial, no plano da porção óssea da tuba auditiva (Figura 2).

Todos os pacientes submeteram-se a

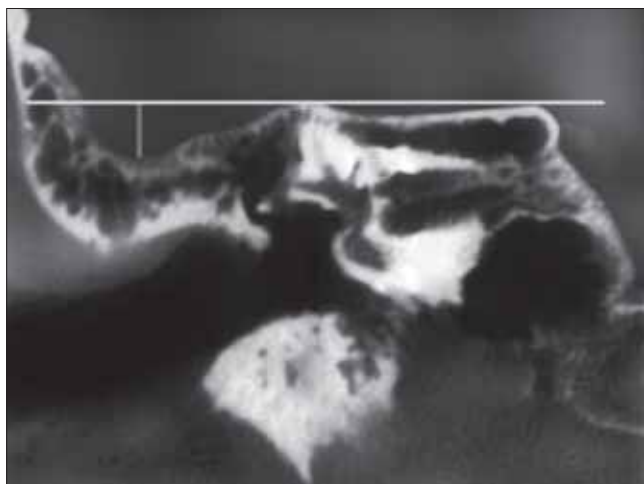


Figura 1. Imagem tomográfica corte coronal demonstrando a medida do prolapso meníngeo.

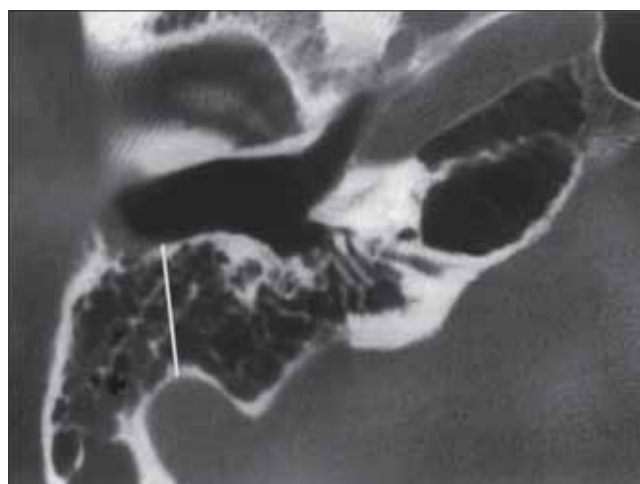


Figura 2. Imagem tomográfica, corte axial, demonstrando a distância do seio sigmoide ao bordo anterior do conduto auditivo externo.

mastoidectomia técnica aberta ou fechada, por dois cirurgiões com grande experiência na realização nesse tipo de cirurgia. A dissecação era estendida até alcançar exposição adequada do antro da mastoide, o canal semicircular lateral e o ático. O procedimento era considerado tecnicamente difícil quando havia necessidade de desvio do tegmen timpani ou do SS. Caso essas estruturas não impusessem nenhum obstáculo à abordagem do antro e do ático, era classificado sem dificuldade técnica. Foi utilizado o teste exato de Fisher no processamento estatístico dos dados disponíveis.

RESULTADOS

Dos trinta participantes do estudo, havia dezessete homens e treze mulheres. A idade variou de 12 a 37 anos (média de 24 anos) Treze pacientes eram portadores de colesteatoma (43,3%) e os demais, otite média crônica não colesteatomatosa. Houve necessidade de mastoidectomia técnica aberta em oito participantes, correspondendo a 26,6% dos casos.

Ao todo dez pacientes, correspondendo a 33,3% do total, apresentaram dificuldade cirúrgica, assim distribuída: duas devido à presença de proclivência do SS, sete em virtude da existência de proclivência da meninge do lobo temporal e um em consequência das duas condições simultaneamente. A distância do SS à parede posterior do CAE variou de 4,7 mm a 18,7 mm (11,8 mm \pm 2,7) (Tabela 1). A medida tomográfica da altura da meninge do lobo temporal na mastoide variou de zero até o máximo de 13 mm (5,57 mm \pm 3,2) (Tabela 1).

Em todos os casos de dificuldade cirúrgica devido a proclivência da meninge do lobo temporal, a medida encontrada foi igual ou superior a sete milímetros. Nas três situações que se constatou dificuldade cirúrgica devido à presença anterior do SS, o valor da medida deste para o conduto auditivo externo (CAE) foi inferior a nove milímetros.

A análise estatística da correlação das medidas tomográficas obtidas X a existência ou não de dificuldade cirúrgica por meio do teste exato de Fisher, obteve uma diferença estatística altamente significativa para dificuldade

cirúrgica para a medida tomográfica da altura da meninge do lobo temporal na mastoide igual ou superior a sete milímetros ($P < 0,001$), e para medida tomográfica da distância do seio sigmoide ao conduto auditivo externo inferior a nove milímetros ($P = 0,0002$).

DISCUSSÃO

A presença de variantes anatômicas impõe maior desafio técnico para os cirurgiões otológicos durante realização da mastoidectomia, seja esta conservadora ou radical. O rebaixamento do lobo temporal aumenta o risco de injúria à dura da fossa média e reduz o espaço para uma adequada exposição do antro e do ático. Na proclivência acentuada pode haver necessidade de derrubada do muro do facial na etapa inicial da mastoidectomia, mesmo nas condições na qual não está formalmente indicada. O posicionamento anteriorizado do SS, por sua vez, favorece a sua injúria, bem como obscurece a visão das áreas mais mediais da mastoide (4). Não há na literatura médica pesquisada estudos que correlacionem o grau de dificuldade cirúrgica na mastoidectomia convencional com medidas tomográficas de ossos temporais, com ênfase na posição do seio sigmoide e da altura da meninge do lobo temporal.

BEATTY et al, (5) compararam as medidas anatômicas e as distâncias de diversas estruturas de ossos temporais formalizados com aquelas obtidas na imagem de tomografia computadorizada de alta resolução. Concluíram que a TC do osso temporal pode produzir imagens diagnósticas, acuradas e altamente detalhadas do canal auditivo interno, vestíbulo, cóclea, aqueduto vestibular, canais semicirculares, ossículos e espaços da orelha média.

THOMASSIM et al, (6) realizaram um estudo retrospectivo de 178 abordagens translabirínticas do ângulo ponto cerebelar com ênfase para existência de prolapso venoso ou meníngeo do osso temporal. Superficialmente o acesso estava reduzido em 43% dos pacientes devido à existência de proclivência do seio lateral em 27 casos ou a proclivência da meninge do lobo temporal em 50 pacientes. A cirurgia foi tecnicamente difícil em 8 pacientes (4,5 % dos casos) com proclivência do seio lateral associado com proclivência meníngea. Números substancialmente inferiores ao encontrado no presente estudo (33%). Acredita-se que tal dife-

Tabela 1. Resultados das medidas (em milímetros) das distâncias entre o seio sigmoide e o conduto auditivo interno e do rebaixamento da meninge temporal.

	Valor máximo	Valor mínimo	Média	Desvio Padrão	Mediana
Rebaixamento da meninge temporal	13	zero	5,5	3,2	6
Distância do SS ao CAE	18,7	4,7	11,8	2,7	11

Nota: SS - Seio sigmoide; CAE - Conduto auditivo externo.

rença seja em decorrência da não pneumatização da mastoide dos pacientes do presente estudo, todos portadores de otomastoidite crônica.

Na literatura médica pesquisada observaram-se critérios diferentes, variando de autor para autor, na definição de procidência, tanto do seio sigmoide quanto para a altura do lobo temporal. No estudo de THOMASSIM considerava-se procidência do SS quando a medida da distância deste para o CAE era inferior a 15 mm, e existência de procidência da meninge do lobo temporal apenas quando não havia nenhum espaço entre a dura e a parede superior do CAE. Já para TOMURA et al, (7) que investigaram a presença de variações anatômicas normais nas imagens de tomografias computadorizadas de 650 ossos temporais normais, encontraram o seio sigmoide anteriorizado em apenas 1,6% dos casos, bem inferior a do presente estudo que foi de 10%. Pelos critérios por eles utilizados, o seio sigmoide estava anteriorizado apenas quando limitava a parede posterior do canal auditivo externo. Nossos resultados suportam evidências de que há dificuldade cirúrgica para uma procidência do SS inferior a nove milímetros e que da mesma forma para o rebaixamento da meninge do lobo temporal maior ou igual a sete milímetros com relação ao plano superior do osso petroso. Acredita-se que a eleição de critérios que correlacionem as medidas anatômicas com o grau de dificuldade cirúrgica conforme explicitado acima, tem maior aplicação na prática clínica diária.

JAROSLAW (8) estudou as distâncias mínimas entre estruturas chaves de 100 ossos temporais normais utilizando tomografia computadorizada de alta resolução, entre elas a distância do seio sigmoide a parede posterior do CAE. Em dois parâmetros estudados (distância do nervo facial ao anel timpânico e distância do seio sigmoide a parede posterior do CAE) nenhuma diferença estatisticamente significativa foi encontrado relativo ao sexo ou idade.

EKINCE e cols. (9) estudaram a distância entre as estruturas neurais importantes e vasculares em 100 ossos temporais de sujeitos normais, utilizando tomografia computadorizada de alta resolução. Encontraram que a distância média entre o seio sigmoide e a parede posterior do conduto auditivo externo foi de 13,2mm. No presente estudo, realizado apenas em pacientes com otomastoidite crônica, esse valor foi de 11,3 mm. Dados da literatura que suportam evidências de que a pneumatização reduzida do osso temporal está relacionado ao posicionamento mais anterior do seio sigmoide são conflitantes. TURGUT (10) e col. estudando 60 ossos temporais adultos, por imagem de RX, tomografia computadorizada e dissecação cirúrgica incluindo achados otomicroscópico, não obtiveram diferença estatisticamente significativa entre o grau de pneumatização da

mastoide e a distância mais curta entre o seio sigmoide e o canal auditivo externo. Já SHATZ (11) e colaboradores compararam as medidas das distâncias do SS ao CAE no grupo com mastoides completamente escleróticas (150 orelhas) com 150 ossos temporais de indivíduos saudáveis e mastoides pneumatizadas. Uma diferença altamente significativa ($p < 0.0001$) foi encontrada entre os dois grupos, sendo a média das distâncias dos pacientes $7,8 \pm 1,7$ mm, e do controle $13,5 \pm 2,8$ mm.

CONCLUSÃO

Espera-se haver dificuldades técnica na realização de mastoidectomia quando a medida tomográfica da distância do seio sigmoide à parede posterior do conduto auditivo externo for inferior a nove milímetros e quando a medida tomográfica do rebaixamento da meninge do lobo temporal em relação ao plano superior do osso petroso for igual ou superior a sete milímetros.

REFERÊNCIAS BIBLIOGRÁFICAS

1. Anson BJ, Donaldson JA. Surgical anatomy of the temporal bone and ear. 2nd ed. Philadelphia: WB Saunders; 1973.
2. Weber PC. Iatrogenic complications from chronic ear surgery. *Otolaryngol Clin N Am.* 2005; 38:711-722.
3. Maniglia AJ, Spencher SC, Megerian CA, Lanzieri C. Inferior mastoidectomy - hypontimpanic approach for surgical removal of glomus jugulare tumors: An anatomical and radiologic study emphasizing distances between critical structures. *Laryngoscope.* 1992; 102:407-414.
4. Gangopadhyay K, McArthur PD, Larsson SG. Unusual anterior course of the sigmoid sinus: Report of a case review of the literature. *The Journal of Laryngology and Otology* 1996; 110:984-986.
5. Beatty CW, Suh KW, Harris LD, Reese DF. Comparative study using computed tomographic Thin-section zoom reconstructions and anatomic macrosections of the temporal bone. *Ann Otol.* 1981; 90:643-649.
6. Thomassim JM, Braccini F, Roche P, Pellet W. Voie translabyrinthique et procidences veineuses (Golfo de la jugulaire et sinus lateral). *Rev Laryngol Otol Rhinol.* 1999; 120:83-87.
7. Tomura N, Sashi R, Kobayashi M, Hirano H, Hashimoto M, Wataray J. Normal variations of the temporal bone on high-Resolution CT: Their incidence and clinical significance. *Clinical Radiology* 1995; 50:144-148.

8. Jaroslaw W. Minimal distance between temporal bone structures and their mutual correlations. *Med Sci Monit.* 2002, 8(2):80-82.
9. Ekinci G, Koç A, Baltacıoğlu F, Veyseller B, Altıntaş O, Han T. Temporal Bone Measurements on High-Resolution Computed Tomography. *The Journal of Otolaryngology.* 2004, 33:387-389.
10. Turgut S, Tos M. Correlation between temporal bone pneumatization, location of lateral sinus and length of the mastoid process. *The Journal of Laryngology and Otology* 1992, 106:485-489.
11. Shatz A, Sadé J. Correlation between mastoid pneumatization and position of the lateral sinus. *Ann Otol Rhinol Laryngol.* 1990, 99:142-1.