

Revisão de dismorfia mamária com implantes pós-mastectomia subcutânea bilateral: relato de caso

Revision of breast dysmorphism with implants after subcutaneous bilateral mastectomy: case report

LUCIANO ALVES DA SILVA¹
JOÃO RICARDO DE BARROS
DIAS²

Trabalho realizado no Hospital
Santa Joana, Recife, PE, Brasil.

Artigo submetido no SGP
(Sistema de Gestão de
Publicações) da RBCP.

Artigo recebido: 17/6/2010
Artigo aceito: 2/8/2010

RESUMO

Introdução: Mamas com implantes submetidas a adenomastectomia apresentam com frequência dismorfias estéticas secundárias, que exigem revisões cirúrgicas. Os autores enfatizam a importância do planejamento cirúrgico pré-operatório, para reduzir ou mesmo evitar comprometimento estético a médio e longo prazo. **Objetivo:** Relatar a conduta utilizada em um caso de adenomastectomia bilateral com implantes de silicone, seguida de alterações secundárias de forma, volume e simetria.

Descritores: Mastectomia. Implante mamário. Complicações pós-operatórias.

ABSTRACT

Background: Breasts with silicone implants after subcutaneous mastectomy frequently present secondary aesthetic dysmorphies that request surgical revision. **Purpose:** The authors report and register the importance of a correct pre-operative surgical program to reduce and even avoid secondary aesthetic problems in mediate and long term postoperative period.

Keywords: Mastectomy. Breast implantation. Postoperative complications.

INTRODUÇÃO

O emprego de próteses de silicone nas reconstruções mamárias pós-adenomastectomias tem sido considerado uma das melhores opções por parte dos cirurgiões e das pacientes, pela maior facilidade de realização e pela qualidade dos resultados estéticos. Estes procedimentos são aplicados de rotina no mesmo ou em tempos operatórios diversos¹⁻⁴.

A incidência de problemas e intercorrências no pós-operatório imediato e mesmo tardio, como hematoma, seroma, infecção, assimetrias e deslocamentos das próteses, além dos diversos graus de contratatura, é semelhante aos demais procedimentos cirúrgicos.

RELATO DO CASO

Paciente caucasiana, nulípara, de 48 anos de idade, foi submetida a adenomastectomia bilateral em junho de 2001, por múltiplos adenomas, sem a reconstrução das mamas no mesmo tempo operatório. Sete meses após (janeiro 2002) foi

submetida a reconstrução bilateral das mamas com implantes mamários de silicone, perfil alto de 230 ml, pela via periareolar inferior e em posição subglandular (Figura 1).

Em junho de 2002, novamente foi submetida a mastopexia pela técnica de Pitanguy na mama esquerda, não sendo tocada a mama direita. Dezoito meses depois, foi atendida no nosso consultório apresentando forte contratatura capsular (Grau IV de Baker^{5,6}), com grande retração mais evidente nos quadrantes inferiores da mama direita e assimetria inaceitável de forma e volume, com a prótese “ancorada” nos quadrantes superiores. Presença ainda de uma pequena brida cutânea no quadrante infero-esquerdo da mama direita (Figura 2).

Técnica Cirúrgica

Demarcação cutânea nas regiões mamárias com a paciente em posição ereta e previamente à medicação pré-anestésica, numa área além dos limites da contratatura capsular (Figura 3). Cirurgia realizada sob anestesia geral, com intubação endotraqueal e infiltração cutânea peri-mamária com xilocaína a

1. Cirurgião plástico, Membro Titular da Sociedade Brasileira de Cirurgia Plástica (SBCP).

2. Cirurgião plástico, Membro Associado da SBCP.

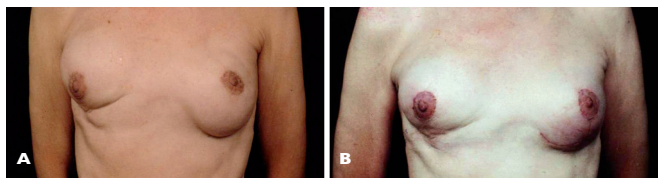


Figura 1 – Prê-operatório e pós-operatório do primeiro procedimento cirúrgico.

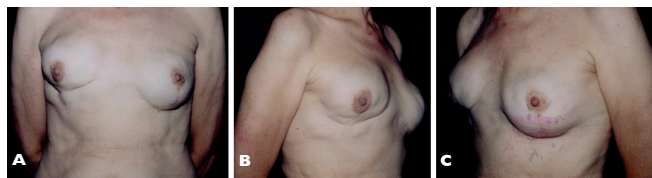

Figura 2 – Contratura severa bilateral após o primeiro procedimento.

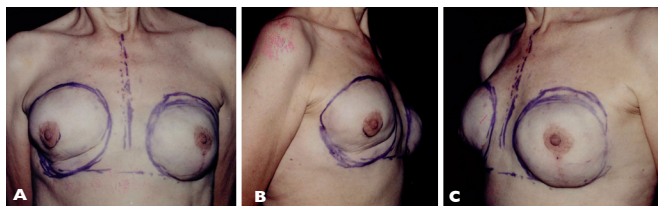


Figura 3 – Demarcação e plano de cirurgia para o terceiro procedimento.

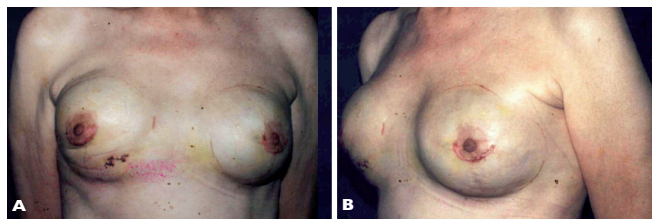


Figura 4 – Pós-operatório recente após o terceiro procedimento.

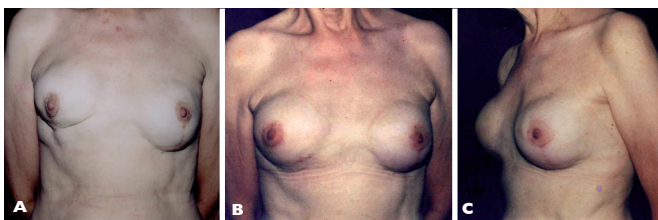


Figura 5 – Comparação entre o pré-operatório (A) e pós-operatório de um ano e seis meses (B e C).

2% sem adrenalina e epinefrina a 1:500.000. Via de acesso peri-areolar inferior com a retirada das próteses bilateralmente. Dissecção da bolsa cutânea dentro dos limites estabelecidos na demarcação cutânea bilateralmente, particularmente nos quadrantes inferiores na mama direita e nos quadrantes superiores na mama esquerda. Hemostasia minuciosa. Implantes do tipo redondo, texturizado, perfil alto de 295 ml (Silimed). Zetaplastia transfixante na área de aderência cutânea no quadrante ínfero externo da mama direita. Sutura por planos na via de acesso peri-areolar, com pontos isolados de Vicryl 3-0. Curativo compressivo com gaze, algodão e faixa de crepom.

DISCUSSÃO

Cápsulas do tipo III e IV de Baker a médio e longo prazo são frequentes após mastectomias subcutâneas. Fatores múltiplos intervêm direta e indiretamente em função das reações inerentes aos tipos das próteses, reações específicas das pacientes e, ainda, pelas manipulações dos cirurgiões. Os procedimentos têm por finalidade a restauração da estética

mamária, com especificações aplicadas a cada caso. Todas, porém, obedecem a um planejamento acurado, que visa reduzir ao máximo os efeitos secundários não desejáveis (Figura 4).

No caso descrito, apesar da contratura diversificada que determinou alterações da forma e volume das mamas, conseguimos simetrização de forma e volume dentro dos padrões ideais. Os critérios seguiram os preceitos das acomodações e da retração cutânea uniforme sobre o conteúdo de mesmo volume (Figura 5).

CONCLUSÃO

Apesar da maior simplicidade técnica no uso de implantes mamários em comparação às técnicas de retalhos cutâneos, e músculo cutâneos da vizinhança e/ou à distância nas reconstruções mamárias pós-adenomastectomias, as deformidades a médio e longo prazo ocorrem com alguma frequência. O objetivo deste estudo foi enfatizar a importância do planejamento correto para diminuir ou mesmo eliminar a possibilidade destes efeitos secundários.

REFERÊNCIAS

1. Badin J. Introdução à cirurgia plástica. Rio de Janeiro: Atheneu; 1971.
2. Pitanguy I. Mamoplastia. Rio de Janeiro: Guanabara Koogan; 1978.
3. Pitanguy I. Aesthetic plastic surgery of the head and body. New York: Springer-Verlag Berlin, Heidelberg; 1981.
4. Franco T. Princípios de cirurgia plástica. 1ª ed. São Paulo: Atheneu; 2002.
5. Baker Jr JL. Classification of spherical contractures. Presented at the Aesthetic Breast Symposium. Scottsdale, Arizona; 1975.
6. Baker Jr JL, Bartels RJH, Douglas WM. Closed compression technique for rupturing a contracted capsule around a breast implant. *Plast Reconstr Surg*. 1976;58(2):137-41.

Correspondência para:

Luciano Alves da Silva
Rua Barão de São Borja, 254 – Boa Vista – Recife, PE, Brasil – CEP 50070-310
E-mail: news@cirurgioplastica.org.br