

# Estudo antropométrico das assimetrias craniofaciais na craniossinostose coronal unilateral

## *Anthropometric study of craniofacial asymmetry in unilateral coronal synostosis*

CASSIO EDUARDO RAPOSO-  
DO-AMARAL<sup>1</sup>  
MICHEL PATRICK DO AMARAL  
SILVA<sup>2</sup>  
DOUGLAS NEUMAR MENON<sup>2</sup>  
RENATO SALAZAR SOMENSI<sup>2</sup>  
CESAR AUGUSTO RAPOSO-DO-  
AMARAL<sup>3</sup>  
CELSO LUIZ BUZZO<sup>4</sup>

### RESUMO

**Introdução:** A craniossinostose coronal unilateral (CCU) é a ossificação prematura da sutura coronal unilateralmente e provoca uma deformidade em 3 dimensões, que pode afetar o crânio e as órbitas. O objetivo do presente trabalho foi aferir e comparar a assimetria do crânio e face dos pacientes portadores de CCU no período pré e pós-operatório. **Método:** Nove pacientes foram submetidos à correção da craniossinostose coronal unilateral, entre janeiro de 2007 a dezembro de 2010. Quatro pacientes foram do sexo feminino e cinco do sexo masculino. Foram aferidas medidas da região craniofacial para quantificar o índice de assimetria craniofacial no período pré-operatório e compará-lo com o período pós-operatório. O índice de assimetria craniofacial (IAC) foi determinado pela diferença entre as medidas craniofaciais diagonais obtidas com o goniômetro. **Resultados:** A idade média dos pacientes submetidos à correção de CCU foi de 2 anos e 1 mês. O tempo médio de cirurgia foi de 2 horas e 46 minutos. O volume médio de sangue transfundido foi de 280 ml. A média das diferenças das medidas diagonais obtidas com o goniômetro no período pré-operatório (IAC) foi de 1,045 e do pós-operatório de 1,009 ( $p=0,0109$ ), indicando forte tendência à simetria craniofacial após o ato cirúrgico. **Conclusão:** O tratamento proposto para as CCU foi eficiente na obtenção de simetria craniofacial. Foi necessária a sobrecorreção das estruturas ósseas para obtenção de simetria óssea no período pós-operatório.

**Descritores:** Craniossinostoses. Plagiocefalia. Anormalidades craniofaciais.

### ABSTRACT

**Introduction:** Unilateral coronal synostosis (UCS) is a premature fusion of the coronal suture and leads to a three-dimensional deformity that affects the cranium and orbits. The aim of this study was to compare craniofacial skeleton asymmetry preoperatively and postoperatively. **Methods:** This is a retrospective study with nine patients who underwent treatment of unilateral coronal synostosis, between January 2007 and December 2010. Four patients were female and five male. The craniofacial measurements were done to quantify an index of craniofacial asymmetry preoperatively and compare to those obtained postoperatively. The craniofacial index (CI) was obtained by calculating the difference between the higher oblique measurement of the craniofacial skeleton and lower oblique measurement of the craniofacial skeleton. **Results:** The average age of the patients who had undergone to unilateral coronal synostosis correction was 2 years and 1 month. The average time of surgery was 2 hours and 46 minutes. The blood volume transfused was 280 cc. The CI preoperatively was 1.045 and postoperatively was 1.009 ( $p=0.0109$ ), indicating a tendency to craniofacial symmetry. **Conclusion:** The treatment of UCS was efficient. Bone overcorrection was necessary to achieve its goal of symmetry in the postoperative period.

**Keywords:** Craniosynostoses. Plagiocephaly. Craniofacial abnormalities.

Trabalho realizado no Hospital de Crânio e Face SOBRAPAR, Campinas, SP, Brasil.

Artigo submetido pelo SGP (Sistema de Gestão de Publicações) da RBCP.

Artigo recebido: 18/12/2010  
Artigo aceito: 5/2/2011

1. Membro Titular da Sociedade Brasileira de Cirurgia Plástica (SBCP), Regente do Capítulo de Cirurgia Craniofacial da SBCP; Vice-Presidente do Hospital SOBRAPAR, Campinas, SP, Brasil.
2. Médico Residente do Hospital SOBRAPAR, Campinas, SP, Brasil.
3. Membro Associado da SBCP, Preceptor de ensino dos residentes em Cirurgia Plástica do Hospital SOBRAPAR, Campinas, SP, Brasil.
4. Membro Titular da SBCP, Regente do Serviço de Cirurgia Plástica Prof. Dr. Cassio Raposo do Amaral, Campinas, SP, Brasil.

## INTRODUÇÃO

O termo craniossinostose refere-se à fusão prematura de uma ou mais suturas da abóbada craniana e suas deformidades cranianas associadas. O padrão das deformidades cranianas para cada uma das suturas (metópica, coronal, sagital e lambdoide) é peculiar ao tipo de sutura fundida. A craniossinostose coronal unilateral (CCU) ocorre devido à fusão prematura da sutura coronal e apresenta incidência aproximada de 1 para cada 10.000 nascidos vivos. Tem sido descrita como a segunda mais frequente sinostose identificada em centros de referência para o tratamento das deformidades craniofaciais<sup>1</sup>.

A extensa maioria dos pacientes portadores de CCU é representada por alterações morfológicas derivadas de um mecanismo de compensação do crescimento cerebral sobre o esqueleto craniano (lei de Virchow), normalmente em direção às suturas que estão abertas, levando a uma deformidade em 3 dimensões, desvio significativo da base do crânio em seu eixo sagital (observado durante o exame físico pela posição discrepante das orelhas, que no lado acometido está mais alta e anteriormente posicionada), desvio da raiz nasal para o lado acometido e da ponta nasal para o lado contralateral, acompanhando o eixo de rotação da base do crânio. A região fronto-parietal ipsilateral à sutura acometida está deprimida, levando a uma bossa contralateral compensatória. A sobrancelha é sempre mais alta no lado afetado. O mento está desviado para o lado contralateral. A região da maxila e zigoma pode estar em posição mais anterior em relação ao lado contralateral à sinostose, acompanhando a rotação tridimensional da base do crânio<sup>2,3</sup>.

Muito se tem debatido a respeito da implicação clínica da rotação da base do crânio nas CCU, e acredita-se que esta possa ser responsável por todos os achados clínicos da CCU. Como descrito por Silva-Freitas et al.<sup>4</sup>, a órbita em Arlequin é um sinal característico das CCU, consequente ao posicionamento anômalo da asa maior do esfenóide no lado acometido. A fusão prematura da sutura coronal pode estar associada à displasia craniofrontonasal<sup>5</sup>, síndrome de Saethre-Chotzen<sup>6</sup> e a mutação FGFR3 PRO250R<sup>7</sup>, também conhecida como mutação Muenke. As características clínicas variam conforme a mutação genética identificada e pode envolver os membros superiores<sup>8</sup>.

O objetivo do presente trabalho foi aferir e comparar a assimetria do crânio e face dos pacientes com CCU no período pré e pós-operatório e, desta forma, aferir a eficácia do procedimento cirúrgico.

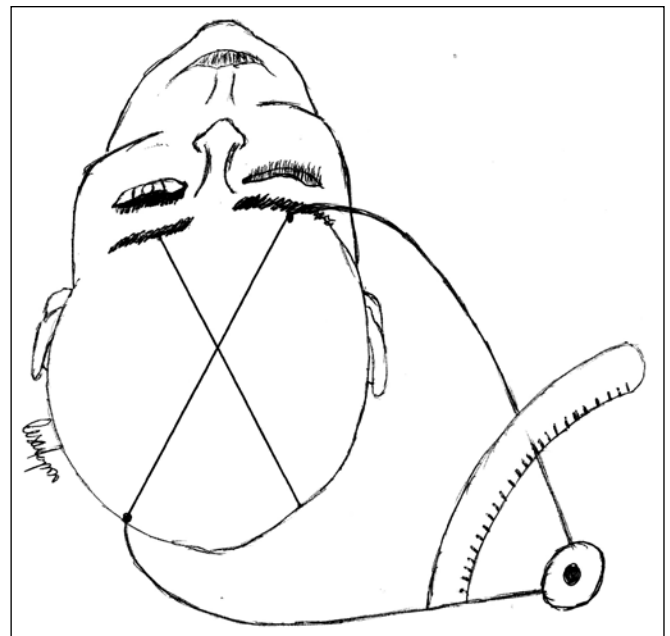
## MÉTODO

Nove pacientes foram submetidos à correção da craniossinostose coronal unilateral, entre janeiro de 2007 a dezembro de 2010. Quatro pacientes eram do sexo feminino e cinco do sexo masculino.

Foram observadas medidas na região craniofacial para quantificar o índice de assimetria craniofacial no período pré-operatório e compará-lo com o período pós-operatório.

O índice de assimetria craniofacial (IAC) foi determinado pelo quociente entre as medidas craniofaciais diagonais, esquerda e direita, obtidas no período pré e pós-operatórios, com o instrumento goniômetro. Desta maneira, o IAC médio pré-operatório foi um número maior que 1, já que se dividiu uma medida maior (lado não afetado), por uma medida menor (lado afetado) (Figura 1). Foi calculado o índice de assimetria craniana de todos os pacientes no pré e pós-operatório. As medidas foram aferidas no período pré-operatório e pós-operatório.

Foram incluídos todos os pacientes fotografados em estúdio fotográfico com posições padronizadas que incluíam frontal, lateral e oblíqua, além de fronto-basal com a paciente deitada sobre o colo dos pais. Foram excluídos os pacientes síndromicos portadores de displasia craniofrontonasal associado a craniossinostose coronal unilateral.



**Figura 1** – Delineamento das distâncias anatômicas aferidas com instrumento goniômetro nos pacientes com craniossinostose coronal unilateral.

### Técnica Operatória

Com o paciente posicionado em decúbito dorsal, sob anestesia geral, a cirurgia inicia-se com a incisão coronal e descolamento subgaleal do retalho frontal. Subsequentemente, o retalho de periósteo é elevado desde a sutura coronal até o teto das órbitas. Identifica-se o feixe vâsculo-nervoso supraorbitário, que é cuidadosamente elevado e liberado do osso frontal junto com a periórbita. Com acesso ao interior da órbita em plano subperiostal, finaliza-se o descolamento periorbitário.

A craniotomia é realizada através da fontanela, que fornece acesso seguro à região intracraniana. O osso craniano é facilmente descolado e recortado com instrumento sacabocado, tesoura de Jackson ou serra vai-vem. A remodelação do osso craniano (cranioplastia) é realizada na mesa cirúrgica. A base anterior do crânio é descolada nas porções centrais e laterais, com amplo descolamento da asa maior do esfenóide. Inicia-se osteotomias na região da asa maior do esfenóide em direção à parede lateral da órbita. A região basilar é descomprimida, com adequada proteção das estruturas nobres realizadas com instrumento denominado “maleável”. O rápido e intenso crescimento cerebral no primeiro ano de vida faz com que as estruturas orbitárias adquiram simetria, sem a necessidade do avanço fronto-orbitário.

Reservamos a cirurgia de avanço fronto-orbitário para os pacientes com CCU em idade avançada, principalmente após o primeiro ano de vida. Crianças menores que 1 ano de vida apresentam favorável combinação de maleabilidade óssea e possibilidade de grande expansão cerebral durante o crescimento do esqueleto craniofacial. Esta combinação possibilita a realização desta cirurgia, sem a utilização de capacetes modeladores e sem a necessidade de avançar as estruturas das órbitas.

Os drenos de sucção são deixados por 24 a 48 horas. Os curativos são utilizados até 12 horas após a retirada dos drenos. O couro cabeludo é suturado com fio de nylon 4-0<sup>3</sup>.

### Avaliação Estatística

O teste t de Student foi utilizado para a comparação do IAC médio do período pré-operatório e pós-operatório. Os valores abaixo de 0,05 foram considerados detentores de significância estatística.

## RESULTADOS

Os pacientes estudados foram submetidos à mesma técnica cirúrgica, com realização de cranioplastia e descompressão da base do crânio. A descompressão da base do crânio normalmente oferece espaço suficiente para o crescimento cerebral.

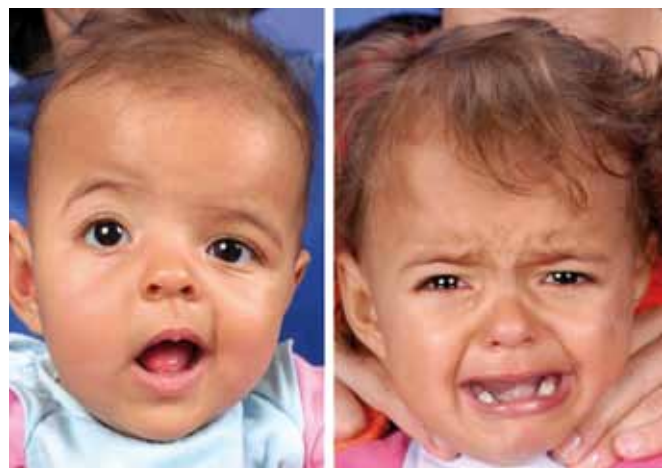A idade média dos pacientes submetidos à correção de CCU foi de 2 anos e 1 mês. O tempo médio de cirurgia foi

de 2 horas e 46 minutos. O volume médio de sangue transfundido foi de 280 ml.

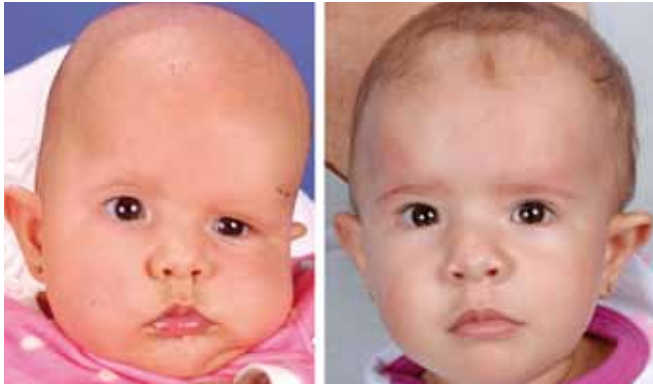O IAC médio pré-operatório foi de 1,045 e o pós-operatório, 1,009. A comparação do IAC médio pré e pós-operatório resultou em uma diferença estatisticamente significativa com  $p=0,0109$  (Figuras 2 a 6).



**Figura 2** – Fotografia pré-operatória de paciente com diagnóstico de craniossinostose coronal unilateral direita (direita). Fotografia pós-operatória do mesmo paciente após 2 anos da cirurgia para a correção da craniossinostose (esquerda). Observa-se melhora significativa do contorno da região frontal e correção da distopia orbitária, obtida com a rápida expansão cerebral normalmente presente em pacientes submetidos à cirurgia antes dos 6 meses de vida.

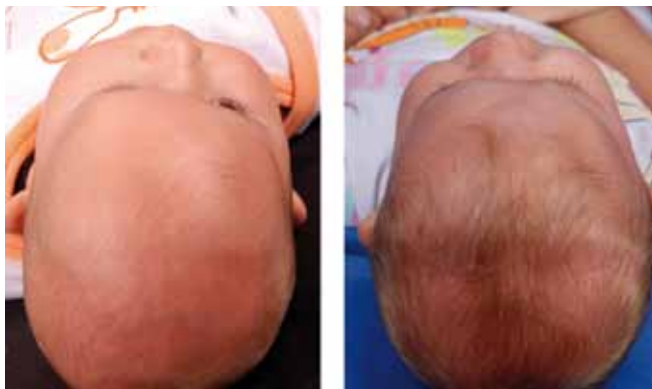

**Figura 3** – Fotografia pré-operatória de paciente com diagnóstico de craniossinostose coronal unilateral, estrabismo associado ao torcicolo muscular congênito e distopia orbitária vertical submetido à cirurgia aos 3 meses de idade (direita). Fotografia pós-operatória do mesmo paciente após a cirurgia para a correção da craniossinostose (esquerda). Nota-se melhora significativa do contorno da região frontal e da distopia orbitária.



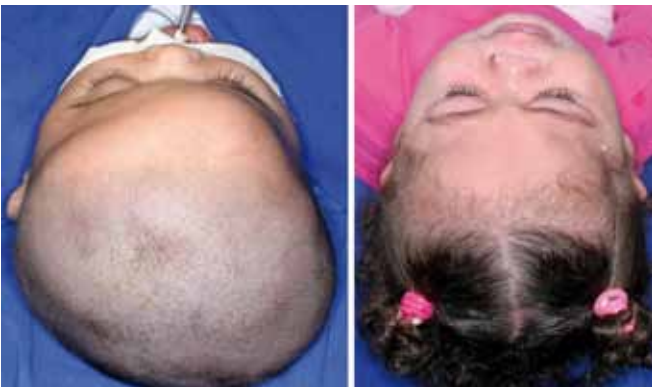**Figura 4** – Fotografia pré-operatória de paciente com diagnóstico de craniossinostose coronal unilateral, estrabismo associado ao torcicolo muscular congênito e distopia orbitária vertical (direita).

Fotografia pós-operatória do mesmo paciente após a cirurgia para a correção da craniossinostose (esquerda). Nota-se melhora significativa do contorno da região frontal e da distopia orbitária.



**Figura 5** – Visão pré-operatória superior do mesmo paciente (direita).

Visão pós-operatória superior (esquerda). Observa-se por outro ângulo fotográfico melhora significativa do contorno da região frontal.



**Figura 6** – Visão pré-operatória superior de outro paciente com craniossinostose coronal unilateral submetida à cirurgia aos 3 meses de idade (direita). Visão pós-operatória superior. Observa-se significativa melhora do contorno fronto-parietal (esquerda).

## DISCUSSÃO

Foi observado neste trabalho um IAC médio pós-operatório próximo ao valor 1, o que significa importante simetria craniana obtida com a cirurgia. A cirurgia para a correção da craniossinostose coronal unilateral também tem implicação direta na simetria facial e posicionamento das órbitas e, por este motivo, deve ser sempre realizada antes de um ano de idade. O cérebro normalmente dobra o seu tamanho no primeiro ano de vida<sup>8</sup>. O rápido crescimento cerebral nesta fase atua diretamente sobre o reposicionamento das estruturas craniofaciais em um paciente que foi submetido à cirurgia para o tratamento da CCU<sup>3</sup>. O objetivo principal da intervenção cirúrgica precoce é interromper os efeitos deletérios da fusão das suturas cranianas sobre o esqueleto craniofacial. Adicionalmente, a craniossinostose pode estar associada a incremento da pressão intracraniana, mesmo quando apenas uma sutura está comprometida<sup>9</sup> e pode levar ao déficit do desenvolvimento neurocognitivo da criança afetada<sup>9</sup>. O alívio imediato dos sinais clínicos de hipertensão intracraniana obtido com a cirurgia normalmente possibilita desenvolvimento craniofacial normal.

O esqueleto craniofacial de uma criança de 3 a 5 meses é maleável e fácil de remodelar; as falhas ósseas pós-operatórias sofrem reossificação devido ao potencial osteogênico da dura-máter e periósteo, em pacientes menores de um ano de idade<sup>10</sup>. Portanto, os benefícios da cirurgia precoce são significativos. A média de idade dos pacientes submetidos à cirurgia foi de 25 meses. Dois dos nossos pacientes operados com 3 anos de idade foram responsáveis pela elevação da média de idade. Os demais sete pacientes foram operados antes de um ano de idade. Preferencialmente operamos os pacientes ao redor dos 4 meses de idade. No entanto, muitos destes pacientes acabam por ser encaminhados ao nosso serviço em idade avançada, principalmente devido à ausência do diagnóstico precoce. A falta de maleabilidade dos ossos cranianos nos pacientes com idade avançada torna a cirurgia mais difícil e com maior perda sanguínea. Muitas vezes é prudente retardar o início da operação até que os produtos do sangue estejam fisicamente presentes na sala de operação. A antecipação da necessidade de reposição de sangue e o monitoramento cuidadoso da perda volêmica intraoperatória são características essenciais de cuidados necessários para um completo sucesso do ato cirúrgico. Apesar de vários agentes de controle da hemorragia, como cera de osso, Surgicel® e cola de fibrina, a perda de sangue continua a ocorrer no período pós-operatório imediato. Portanto, foi observada frequência ainda elevada de necessidade de transfusão nos primeiros dois dias após a cirurgia. Todos os pacientes necessitaram de transfusão de sangue (média de 280 ml), sendo que este volume pode corresponder a 40% da volemia de uma criança de 3 meses. Novas



tecnologias como a injeção pré-operatória de eritropoetina e autotransusão são utilizadas nos grandes Centros norte-americanos. Devido ao alto custo, estas modalidades ainda não foram introduzidas em nosso Sistema Único de Saúde (SUS). O crescimento econômico do país associado a maior recurso público destinado à saúde poderá permitir o acesso dos hospitais a novas tecnologias, que em última análise ajudam definitivamente a diminuir os potenciais riscos inerentes a uma cirurgia de grande porte.

A mensuração das estruturas craniofaciais é essencial para o diagnóstico e acompanhamento da evolução do crescimento, além de indicar a eficácia de uma intervenção cirúrgica. Existem vários métodos de avaliação destas medidas, desde radiografias, tomografias computadorizadas (TC) tridimensionais (3D) e ressonância magnéticas (MR). A utilização da TC tem a limitação de impor carga radioativa a estas crianças, além de necessitar de profissional anestesista durante o exame, não sempre à disposição. Assim, alternativamente tem-se tentado formas de mensuração, como fotografias tridimensionais e plagiocéfalométricas, que são pouco aplicáveis por dificuldades técnicas e de materiais. Em nosso serviço optamos por fazer as medidas com fitas métricas e goniômetro, sempre sendo realizado pelo mesmo profissional nas consultas ambulatoriais (CERA).

Para avaliação dos resultados foi calculado um índice, o IAC. Este foi obtido com o intuito de se verificar por meio de medidas no período pré e pós-operatório se o resultado visível ao exame clínico foi estatisticamente significativo. Com esses dados foi calculado um IAC médio do pré e pós-operatório. O valor de  $p$  ( $p=0,0109$ ) demonstrou que o IAC médio do período pós-operatório foi reduzido em relação ao IAC médio do período pré-operatório, e confirmou que o resultado apresenta significância estatística ao nível de 5%.

Clinicamente, foi observado que o crânio no período pós-operatório caminhou para a simetria. A eficiência da técnica cirúrgica para a correção dos pacientes portadores de craniossinostose coronal unilateral foi demonstrada.

## CONCLUSÃO

O tratamento proposto para as CCU foi eficiente na obtenção de simetria craniofacial. Foi observada a necessidade de sobrecorreção das estruturas ósseas para obtenção de simetria craniofacial no período de seguimento pós-operatório.

## REFERÊNCIAS

1. Pyo DJ, Persing J. Craniosynostosis. In: Aston SJ, Beasley RW, Thorne CHM, Grabb WC, Smith JW, eds. *Grabb and Smith's Plastic Surgery*. Philadelphia: Lippincott-Raven; 1997. p.281-304.
2. Sakurai A, Hirabayashi S, Sugawara Y, Harii K. Skeletal analysis of craniofacial asymmetries in plagiocephaly (unilateral coronal synostosis). *Scand J Plast Reconstr Surg Hand Surg*. 1998;32(1):81-9.
3. Raposo-Amaral CE, Nunes PF, Buzzo CL, Raposo-Amaral VL, Raposo-Amaral CM. Long-term follow up: report of 7 cases of unilateral coronal synostosis. *Proceedings of Tenth International Congress of the International Society of Craniofacial Surgery*. In: Salyer K, ed. Bologna: Medimond; 2003. p.195-7.
4. Silva-Freitas RD, Alonso N, Shin JH, Persing J. Assimetrias cranianas em crianças: diagnóstico e tratamento. *Rev Bras Cir Craniomaxilofac*. 2010;13(1):44-8.
5. Kawamoto HK, Heller JB, Heller MM, Urrego A, Gabbay JS, Wasson KL, et al. Craniofrontonasal dysplasia: a surgical treatment algorithm. *Plast Reconstr Surg*. 2007;120(7):1943-56.
6. Foo R, Guo Y, McDonald-McGinn DM, Zackai EH, Whitaker LA, Bartlett SP. The natural history of patients treated for TWIST1-confirmed Saethre-Chotzen syndrome. *Plast Reconstr Surg*. 2009;124(6):2085-95.
7. Ranger A, Chaudhary N, Rau J, Matir D, Goobie S. Coronal synostosis syndrome (Muenke syndrome): the value of genetic testing versus clinical diagnosis. *J Craniofac Surg*. 2011;22(1):187-90.
8. Rogers GF, Proctor MR, Mulliken JB. Unilateral fusion of the frontosphenoidal suture: a rare cause of synostotic frontal plagiocephaly. *Plast Reconstr Surg*. 2002;110(4):1011-21.
9. Gault DT, Renier D, Marchac D, Jones BM. Intracranial pressure and intracranial volume in children with craniosynostosis. *Plast Reconstr Surg*. 1992;90(3):377-81.
10. Cooper GM, Mooney MP, Gosain AK, Campbell PG, Losee JE, Huard J. Testing the critical size in calvarial bone defects: revisiting the concept of a critical-size defect. *Plast Reconstr Surg*. 2010;125(6):1685-92.

### Correspondência para:

Cassio Eduardo Raposo-do-Amaral  
Hospital de Crânio e Face SOBRAPAR  
Av Adolpho Lutz, 100 – Cidade Universitária – Campinas, SP, Brasil  
CEP 13083-880  
E-mail: cassioraposo@hotmail.com