

Retalho sural de fluxo reverso: 10 anos de experiência clínica e modificações

Reverse-flow sural flap: 10 years of clinical experience and modifications

FABIEL SPANI VENDRAMIN¹

RESUMO

Introdução: O retalho sural de fluxo reverso tem se destacado como importante opção para reconstrução da região distal de pernas e pés. Alguns erros, porém, são comuns na fase de aprendizagem de emprego desse retalho. O objetivo deste estudo é analisar 10 anos de experiência com o emprego do retalho, comparando os primeiros 5 anos aos 5 anos subsequentes, buscando identificar se as alterações técnicas introduzidas contribuíram para obtenção de melhores resultados. Este estudo busca, ainda, alertar para os principais cuidados que os cirurgiões que estão em fase de aprendizagem da técnica devem tomar. **Método:** Foram estudados os resultados obtidos em 61 retalhos surais de fluxo reverso realizados no período de janeiro de 2002 a dezembro de 2011. Os pacientes foram alocados em dois grupos: grupo 1, constituído por pacientes operados de janeiro de 2002 a dezembro de 2006; e grupo 2, pacientes operados de janeiro de 2007 a dezembro de 2011. No grupo 2, foram realizadas alterações nos retalhos fasciocutâneos, como dissecação de uma borda fasciosubcutânea excedendo a porção cutânea do retalho e preservação de uma faixa de pele sobre o pedículo. **Resultados:** No grupo 1, a incidência de necrose parcial foi de 18,5% e de necrose total, de 3,7%; no grupo 2, houve 8,8% de necrose parcial e nenhum caso de necrose total. **Conclusões:** O retalho sural de fluxo reverso é uma boa opção para o tratamento da região distal de pernas e pé. A experiência com a técnica e os cuidados implementados sugerem obtenção de melhores resultados.

Descritores: Retalhos cirúrgicos. Procedimentos cirúrgicos reconstrutivos/métodos. Traumatismos da perna/cirurgia.

ABSTRACT

Background: The reverse flow sural flap has been featured as a relevant option for reconstruction of the distal region of the legs and feet. However, some common mistakes are made while surgeons are learning how to employ this flap. The aim of this study was to analyze use of the flap by surgeons in with 10 years of experience by comparing the first 5 years to the last 5 years in order to identify technical alterations that contribute to better results. This study also aimed at alerting the surgeons in the learning phase regarding the most important details that should be addressed when using this technique. **Methods:** We studied the results obtained for 61 reverse flow sural flaps used from January 2002 to December 2011. The patients were divided into 2 groups: group 1, patients that underwent surgery from January 2002 to December 2006 and group 2, patients that underwent surgery from January 2007 to December 2011. In group 2, we made changes to the fasciocutaneous flaps that included dissection of a fasciosubcutaneous margin exceeding the cutaneous portion of the flap and preservation of a lane of skin over the pedicle. **Results:** In group 1, the incidences of partial necrosis and total necrosis were 18.5% and 3.7%, respectively, whereas group 2 had an 8.8% incidence of partial necrosis and no cases of total necrosis. **Conclusions:**

Trabalho realizado nos seguintes hospitais: Hospital Metropolitano de Urgência e Emergência, Belém, PA, Brasil; Hospital Universitário Clementino Fraga Filho, Rio de Janeiro, RJ, Brasil; e Hospital Central da Polícia Militar do Estado do Rio de Janeiro, Rio de Janeiro, RJ, Brasil.

Artigo submetido pelo SGP (Sistema de Gestão de Publicações) da RBCP.

Artigo recebido: 2/3/2012

Artigo aceito: 6/5/2012

1. Mestrado e doutorado na Universidade Federal do Rio de Janeiro, Rio de Janeiro, RJ, Brasil; professor de Técnica Cirúrgica da Universidade Federal do Pará, supervisor do Serviço de Cirurgia Plástica do Hospital Metropolitano, membro titular da Sociedade Brasileira de Cirurgia Plástica, Belém, PA, Brasil.

The reverse flow sural flap is a good option for the treatment of the distal region of the legs and feet. Experience with this technique and the additional cautions described herein may contribute to even better results.

Keywords: Surgical flaps. Reconstructive surgical procedures/methods. Leg injuries/surgery.

INTRODUÇÃO

A perna é uma região do corpo em que o subcutâneo é fino e há poucos ventres musculares, tornando mais fácil a exposição da tíbia e de tendões por traumatismos com perda de partes moles, muitas vezes associada a fraturas expostas. A pouca distensibilidade da pele nessa região e a circulação subcutânea que não permite retalhos randomizados compridos tornam frustrantes as opções de retalhos regionais para cobertura óssea ou tendinosa, em ferimentos com perdas cutâneas na região distal de pernas e pés.

O retalho sural tem comportamento de retalho axial e possui três fontes de nutrição: plexo vascular da fáscia profunda; artéria sural superficial mediana, que acompanha o nervo sural medial; e artérias que acompanham a veia safena menor (parva)^{1,2}. O retorno venoso é realizado pela veia safena menor³. Pode ser utilizado com pedículo distal, apresentando dessa forma fluxo reverso, devendo ser preservada pelo menos a última perfurante mais calibrosa da artéria fibular, localizada até 5 cm acima do maléolo lateral, que se anastomosa com a artéria sural superficial mediana^{1,2}. O retalho sural de fluxo reverso é uma das poucas opções, sem microcirurgia, para o tratamento da região distal de pernas e pés.

Vários trabalhos demonstram bons resultados com a utilização desse retalho⁴⁻¹³. Alguns erros são frequentes na fase de aprendizagem e descrevê-los pode melhorar os resultados iniciais, estimulando sua aplicação. Neste artigo, objetiva-se comentar não só os erros mais frequentes, mas também detalhes considerados importantes para diminuir a incidência de complicações.

MÉTODO

Estudo retrospectivo dos retalhos surais de fluxo reverso realizados no período de janeiro de 2002 a dezembro de 2011, dando prosseguimento ao trabalho realizado como dissertação de mestrado, defendida em 2004. Avaliou-se o resultado obtido em 61 retalhos surais, sendo 27 casos realizados no período de janeiro de 2002 a dezembro de 2006 (grupo 1) e 34 casos, no período de janeiro de 2007 a dezembro de 2011 (grupo 2). A maioria dos pacientes era proveniente de hospitais públicos em que o autor atuou e alguns casos eram provenientes de sua clínica privada.

A etiologia das lesões era variada, como tumores, projétil de arma de fogo, acidentes motociclísticos, atropelamentos,

úlceras crônicas e osteomielite crônica. A maioria dos casos, porém, foi decorrente de traumatismo agudo, como atropelamentos e queda de motocicleta, com grande perda de partes moles na região distal da perna e exposição óssea, com ou sem fratura. Comparou-se a incidência de complicações nos primeiros 5 anos (grupo 1) com os 5 anos subsequentes (grupo 2), para diminuir o viés relativo à curva de aprendizagem e verificar se as alterações técnicas introduzidas contribuíram para a obtenção de melhores resultados e influenciaram a incidência de complicações. As alterações introduzidas na técnica foram: dissecação de borda fasciosubcutânea excedendo a porção cutânea do retalho e preservação de faixa de pele sobre o pedículo.

Foram utilizados retalhos fasciocutâneos e fasciossubcutâneos, com pedículo distal, sem restrições à utilização de tecido do terço superior da perna para o retalho, em cirurgias programadas para um único tempo.

O teste exato de Fisher foi empregado para realização de análise estatística.

Técnica Cirúrgica

As cirurgias tiveram início com debridamento das feridas a serem tratadas. Em seguida, foram medidos o tamanho da ferida que necessitava do retalho e a distância entre o ponto de rotação (pivô, 5 cm acima do maléolo lateral) e a ferida, para determinar o comprimento do pedículo. Essas medidas foram transferidas para o eixo central da região posterior da perna, e a palpação do espaço entre as porções carnosas dos músculos gastrocnêmios medial e lateral ajudou nessa marcação (Figura 1). Foi realizada incisão na borda superior do retalho, dissecando o subcutâneo com tesoura de maneira biselada e ascendente, para confeccionar uma borda fasciossubcutânea maior que a porção de pele. A veia safena menor e o nervo sural medial foram ligados e seccionados (Figuras 2 e 3). Essas estruturas estavam no plano suprafascial, em dissecações no terço médio da perna, e subfascial, no terço superior da perna. Quando necessário, o retalho foi redesenhado, de modo a deixar as estruturas em seu eixo central. Somente então foi dada continuidade à dissecação do retalho, da região proximal para distal, sempre levando fáscia profunda, nervo sural medial e veia safena menor (Figura 4).

Resaltam-se alguns detalhes técnicos, como manutenção de borda fasciossubcutânea de pelo menos 1 cm além da porção cutânea do retalho e de faixa de pele com no mínimo 1,5 cm de largura sobre o pedículo (Figura 5). Nos casos

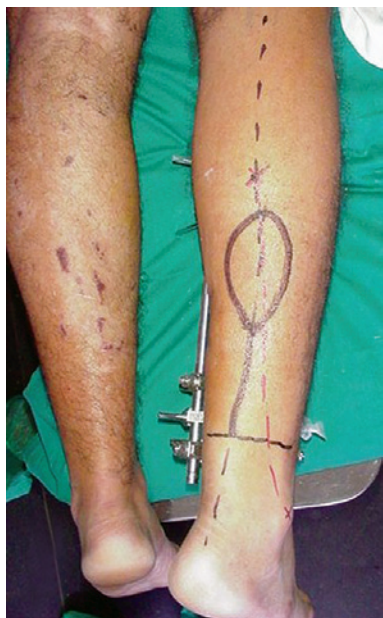

Figura 1 – Marcação do retalho. Ponto de rotação 5 cm acima do maléolo lateral (limite da dissecação do pedículo). O comprimento do pedículo é igual à distância entre o ponto de rotação do retalho e a ferida. O tamanho do retalho é igual ao tamanho da ferida.

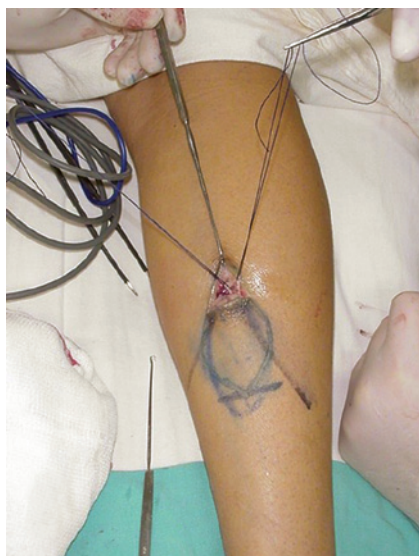

Figura 2 – Início da dissecação do retalho. Inicia-se a dissecação pela borda superior, de forma biselada para cima, com o objetivo de criar uma borda fasciossubcutânea além da borda cutânea do retalho.

de transposição realizada dobrando-se o pedículo sobre ele mesmo (tipo folha de livro) ou por túnel subcutâneo, a faixa de pele do pedículo deve ser removida (Figuras 6 e 7). Faixa de Smarch e manguito pneumático foram utilizados somente

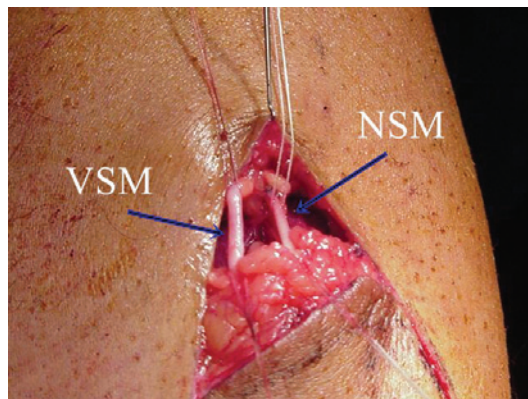


Figura 3 – Destaque do pedículo. Todas as estruturas que deverão estar centralizadas no retalho devem ser identificadas. NSM = nervo sural medial (nervo cutâneo medial da sura); VSM = veia safena menor (parva), medial ao nervo.

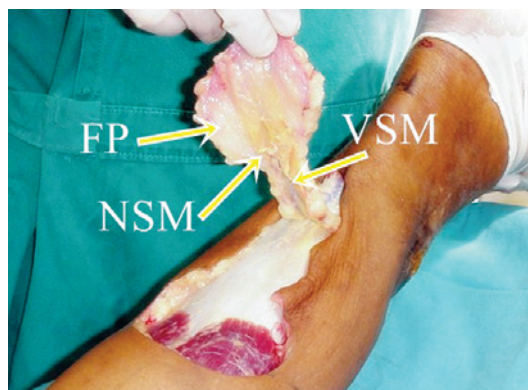


Figura 4 – Estruturas importantes na nutrição do retalho. O plexo suprafasial, a artéria sural superficial mediana, que acompanha o nervo, e as artérias que acompanham a veia são as fontes de vascularização do retalho e devem sempre fazer parte do retalho e de seu pedículo. FP = fáscia profunda; NSM = nervo sural medial; VSM = veia safena menor.

nos primeiros casos, pois ao longo da experiência percebeu-se que eram desnecessários.

RESULTADOS

A cirurgia foi satisfatória em 96,7% dos pacientes operados, sendo 92,6% no grupo 1 e 100% no grupo 2.

No grupo 1, ocorreu necrose parcial em 5 (18,5%) casos, em 4 dos quais não comprometeu o resultado e em 1 deles houve necessidade de reintervenção. Nesse mesmo grupo, houve 1 (3,7%) caso de necrose total do retalho. No grupo 2, não foi observado nenhum caso de perda total do retalho, porém houve 3 (8,8%) casos de necrose parcial, sem necessidade de reintervenção (Tabela 1).

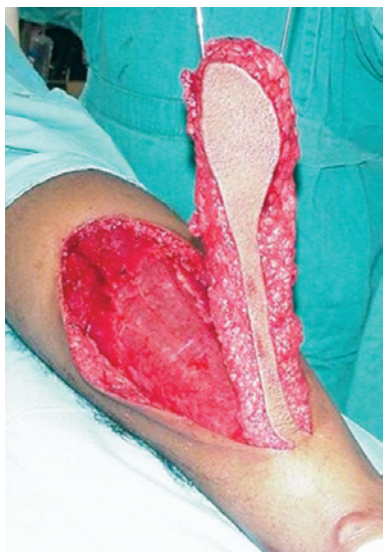

Figura 5 – Modificações introduzidas na técnica. Dissecção de borda fasciossubcutânea ao redor da pele do retalho, para melhorar a circulação e deixar uma faixa de pele sobre o pedículo, para evitar o enxerto de pele sobre o mesmo.

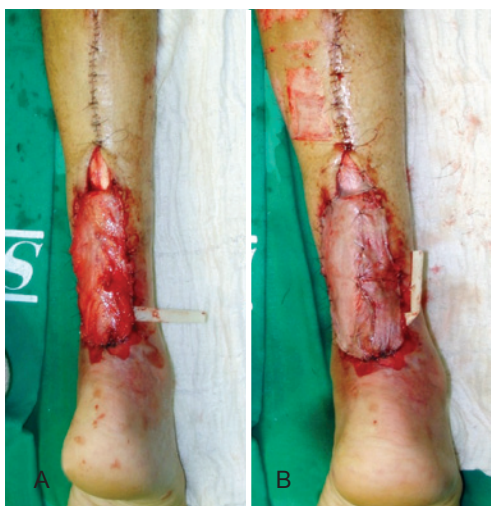

Figura 6 – Retalho fasciossubcutâneo. Em **A**, em ferimentos no calcânhar ou sobre o tendão calcâneo inferior, a melhor opção é fazer o retalho fasciossubcutâneo dobrando-o sobre o ponto de rotação, como folha de livro, ficando a superfície fascial voltada para cima, face que recebe um enxerto de pele. Nesses casos, deve-se remover a pele do retalho e do pedículo. Em **B**, retalho após o enxerto de pele.

No total, foram realizados 52 retalhos fasciocutâneos e 9 fasciossubcutâneos. As áreas tratadas foram o pé em 17 casos (10 calcânhar e 7 dorso do pé) e o terço distal da perna em 44 (9 anterior, 21 anteromedial, 5 anterolateral, 6 medial e 3 lateral).

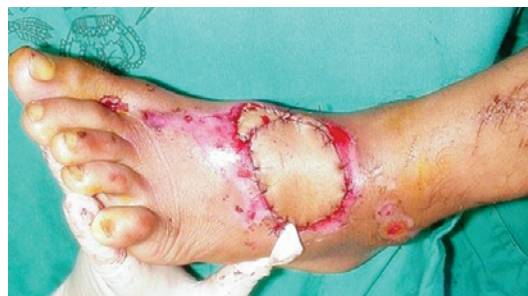

Figura 7 – Retalho transposto através de túnel subcutâneo. Para se evitar a cicatriz entre o ponto de rotação do retalho e a ferida, pode-se transpor o retalho através de um túnel subcutâneo. Aumenta-se, porém, o risco de compressão do pedículo em decorrência de edema tecidual, levando o retalho a congestão vascular. Nesses casos, também não se deixa a faixa de pele no pedículo.

DISCUSSÃO

O retalho sural de fluxo reverso foi utilizado em lesões localizadas na região distal da perna e proximal do pé com exposição óssea, muitas vezes sendo o local de fratura exposta, ou exposição tendinosa, acumulando experiência de 61 retalhos em 10 anos.

A incidência de complicações foi bastante aceitável quando comparada à observada nos retalhos em geral. A comparação entre os pacientes operados nos primeiros 5 anos da experiência com aqueles submetidos a operação nos 5 anos subsequentes evidenciou melhores resultados na segunda fase, diminuindo a incidência de necrose parcial de 18,5% para 8,8% ($P = 0,46$), de perda do retalho de 3,7% para zero ($P = 0,44$), de incidência geral de complicações de 22,2% para 8,8% ($P = 0,16$), e de necessidade de reintervenções de 7,4% para zero ($P = 0,19$). Para que a observação clínica de melhor resultado possa ser comprovada estatisticamente, faz-se necessária a ampliação da casuística. Dessa forma, o trabalho não comprova, mas sugere que, após a curva de aprendizagem e com aprimoramento técnico, o resultado tende a melhorar, observando-se bons resultados com esse retalho.

Não é possível, neste trabalho, afirmar que as alterações preconizadas pelo autor, que incluem manutenção de uma borda fasciossubcutânea excedendo o componente cutâneo do retalho e conservação de uma faixa de pele sobre o pedículo (grupo 2), são responsáveis por melhor resultado, uma vez que a curva de aprendizagem também influencia o resultado no grupo 1. Esses resultados, porém, reforçam os achados de trabalhos anteriores, que demonstram a importância de atenção aos detalhes técnicos na confecção do retalho^{11,12}, bem como cuidado para evitar alguns erros comuns na fase de aprendizagem.

A seguir são relacionados os cuidados importantes e os erros mais frequentemente cometidos por cirurgiões que estão aprendendo a técnica:

Tabela 1 – Evolução dos retalhos por grupo e total.

	Número de retalhos	Complicações	Necrose parcial	Necrose total	Reintervenções por insucesso do retalho
Grupo 1	27	6 (22,2%)	5 (18,5%)	1 (3,7%)	2 (7,4%)
Grupo 2	34	3 (8,8%)	3 (8,8%)	—	—
Total	61	9 (14,8%)	8 (13,1%)	1 (1,6%)	2 (3,3%)

1. Não levar todas as estruturas que devem compor o retalho desde o começo de sua dissecação

No início, pela falta de familiaridade com a anatomia da região, muitas vezes o nervo sural não é incluído na dissecação. Nas descrições de artigos e livros, o nervo sural medial encontra-se no mesmo plano da veia safena parva, lateral a esta^{1,2,5}. Geralmente, porém, a dissecação da borda superior do retalho ocorre no terço proximal da perna e, nessa região, a veia safena pode estar suprafascial e o nervo, subfascial¹¹⁻¹³. O cirurgião pode levar somente a veia safena e algum nervo de sua proximidade, deixando inadvertidamente o nervo sural fora do retalho, o que vai ser percebido quando sua dissecação chegar ao nível do terço médio da perna, quando o nervo sural cruzará seu plano de dissecação, passando de subfascial para suprafascial. O nervo sural é, então, seccionado e levado junto com a parte inferior do retalho e seu pedículo, mas grande parte do retalho é deixada sem sua principal fonte de nutrição, que é a artéria sural superficial mediana. Para evitar que isso aconteça, o cirurgião deve sempre procurar o nervo sural entre as duas porções do músculo gastrocnêmio, dissecando um tecido areolar e gorduroso subfascial onde está localizado o nervo, até chegar ao músculo solear, logo abaixo dos músculos gastrocnêmios. Assim, o nervo sural medial será incluído com certeza. Devemos sempre nos certificar de que estamos levando a fâscia profunda, a veia safena menor e o nervo sural medial desde o começo da dissecação do retalho, e centralizar o retalho e o pedículo em relação ao nervo e à veia. Se necessário, o retalho pode ser redesenhado mais lateral ou medialmente e o pedículo dissecado progressivamente, até seu ponto de rotação. As estruturas do pedículo vão se tornando mais laterais na região distal da perna. Deve-se acompanhá-las, mantendo-as sempre centralizadas no eixo do pedículo.

2. Comprimir ou acotovelar o pedículo

O delicado pedículo, com aproximadamente 4 cm de largura, composto pela fâscia profunda e pelo tecido subcutâneo, com o nervo sural medial e a veia safena parva constando como suas principais estruturas, pode facilmente acotovelar ou sofrer compressão após a transposição do retalho para a ferida a ser tratada^{1,2,5-7,10}.

Para evitar o acotovelamento, deve-se observar a melhor direção de rotação, se medial ou lateral, principalmente

quando a ferida se localiza na região anterior do terço distal da perna ou do pé. Nas feridas na região do tendão de calcâneo inferior ou calcanhar, deve-se utilizar o retalho fasciossubcutâneo, fazendo a rotação tipo cambalhota ou folha de livro e colocando um enxerto cutâneo sobre a superfície fascial do retalho (Figura 6).

Para evitar a compressão do pedículo, a transposição do retalho não deve ser feita através de túnel subcutâneo, pois a pele nessa região é justa e o edema local pode comprometer o retorno venoso pelo pedículo. Assim, muitos autores preconizam incisar a pele entre o ponto de rotação do retalho e a ferida, para acomodar o pedículo e realizar um enxerto de pele sobre o mesmo (Figura 8). A sugestão de deixar uma faixa de pele de aproximadamente 1,5 cm sobre o pedículo traz duas vantagens: deixa o pedículo mais firme e protegido, contribuindo para evitar acotovelamento, e dispensa a necessidade de enxertia de pele sobre o pedículo, podendo essa faixa de pele ser suturada à pele do trajeto do retalho, sem o risco de comprimi-lo (Figura 9).

3. Lesão da veia safena em sua parte mais distal

No terço distal da perna, a veia safena menor se torna bastante superficial e, em pessoas magras, está praticamente abaixo da pele. Por essa razão, deve-se ter muito cuidado na incisão da pele e dissecação da face superficial do pedículo nessa região.

4. Compressão do pedículo pelo curativo

O curativo é a etapa final do procedimento. Deixar que uma pessoa sem conhecimento da fisiologia do retalho realize o curativo pode ser motivo de insucesso, caso ocorra compressão do pedículo por um curativo apertado sobre ele.

5. Mau posicionamento do paciente, apoiando-se no retalho ou pedículo

Orientar o posicionamento do paciente também é uma tarefa importante, pois se ficar apoiado na região posterior da perna poderá comprimir o pedículo. Deve-se preferir mantê-lo em decúbito ventral ou lateral. Se o paciente precisar ficar em decúbito dorsal, deve-se colocar um coxim na região proximal da perna ou joelho e outro sob o calcanhar (se o retalho não estiver nessa localização), a fim de impedir a compressão na região posterior do terço distal da perna, onde está o ponto de rotação do pedículo (Figura 10).

Quanto às vantagens das alterações técnicas realizadas, o benefício de deixar a faixa de pele sobre o pedículo já foi

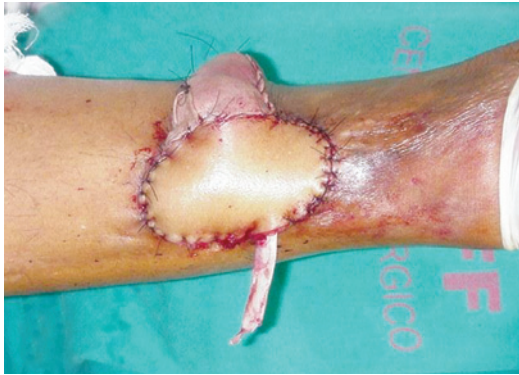

Figura 8 – Retalho sural de fluxo reverso em ilha, com enxerto sobre o pedículo do retalho, como realizado na técnica tradicional.

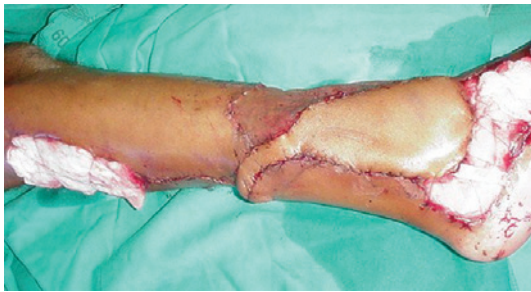

Figura 9 – Faixa de pele sobre o pedículo. Modificação acrescentada à técnica do retalho, deixando uma faixa de pele sobre o pedículo, o que o torna mais firme e protegido, evitando acotovelamentos e dispensando o enxerto de pele sobre o mesmo.

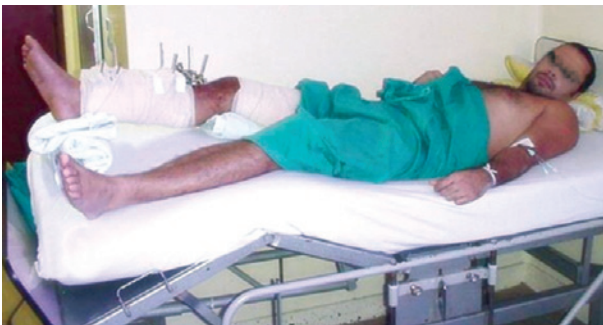

Figura 10 – Cuidados no posicionamento do decúbito dorsal. Não se deve apoiar sobre o retalho ou seu pedículo. As melhores posições são o decúbito ventral ou lateral. No entanto, se o paciente necessitar ficar em decúbito dorsal, deve-se colocar um coxim no calcanhar e no joelho, para que a região posterior da perna fique suspensa, sem compressão.

comentada anteriormente e a vantagem da borda fasciosubcutânea ao redor da porção cutânea do retalho melhora o retorno venoso nas extremidades dessa região, diminuindo congestão e epidermólise.

Após atentar rotineiramente para todos esses aspectos, reduziu-se em 13,4% a incidência de complicações, em 9,7% a necrose parcial do retalho, em 3,7% a perda total do retalho e em 7,4% o insucesso, em que fosse necessário realizar outro retalho. No entanto, não se alcançou comprovação estatística, visto que seria necessária maior casuística.

Em decorrência da baixa incidência de complicações, não foi considerada necessária a transferência do retalho tipo interpolação, necessitando de dois tempos cirúrgicos, como descrito em alguns trabalhos^{14,15}.

O retalho mantém as desvantagens comuns aos retalhos fasciocutâneos: cicatriz inestética na região doadora e hipostesia na região lateral da perna e do pé. Para deixar uma cicatriz menos inestética na região doadora, procurou-se limitar a porção cutânea do retalho a uma largura que permita o fechamento primário, estendendo a porção fasciosubcutânea de acordo com a necessidade da ferida e, posteriormente, colocando um enxerto de pele sobre a mesma. Não foram reportadas queixas, fato que pode ser atribuído ao esclarecimento prévio dos pacientes quanto às “sequelas” produzidas pelo retalho. Nenhum retoque de cicatriz foi solicitado, embora pudesse ser realizado, caso necessário.

CONCLUSÕES

A dissecação de uma borda fasciosubcutânea, a preservação de uma faixa sobre o pedículo e a maior experiência do cirurgião podem diminuir a incidência de complicações.

O retalho sural de fluxo reverso é uma ótima opção para cobertura de estruturas importantes, como osso ou tendões na região distal da perna, principalmente quando a instituição não dispõe de equipe capacitada para microcirurgia, tornando-se então uma das poucas alternativas para essa região. Mesmo nos serviços que realizam microcirurgia, esse retalho continua sendo uma opção interessante, pois é uma cirurgia mais simples e mais rápida.

REFERÊNCIAS

1. Masquelet AC, Gilbert A. Atlas colorido de retalhos na reconstrução dos membros. Rio de Janeiro: Revinter; 1997. p. 160-6.
2. Nakajima H, Imanishi N, Fukuzumi S, Minabe T, Fukui Y, Miyasaka T, et al. Accompanying arteries of lesser saphenous vein and sural nerve: anatomic study and its clinical applications. *Plast Reconstr Surg*. 1999; 103(1):104-20.
3. Imanish N, Nakajima H, Fukuzumi S, Aiso S. Venous drainage of distally based lesser saphenous-sural veno-neuradipofascial pedicled fasciocutaneous flap: a radiographic perfusion study. *Plast Reconstr Surg*. 1999;103(2):494-8.
4. Akhtar S, Hameed A. Versatility of the sural fasciocutaneous flap in the coverage of lower third leg and hind foot defects. *J Plast Reconstr Aesthet Surg*. 2006;59(8):839-45.
5. Almeida MF, Costa PR, Okawa RY. Reverse-flow island sural flap. *Plast Reconstr Surg*. 2002;109(2):583-91.
6. Baumeister SP, Spierer R, Erdmann D, Sweis R, Levin LS, Germann

- GK. A realistic complication analysis of 70 sural artery flaps in a multimorbid patient group. *Plast Reconstr Surg.* 2003;112(1):129-40.
7. Belém LFMM, Lima JCSA, Ferreira FPM, Ferreira EM, Penna FV, Alves MB. Retalho sural de fluxo reverso em ilha. *Rev Soc Bras Cir Plást.* 2007;22(4):195-201.
 8. Cheema TA, Saleh ES, Carvalho AF. The distally based sural artery flap for ankle and foot coverage. *J Foot Ankle Surg.* 2007;46(1):40-7.
 9. El-Shazly M, Yassin O. Increasing the success rate of the reversed-flow fasciocutaneous island sural flap: a clinical experience in 26 cases. *Ann Plast Surg.* 2006;57(6):653-7.
 10. Touam C, Rostoucher P, Bhatia A, Oberlin C. Comparative study of two series of distally based fasciocutaneous flaps for coverage of the lower one-fourth of the leg, the ankle, and the foot. *Plast Reconstr Surg.* 2001;107(2):383-92.
 11. Vendramin FS. Estudo prospectivo do retalho sural de fluxo reverso na reconstrução do pé e da região distal da perna [dissertação de mestrado]. Rio de Janeiro: Universidade Federal do Rio de Janeiro, Faculdade de Medicina; 2004. 152p.
 12. Vendramin FS, Cláudio-da-Silva CS. Retalho sural estendido de pedículo distal. *Rev Col Bras Cir.* 2004;31(4):248-52.
 13. Ayyappan T, Chadha A. Super sural neurofasciocutaneous flaps in acute traumatic heel reconstructions. *Plast Reconstr Surg.* 2002;109(7):2307-13.
 14. Garcia AMC. Retalho sural reverso para reconstrução distal da perna, tornozelo, calcanhar e do pé. *Rev Bras Cir Plást.* 2009;24(1):96-103.
 15. Maffi TR, Knoetgen J 3rd, Turner NS, Moran SL. Enhanced survival using the distally based sural artery interpolation flap. *Ann Plast Surg.* 2005;54(3):302-5.

Correspondência para:

Fabiel S. Vendramin
Av. Generalíssimo Deodoro, 391 – Umarizal – Belém, PA, Brasil – CEP 66035-140
E-mail: fabiel@doctor.com