







Análise dos resultados do tratamento cirúrgico utilizando o retalho sural

Analysis of the results of surgical treatment using the sural flap

PEDRO SIMÃO BOSSE ^{1,2*} 
HENRIQUE AYZEMBERG ^{1,2} 
TIAGO SALATI STANGARLIN ^{1,2} 
TAMARA SIMÃO BOSSE ³ 

Instituição: Hospital Municipal São José,
Joinville, SC, Brasil.

Artigo submetido: 14/12/2020.
Artigo aceito: 23/04/2021.

Conflitos de interesse: não há.

DOI: 10.5935/2177-1235.2021RBCP0095

■ RESUMO

Introdução: Fraturas complexas e extensas lesões de pele estão cada vez mais comuns devido aos traumas de alta energia. Uma alternativa para o tratamento dessas lesões nos membros inferiores é a utilização do retalho sural. **Métodos:** Esse foi um estudo retrospectivo, analítico-descritivo de análise exploratória documental de pacientes submetidos ao retalho sural em um hospital de referência em trauma do norte de Santa Catarina, Brasil. Foram analisados a idade, sexo, lateralidade, causa, local e tamanho da lesão, uso de tunelização e enxerto de pele, complicações e seus fatores de risco, além do manejo de tais complicações. **Resultados:** A amostra do estudo foi composta por 16 pacientes, com média de idade de 44,4 anos, 87,5% eram do sexo masculino. A causa da lesão mais prevalente foi trauma (75,0%) e o local da lesão foi mais prevalente na tíbia distal (43,8%). Em 50,0% dos casos os fatores de risco para as complicações estavam presentes, sendo que pacientes com diabetes mellitus e tabagistas exibiram 5 vezes mais chances de apresentar tais complicações. Necrose parcial teve uma prevalência de 25,0%, sendo que em 18,8% foi realizado apenas debridamento e em 6,3% enxertia. **Conclusão:** O retalho sural é uma boa alternativa para a cobertura de lesões dos membros inferiores devido ao bom índice de sucesso, mas não está livre de complicações. Tais complicações são mais prevalentes em pacientes que possuem fatores de risco como o tabagismo e diabetes mellitus. **Descritores:** Retalho miocutâneo; Nervo sural; Necrose; Tabagismo; Diabetes mellitus.

¹ Hospital Municipal São José, Joinville, SC, Brasil.

² Instituto de Ortopedia e Traumatologia de Joinville, Joinville, SC, Brasil.

³ Instituto de Educação Superior do Vale do Parnaíba, Parnaíba, PI, Brasil.

■ ABSTRACT

Introduction: Complex fractures and extensive skin lesions are increasingly common due to high-energy traumas. An alternative for treating these lesions in the lower limbs is the use of the sural flap. **Methods:** This was a retrospective, analytical-descriptive study of exploratory documental analysis of patients submitted to the sural flap in a trauma reference hospital in northern Santa Catarina, Brazil. Age, sex, laterality, cause, place, and size of the lesion, use of tunneling and skin grafting, complications and their risk factors, and the management of such complications were analyzed. **Results:** The study sample consisted of 16 patients with a mean age of 44.4 years; 87.5% were male. The cause of the most prevalent lesion was trauma (75.0%), and the site of the lesion was more prevalent in the distal tibia (43.8%). In 50.0% of the cases, risk factors for complications were present, and patients with diabetes mellitus and smokers were five times more likely to present such complications. Partial necrosis had a prevalence of 25.0%, and in 18.8%, only debridement was performed, and 6.3% grafting was performed. **Conclusion:** The sural flap is a good alternative for covering lower limbs lesions due to its good success rate, but it is not free of complications. Such complications are more prevalent in patients who have risk factors such as smoking and diabetes mellitus.

Keywords: Myocutaneous flap; Sural nerve; Necrosis; Smoking; Diabetes mellitus.

INTRODUÇÃO

Devido ao crescente aumento dos traumas de alta energia, fraturas complexas associadas a extensas lesões de pele tornaram-se mais frequentes¹. Locais como a extremidade distal da perna, tornozelo, calcanhar e pé são um desafio reconstrutivo, pois são áreas susceptíveis ao trauma, de apoio plantar, onde podem ocorrer úlceras crônicas e de pressão, além de ter um tecido subcutâneo escasso e proeminências ósseas².

Uma alternativa para o tratamento dessas áreas nos membros inferiores é a utilização do retalho sural que foi primeiramente descrito por Donski e Fogdestam (2015)⁶ Apud e, posteriormente, detalhado por Masquelet et al., em 1992⁴, que introduziram o conceito de retalho em ilha neurocutâneo e descreveram o retalho neurocutâneo sural, conhecido como retalho sural de fluxo retrógrado²⁻⁴.

O retalho sural possui muitas vantagens como ser de fácil e rápida execução, altas taxas de sobrevivência, rápida curva de aprendizagem¹, preserva artérias e músculos importantes, além de grande mobilidade, versatilidade e flexibilidade, apresentando assim um bom arco de rotação^{3,5}.

Não é recomendado a realização de um retalho com uma grande área (>9x12cm) para o terço distal da perna devido ao risco de má perfusão e para regiões em que a sensibilidade seria de grande importância, devido

ao sacrifício do retalho sural. A contraindicação se limita à lesão prévia do pedículo vascular ou da perfurante inferior da artéria sural⁶. Mas também está associada a complicações como congestão devido à má drenagem venosa, necrose de pele, cicatrizes desagradáveis no local doador e distúrbios sensoriais^{5,7}. Tais complicações podem ser decorrentes de alguns fatores de risco como idade, diabetes mellitus, obesidade, doença vascular periférica e tabagismo^{2,5}.

OBJETIVO

Realizar uma análise retrospectiva dos resultados obtidos no tratamento cirúrgico de lesões nos membros inferiores utilizando o retalho sural.

MÉTODOS

Tratou-se de um estudo retrospectivo, analítico-descriptivo de análise exploratória documental, aprovado pelo comitê de ética em pesquisa da instituição a qual foi realizada sob o número 29498220.3.0000.5362.

Foram avaliados prontuários de pacientes submetidos ao tratamento cirúrgico utilizando o retalho sural para a cobertura de lesões de membros inferiores no período de janeiro de 2015 a março de 2020.

As variáveis estudadas neste trabalho foram idade, sexo, lateralidade, causa, local e tamanho da lesão, uso de tunelização e enxerto de pele, complicações e seus fatores de risco, além do manejo de tais complicações.

Todos os procedimentos foram realizados pelo mesmo cirurgião da equipe de mão e microcirurgia^{7,8}, e a técnica cirúrgica usada teve como base a descrição de Masquelet et al. (1992)⁴, em que o paciente em decúbito ventral ou lateral foi submetido ao procedimento anestésico além de antibiótico terapia profilática por 24 horas (cefazolina).

O ponto pivô do retalho foi marcado aproximadamente 5cm acima do maléolo lateral; a incisão cirúrgica na parte posterior da perna, entre os ventres musculares dos músculos gastrocnêmios, da pele até a fáscia sural, onde se encontra feixe vasculonervoso. Foi realizada a dissecação de proximal para distal; o nervo e a artéria sural superficial, além da veia safena foram ligados proximalmente, então o retalho que inclui a fáscia ficou elevado até o ponto de rotação.

O retalho pode ser transportado por um túnel subcutâneo ou o pedículo pode ficar exteriorizado com uma calda cutânea (tendo que ser submetido a um segundo procedimento para a remoção do pedículo); foi realizada rotação do retalho e sutura apenas da pele com nylon 3.0 na área receptora. Logo após, avaliou-se a perfusão do retalho. Se possível, a área doadora é fechada primariamente (ilha menor que 4cm), caso necessário retira-se o enxerto cutâneo de espessura parcial da coxa ipsilateral para cobertura (Figuras 1 e 2).

Foi realizado curativo estéril com gaze e algodão ortopédico, tomando cuidado para não comprimir o retalho, o dreno foi retirado em até 48 horas após o procedimento cirúrgico. O retalho foi monitorizado de 4 em 4 horas nas primeiras 48 horas e o paciente orientado a não fazer uso de alimentos que pudessem causar vasoconstrição, como chocolate e café.

A análise inferencial dos dados foi realizada utilizando-se o software IBM Statistical Package for the Social Sciences (SPSS) versão 22.0.

Para a caracterização da amostra e características das lesões empregou-se a análise descritiva, sendo utilizado média \pm desvio padrão (DP) para as variáveis quantitativas e número absoluto (n) e porcentagem (%).

Para a comparação entre o desfecho: complicação necrose parcial e a associação com as possíveis variáveis preditoras utilizou-se a regressão de Poisson para averiguar o risco relativo (RR). Foi adotado como nível para significância estatística um p-valor $\alpha=0,05$ ($p \leq 0,05$).

RESULTADOS

A amostra do presente estudo foi composta por dezesseis (n=16) pacientes que realizaram tratamento

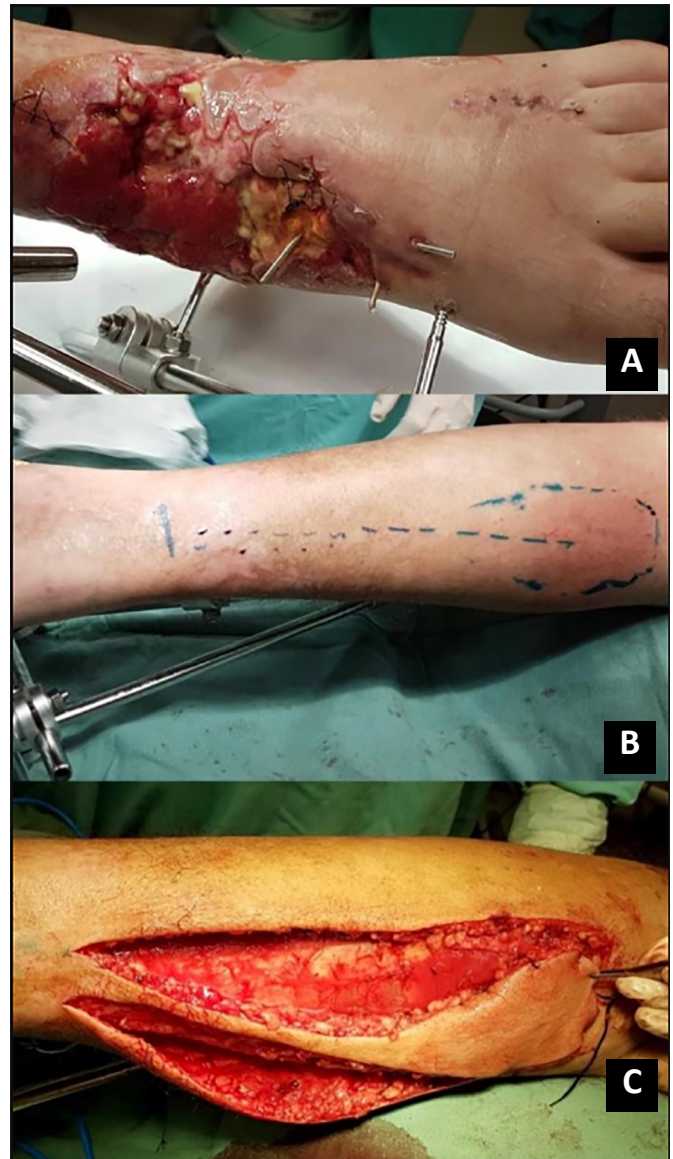

Figura 1. A. Lesão em região dorso lateral do pé esquerdo; B. Marcação do acesso cirúrgico; C. Dissecação e elevação do retalho sural.

cirúrgico de lesões nos membros inferiores utilizando o retalho sural (Tabela 1). A média de idade foi de $44,4 \pm 17,7$ anos, a maior prevalência foi do gênero masculino 87,5% (n=14) (Tabela 2).

A causa da lesão mais prevalente foi trauma 75,0% (n=12) e o local da lesão foi mais prevalente na tíbia distal 43,8% (n=7), tendo um tamanho em média $52,9 \pm 33,4$ cm². Foi realizado tunelização do pedículo, assim como enxertia em 87,5% (n=14) das lesões. Quanto aos fatores de risco 50,0% (n=8) não possuíam fatores de risco. Sobre as possíveis complicações no decorrer do acompanhamento ambulatorial a necrose parcial teve uma prevalência de 25,0% (n=4), sendo que em 18,8% (n=3) foi realizado apenas debridamento e em 6,3% (n=1) enxertia de pele parcial nos locais da complicação (Tabela 3).

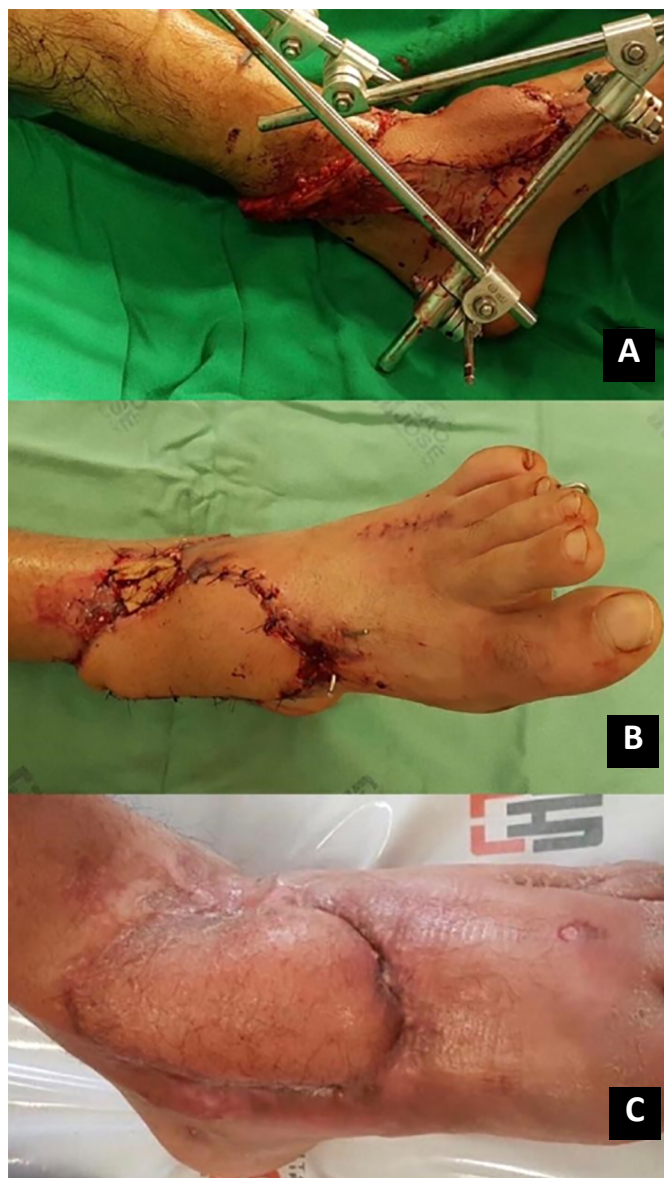

Figura 2. A. Rotação e posicionamento do retalho sob a lesão; B. Pós-operatório imediato; C. Pós-operatório tardio.

A prevalência do desfecho necrose parcial foi de 25,0% na amostra estudada. Observa-se na análise univariada entre o desfecho e as variáveis preditores, que ter como fatores de risco prévios à cirurgia, diabetes mellitus e ser tabagista, é um fator de risco 5 vezes maior de terem como complicação a necrose parcial do retalho (RR: 5,00; IC 95%:1,82-13,76; $p \leq 0,05$) (Tabela 4).

DISCUSSÃO

Baseado nos resultados obtidos pode-se correlacionar as complicações do retalho sural em relação aos fatores de risco, além de poder avaliar a variação dos determinantes da evolução da doença relacionados ao tratamento.

Em outros estudos dados semelhantes foram encontrados ao nosso, em que, os pacientes jovens com média de 44 anos e do sexo masculino foram os mais prevalentes, provavelmente devido à causa da lesão ser na grande maioria por trauma^{1,2,5,9}.

Observou-se a semelhança de resultados, em outros trabalhos, que o terço distal da perna e do calcâneo foram os locais mais prevalentes das lesões, resultados que também foram observados neste estudo, estando presente em 7 casos no terço distal da perna, seguido do calcâneo com 6 casos^{2,10}.

Segundo Quirino e Viegas (2014)¹¹, houve a necessidade de enxertia de pele parcial na área doadora em 11 dos 12 pacientes de seu estudo, resultado semelhante ao nosso, que foi realizado em 14 pacientes. Em nosso trabalho, optamos por fazer a tunelização em apenas 2 casos, já Quirino e Viegas (2014)¹¹ realizaram em 5 casos. Para Vendramin (2012)¹⁰ a escolha pode variar conforme o local e a presença de complicações observadas já no intraoperatório, como a compressão vascular do pedículo; utilizamos dos mesmos critérios para a decisão de tunelização. Em nosso estudo, ele não influenciou no resultado final do retalho, fato também encontrado no trabalho de Parrett et al. (2009)¹².

Consideramos um bom resultado final no tratamento utilizando o retalho sural, pois em apenas 25% houve a necrose parcial e em nenhum caso a necrose total do retalho (Figura 3). Tais dados são semelhantes aos encontrados em outros estudos como o de Singh et al. (2017)¹, em que houve necrose parcial em 2 dos 15 pacientes estudados. Em contrapartida, Ciofu et al. (2017)¹³ relataram uma taxa de complicações de 30% em uma população de pacientes de alto risco, incluindo pacientes com diabetes mellitus, doença vascular periférica e insuficiência venosa. Já Vendramin (2012)¹⁰ obteve necrose parcial em 18,5% e necrose total em 3,7% na primeira fase de seu trabalho, em que o autor havia realizado as cirurgias com menos experiência com a técnica, resultados que obtiveram melhora na segunda fase, com mais experiência, em que houve necrose parcial em apenas 8,8% dos casos. Sendo a experiência do cirurgião um fator que pode interferir no resultado da cirurgia e em melhores resultados em casos futuros.

Diabetes mellitus, hipertensão, tabagismo e doença vascular periférica são fatores de risco para as complicações no pós-cirúrgico, e elas estavam presentes em 50% (8 casos) dos pacientes do estudo. Número maior do que o encontrado no trabalho de Severo et al. (2019)⁵, em que, se observaram fatores de risco em 3 dos 24 prontuários e no de Garcia (2009)² que encontrou em 6 dos 15 pacientes. Podendo esse ser um fator determinante para menores taxas de necrose parcial como as de Severo et al. (2019)⁵ com

Tabela 1. Dados da amostra (n=16).

Nº	Sexo	Idade (anos)	Tamanho (cm)	Causa	Local	Fatores de risco	Complicações
1	M	57	8X6	Trauma	Calcâneo	HAS/Tab	Não
2	M	17	6X7	Trauma	Tíbia distal	Tab	Não
3	F	57	6X5	Úlcera crônica	Tíbia distal	HAS	Não
4	M	26	7X6	Trauma	Calcâneo	Não	Não
5	M	38	7X7	Trauma	Dorso do pé	Não	Não
6	M	38	8X6	Trauma	Tíbia distal	Não	Necrose parcial
7	M	67	7X3	Úlcera crônica	Calcâneo	HAS/Tab	Necrose parcial
8	M	22	6X6	Trauma	Tíbia distal	Não	Não
9	M	74	7X4	Úlcera crônica	Calcâneo	HAS/DVP	Não
10	M	53	7X6	Trauma	Calcâneo	DM/Tab	Necrose parcial
11	M	36	11X7	Trauma	Dorso do pé	Não	Não
12	M	56	12X6	Trauma	Tíbia distal	Não	Não
13	M	60	8X6	Trauma	Tíbia distal	HAS	Necrose parcial
14	M	20	14X7	Trauma	Dorso do pé	Não	Não
15	F	55	5X3	Trauma	Tíbia distal	Não	Não
16	M	34	15X10	Úlcera crônica	Calcâneo	Tab	Não

M = Masculino; F = Feminino; HAS = Hipertensão arterial sistêmica; DM = Diabetes mellitus; DVP = Doença vascular periférica; Tab = Tabagismo.

Tabela 2. Caracterização da amostra (n=16).

Idade (anos) - média±DP	44,4±17,7
Idade (anos) - mediana (IIQ)	60 (45-67)
Gênero - n (%)	
Masculino	14 (87,5)
Feminino	2 (12,5)

n = Número da amostra; ±DP = Desvio-padrão; IIQ – Intervalo interquartil.

8,3% e Garcia (2009)² com apenas um caso relatado. Esse fato foi comprovado com o estudo de Parrett et al. (2009)¹² que, comparando apenas o grupo de pacientes com diabetes, doença vascular periférica e tabagismo, obtiveram complicações em 78% dos casos, diferente do grupo sem comorbidades, com 16%.

Ao comparar com outros fatores de risco, isso se torna ainda mais evidente, como foi demonstrado por Baumeister et al. (2003)¹⁴ que apresentaram complicações em 11% dos pacientes saudáveis, 33% em pacientes com doenças coexistentes, como hipertonia, obesidade, doença arterial coronariana ou paraplegia e 60% em diabéticos, com insuficiência venosa e doença arterial periférica causados provavelmente pela macro e microangiopatia ocasionados por essas doenças. No mesmo estudo foi provado que pacientes com qualquer uma dessas comorbidades apresentam uma chance de 5 a 6 vezes maior de necrose do retalho.

Em uma revisão sistemática que avaliou os fatores de risco em relação aos retalhos pediculados utilizados nos membros inferiores, observou-se que não houve um aumento significativo no risco relativo

em fumantes, porém o tabagismo quase alcançou significância estatística como fator de risco³. Em nosso trabalho, pacientes tabagistas e diabéticos apresentaram 5 vezes mais chances de ter necrose parcial do retalho.

Apesar da ocorrência das complicações, na maioria das vezes nós conduzimos apenas com debridamento, curativo estéril sem adição de medicamentos e observação da ferida até a sua cicatrização por segunda intenção, que ocorreu em até 4 semanas, sendo necessário a enxertia de pele em apenas um caso. Conduta semelhante também foi tomada por outros autores, que em todos os seus casos trataram a necrose parcial de forma conservadora^{3,5,10,15}.

CONCLUSÃO

De acordo com os resultados aqui demonstrados e com o encontrado na literatura, podemos concluir que o retalho sural é uma boa alternativa para a cobertura de lesões dos membros inferiores devido ao bom índice de sucesso com poucas complicações. Apesar das vantagens, esse tipo de retalho não está livre de complicações, porém na maioria das vezes elas causam pequena morbidade e são de fácil manejo.

Devemos estar atentos aos fatores de risco dessas complicações como a diabetes, doença vascular periférica, hipertensão e o tabagismo; e, principalmente, quando existe uma associação de fatores no mesmo paciente, como a diabetes e o tabagismo, que aumentou em 5 vezes o risco de necrose parcial do retalho.

Tabela 3. Caracterização da lesão (n=16).

Características da lesão	n=16
Causa da lesão - n (%)	
Trauma	12 (75,0)
Úlcera crônica	4 (25,0)
Local da lesão - n (%)	
Tíbia distal	7 (43,8)
Calcâneo	6 (37,5)
Dorso do pé	3 (18,8)
Tamanho da lesão (cm ²) - média±DP	52,9±33,4
Tamanho da lesão (cm ²) - mediana (IIQ)	45 (31,5-66,25)
Tunelização do pedículo - n (%)	
Não	14 (87,5)
Sim	2 (12,5)
Enxertia na área doadora - n (%)	
Sim	14 (87,5)
Não	2 (12,5)
Fatores de risco - n (%)	
Não	8 (50,0)
Tabagismo	2 (12,5)
HAS	2 (12,5)
HAS e tabagismo	2 (12,5)
HAS e DVP	1 (6,3)
DM e tabagismo	1 (6,3)
Complicações - n (%)	
Não	12 (75,0)
Necrose parcial	4 (25,0)
Manejo - n (%)	
Debridamento	3 (18,8)
Enxertia	1 (6,3)
Não especificado	12 (75,0)

n = Número da amostra; ±DP = Desvio-padrão; IIQ = Intervalo interquartil; cm² = Centímetros quadrados; HAS = Hipertensão arterial sistêmica; DM = Diabetes mellitus; DVP = Doença vascular periférica.

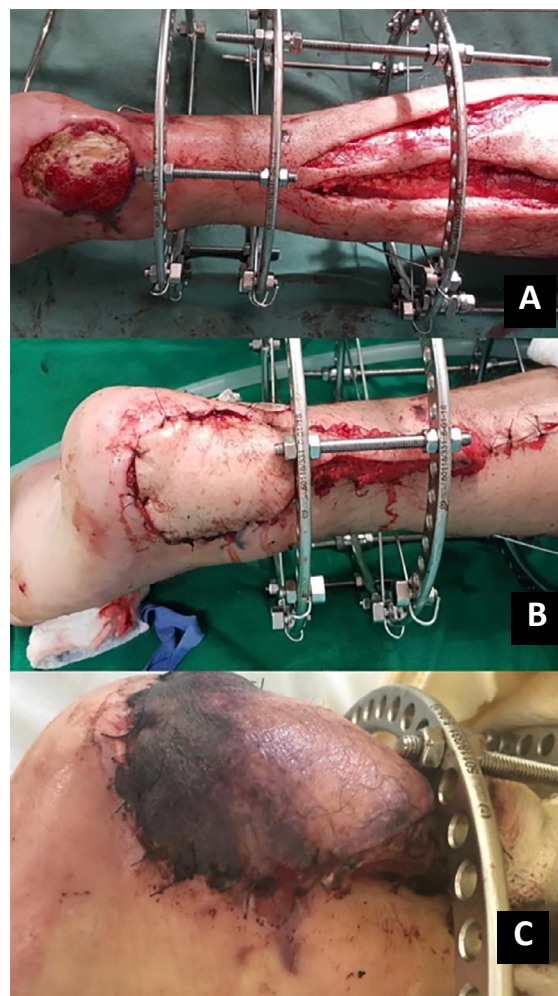

Figura 3. A. Lesão em região do calcânar direito (paciente número 10); B. Pós-operatório imediato do retalho sural; C. Pós-operatório tardio apresentando necrose parcial do retalho.

Tabela 4. Fatores associados ao desfecho complicações: necrose parcial.

	n (%)	RR bruto	IC 95%	p
Caracterização da amostra				
Idade - ≥55 anos	8 (50,0)	3,00	0,39-23,1	0,29
Gênero - Masculino	14 (87,5)	-	-	-
Caracterização da lesão				
Causa - Trauma	12 (75,0)	1,00	0,14-7,10	1,00
Local - Calcâneo	6 (37,5)	1,67	0,33-8,93	0,55
Local - Tíbia distal	7 (43,8)	1,29	0,24-6,99	0,77
Local - Dorso do pé	3 (18,8)	-	-	-
Tunelização	2 (12,5)	2,33	0,42-12,9	0,33
Fatores de risco - Sim	8 (50,0)	3,00	0,39-23,07	0,29
Fatores de risco - HAS	2 (12,5)	2,33	0,42-12,9	0,33
Fatores de risco - Tabagismo	2 (12,5)	-	-	-
Fatores de risco - HAS e tabagismo	2 (12,5)	2,33	0,42-12,9	0,33
Fatores de risco - DM e tabagismo	1 (6,3)	5,00	1,82-13,76	0,01*
Fatores de risco - HAS e DVP	1 (6,3)	-	-	-
Manejo - Debridamento	3 (75,0)	-	-	-
Manejo - Enxertia	1 (25,0)	-	-	-

n = Número da amostra; HAS = Hipertensão arterial sistêmica; IC = Intervalo de confiança; RR = Risco relativo; HAS = Hipertensão arterial sistêmica; DM = Diabetes mellitus; DVP = Doença vascular periférica; p: Inferência estatística; *: Houve diferença estatisticamente significativa (p≤0,05).

COLABORAÇÕES

PSB	Análise e/ou interpretação dos dados, Aprovação final do manuscrito, Coleta de Dados, Concepção e desenho do estudo, Gerenciamento do Projeto, Redação - Preparação do original
HA	Aprovação final do manuscrito
TSS	Aprovação final do manuscrito, Concepção e desenho do estudo, Gerenciamento do Projeto
TSB	Análise e/ou interpretação dos dados, Análise estatística, Concepção e desenho do estudo, Metodologia

REFERÊNCIAS

- Singh KK, Rohilla R, Singh R, Singh S, Singh B, Tanwar M. Outcome of distally based sural artery flap for distal third of leg and foot defects. *J Ayub Med Coll Abbottabad*. 2017 Jul/Set;29(3):462-5.
- Garcia AMC. Retalho sural reverso para reconstrução distal da perna, tornozelo, calcanhar e do pé. *Rev Bras Cir Plást*. 2009;24(1):96-103.
- Dalponte M. Retalho sural para reconstrução do pé. *Arq Catarin Med*. 2007 Jun;36(Supl 1):1-4.
- Masquelet AC, Romana MC, Wolf G. Skin island flaps supplied by the vascular axis of the sensitive superficial nerves: anatomic study and clinical experience in the leg. *Plast Reconstr Surg*. 1992 Jun;89(6):1115-21.
- Severo AL, Coppi EFM, Cavalheiro HL, Dal Bosco AL, Barreto Filho D, Lemos MB. Reconstrução de membro inferior-retalho fasciocutâneo sural. *Rev Bras Ortop*. 2019 Mar/Abr;54(2):128-33.
- Sauerbier M. Retalho sural. In: Moran LS, Cooney PW, eds. *Cirurgia de tecidos moles: master techniques in orthopedic*. São Paulo: Thieme Revinter; 2015.
- Grandjean A, Romana C, Fitoussi F. Retalho sural de base distal para cobertura de tornozelo e pé em crianças. *Ortop Traumatol Cirur Pesq*. 2016;102(1):111-6.
- D'Avila F, Franco D, D'Avila B, Arnaut Junior M. Use of local muscle flaps to cover leg bone exposures. *Rev Col Bras Cir*. 2014 Nov/Dez;41(6):434-9.
- Dhamangaonkar AC, Patankar HS. Reverse sural fasciocutaneous flap with a cutaneous pedicle to cover distal lower limb soft tissue defects: experience of 109 clinical cases. *J Orthop Traumatol*. 2014 Set;15(3):225-9.
- Vendramin FS. Retalho sural de fluxo reverso: 10 anos de experiência clínica e modificações. *Rev Bras Cir Plást*. 2012;27(2):309-15.
- Quirino AC, Viegas KC. Retalhos fasciocutâneos para cobertura de lesões no pé e tornozelo. *Rev Bras Ortop*. 2014;49(2):183-8.
- Parrett BM, Pribaz JJ, Matros E, Przylecki W, Sampson CE, Orgill DP. Risk analysis for the reverse sural fasciocutaneous flap in distal leg reconstruction. *Plast Reconstr Surg*. 2009 Mai;123(5):1499-504.
- Ciofu RN, Zamfirescu DG, Popescu AS, Lascar I. Reverse sural flap for ankle and heel soft tissues reconstruction. *J Med Life*. 2017 Jna/Mar;10(1):94-8.
- Baumeister SP, Spierer R, Erdmann D, Sweis R, Levin LS, Germann GK. A realistic complication analysis of 70 sural artery flaps in a multimorbid patient group. *Plast Reconstr Surg*. 2003 Jul;112(1):129-40;discussion:141-2.
- Chang SM, Li XH, Gu YD. Distally based perforator sural flaps for foot and ankle reconstruction. *World J Orthop*. 2015 abr;6(3):322-30. Figura 2. A. Rotação e posicionamento do retalho sob a lesão; B. Pós-operatório imediato; C. Pós-operatório tardio.

*Autor correspondente:

Pedro Simão Bosse

Rua Santo Antônio, nº 414, apto 601, Centro, Criciúma, SC, Brasil

CEP 88801-440

E-mail: pedrobosse@hotmail.com